ÉCOLE NATIONALE VETERINAIRE D'ALFORT

Année 2004

L'ECHOGRAPHIE EN GYNECOLOGIE BOVINE, OVINE ET CAPRINE : REALISATION D'UN CD-ROM DIDACTIQUE

THESE

pour le

DOCTORAT VETERINAIRE

présentée et soutenue publiquement devant

LA FACULTE DE MEDECINE DE CRETEIL

le

par

Emilie, Irène, Marie CALAIS

Née le 11 Janvier 1979

à Calais (Pas-de-Calais)

Caroline, Marie DRENO

Née le 8 Août 1979

à Paris 14ème (Seine)

JURY

Président : M.
Professeur à la Faculté de Médecine de CRETEIL

Membres

Directeurs : M. MIALOT
Professeur
à l'Ecole Nationale Vétérinaire d'Alfort

Mme CHASTANT-MAILLARD
Maître de conférences
à l'Ecole Nationale Vétérinaire d'Alfort

Assesseur : Mme BEGON
Professeur à l'Ecole Nationale Vétérinaire d'Alfort

Invité : M. HIVOREL
Docteur vétérinaire, responsable marketing pour la gamme Reproduction, CEVA S.A.

LISTE DES MEMBRES DU CORPS ENSEIGNANT

Directeur : M. le Professeur COTARD Jean-Pierre
Directeurs honoraires : MM. les Professeurs PARODI André-Laurent, PILET Charles
Professeurs honoraires: MM. BORDET Roger, BUSSIERAS Jean, LE BARS Henri, MILHAUD Guy, ROZIER Jacques, THERET Marcel

DEPARTEMENT DES SCIENCES BIOLOGIQUES ET PHARMACEUTIQUES (DSBP)

Chef du département : M. BOULOUIS Henri-Jean, Professeur - Adjoint : M. DEGUEURCE Christophe, Professeur

-UNITE D'ANATOMIE DES ANIMAUX DOMESTIQUES
Mme CREVIER-DENOIX Nathalie, Professeur*
M. DEGUEURCE Christophe, Professeur
Mlle ROBERT Céline, Maître de conférences
M. CHATEAU Henri, AERC

-UNITE DE PATHOLOGIE GENERALE , MICROBIOLOGIE, IMMUNOLOGIE
Mme QUINTIN-COLONNA Françoise, Professeur*
M. BOULOUIS Henri-Jean, Professeur

-UNITE DE PHYSIOLOGIE ET THERAPEUTIQUE
M. BRUGERE Henri, Professeur *
Mme COMBRISSON Hélène, Professeur
M. TIRET Laurent, Maître de conférences

-UNITE DE PHARMACIE ET TOXICOLOGIE
Mme ENRIQUEZ Brigitte, Professeur *
M. TISSIER Renaud, Maître de conférences
M. PERROT Sébastien, Maître de conférences

-UNITE DE BIOCHIMIE
M. BELLIER Sylvain, Maître de conférences*
M. MICHAUX Jean-Michel, Maître de conférences

- UNITE D'HISTOLOGIE , ANATOMIE PATHOLOGIQUE
M. CRESPEAU François, Professeur *
M. FONTAINE Jean-Jacques, Professeur
Mme BERNEX Florence, Maître de conférences
Mme CORDONNIER-LEFORT Nathalie, Maître de conférences

- UNITE DE VIROLOGIE
M. ELOIT Marc, Professeur *
Mme ALCON Sophie, Maître de conférences

-DISCIPLINE : PHYSIQUE ET CHIMIE BIOLOGIQUES ET MEDICALES
M. MOUTHON Gilbert, Professeur

-DISCIPLINE : BIOLOGIE MOLECULAIRE
Melle ABITBOL Marie, Maître de conférences contractuel

-DISCIPLINE : ETHOLOGIE
M. DEPUTTE Bertrand, Professeur

-DISCIPLINE : ANGLAIS
Mme CONAN Muriel, Ingénieur Professeur agrégé certifié

DEPARTEMENT D'ELEVAGE ET DE PATHOLOGIE DES EQUIDES ET DES CARNIVORES (DEPEC)

Chef du département : M. FAYOLLE Pascal, Professeur - Adjoint : M. POUCHELON Jean-Louis , Professeur

-UNITE DE MEDECINE
M. POUCHELON Jean-Louis, Professeur*
Mme CHETBOUL Valérie, Professeur
M. MORAILLON Robert, Professeur
M. BLOT Stéphane, Maître de conférences
M. ROSENBERG Charles, Maître de conférences
Melle MAUREY Christelle, Maître de conférences contractuel

-UNITE D'OPHTALMOLOGIE
M. CLERC Bernard, Professeur
Melle CHAHORY Sabine, Maître de conférences contractuel

- UNITE DE CLINIQUE EQUINE
M. DENOIX Jean-Marie, Professeur *
M. AUDIGIE Fabrice, Maître de conférences
Mme CARSTANJEN Bianca, Maître de conférences contractuel
Mme GIRAUDET Aude, Professeur contractuel

-UNITE DE REPRODUCTION ANIMALE
M. MIALOT Jean-Paul, Professeur * (rattaché au DPASP)
M. NUDELMANN Nicolas, Maître de conférences
Mme CHASTANT-MAILLARD Sylvie, Maître de conférences (rattachée au DPASP)
M. FONTBONNE Alain, Maître de conférences
M. REMY Dominique, Maître de conférences (rattaché au DPASP)
Melle CONSTANT Fabienne, AERC (rattachée au DPASP)

- UNITE DE PATHOLOGIE CHIRURGICALE
M. FAYOLLE Pascal, Professeur *
M. MAILHAC Jean-Marie, Maître de conférences
M. MOISSONNIER Pierre, Professeur
Mme VIATEAU-DUVAL Véronique, Maître de conférences
M. DESBOIS Christophe, Maître de conférences
Mlle RAVARY Bérangère, AERC (rattachée au DPASP)
M. ZILBERSTEIN Luca, Maître de conférences contractuel
M. HIDALGO Antoine, Maître de conférences contractuel

- UNITE DE RADIOLOGIE
Mme BEGON Dominique, Professeur*

- UNITE DE PARASITOLOGIE ET MALADIES PARASITAIRES
M. CHERMETTE René, Professeur *
M. POLACK Bruno, Maître de conférences
M. GUILLOT Jacques, Professeur
Melle MARIGNAC Geneviève, Maître de conférences contractuel

M. PARAGON Bernard, Professeur (rattaché au DEPEC)
M. GRANDJEAN Dominique, Professeur (rattaché au DEPEC)
Melle BLANCHARD Géraldine, Professeur contractuel

DEPARTEMENT DES PRODUCTIONS ANIMALES ET DE LA SANTE PUBLIQUE (DPASP)

Chef du département : M. CERF Olivier, Professeur - Adjoint : M. BOSSE Philippe, Professeur

-UNITE DES MALADIES CONTAGIEUSES
M. BENET Jean-Jacques, Professeur*
M. TOMA Bernard, Professeur
Mme HADDAD H0ANG XUAN Nadia, Maître de confér.contractuel
Mme DUFOUR Barbara, Maître de conférences
M. SANAA Moez, Maître de conférences

-UNITE D'HYGIENE ET INDUSTRIE DES ALIMENTS D'ORIGINE ANIMALE
M. BOLNOT François, Maître de conférences *
M. CARLIER Vincent, Professeur
M. CERF Olivier, Professeur
Mme COLMIN Catherine, Maître de conférences
M. AUGUSTIN Jean-Christophe, Maître de conférences

- UNITE DE ZOOTECHNIE, ECONOMIE RURALE
M. COURREAU Jean-François, Professeur*
M. BOSSE Philippe, Professeur
Mme GRIMARD-BALLIF Bénédicte, Professeur
Mme LEROY Isabelle, Maître de conférences
M. ARNE Pascal, Maître de conférences
M. PONTER Andrew, Maître de conférences

- UNITE DE PATHOLOGIE MEDICALE DU BETAIL ET DES ANIMAUX DE BASSE-COUR
M. MILLEMANN Yves, Maître de conférences*
Mme BRUGERE-PICOUX Jeanne, Professeur
M.MAILLARD Renaud, Maître de conférences contractuel
M. ADJOU Karim, Maître de conférences

Mme CALAGUE, Professeur d'Education Physique * Responsable de l'Unité AERC : Assistant d'Enseignement et de Recherche Contractuel

A Monsieur le Président,

Professeur à la faculté de Médecine de Créteil,
qui nous a fait l'honneur de présider notre jury de thèse.
Hommage respectueux

A Monsieur Jean-Paul MIALOT,

Professeur à l'Ecole Nationale Vétérinaire d'Alfort,
qui nous a fait l'honneur de diriger cette thèse,
pour l'intérêt porté à notre travail,
qu'il trouve ici le témoignage de notre sincère reconnaissance.

A Madame Sylvie CHASTANT-MAILLARD,

Maître de conférences à l'Ecole Nationale Vétérinaire d'Alfort
qui nous a fait l'honneur d'accepter de diriger cette thèse,
pour sa gentillesse et sa disponibilité,
qu'elle trouve ici l'expression de notre sincère reconnaissance.

A Madame BEGON,

Professeur à l'Ecole Nationale Vétérinaire d'Alfort,
qui a accepté de faire partie de notre jury de thèse,
sincères remerciements.

Au laboratoire CEVA S.A. et en particulier à Monsieur HIVOREL,

Docteur vétérinaire, responsable marketing reproduction du laboratoire CEVA S.A.,
pour leur contribution à notre travail,
sincères remerciements.

A Mesdemoiselles Fabienne CONSTANT et Bérengère RAVARY, Messieurs Dominique REMY et Paul PERIE,

Pour leur contribution à notre travail,
avec toute notre reconnaissance.

Au Service Informatique de l'Ecole Nationale Vétérinaire d'Alfort et en particulier à Monsieur Bruno ALLOUCHE,

Pour ses conseils avisés,
sincères remerciements.

A mes parents et à mes grands parents,
Pour leur amour, leur confiance et pour les valeurs qu'ils m'ont transmises.

A mes frères et à toute ma famille,
Pour leur soutien affectif.

A Donovan,
Pour son amour, sa patience et son soutien quotidien.

A tous mes amis et, en particulier à tout mon groupe de clinique, à Valérie, MB, Tichou et Charlotte…
Pour leur soutien et pour tous ces moments inoubliables, vécus et à venir !

A tous les vétérinaires qui m'ont accueillie en stage et plus particulièrement, aux Docteurs Calais, Chazalviel, Défachelles, Boutière et Dumont,
Pour le temps qu'ils m'ont consacré et la formation qu'ils m'ont offerte,
Qu'ils trouvent ici le témoignage de toute ma reconnaissance.

Et bien sûr, à Caro,
Ma complice dans cette aventure…
Toute ma reconnaissance et mon amitié.

Emilie

A mon père,
Pour sa vision très personnelle de la physiologie (merci pour le cœur gauche…),
Et son lyrisme inimitable, malheureusement pour moi, héréditaire … (2 à la rédac' !),
Hommages très respectueux à un Super Méga Giga Ancien, de la part d'une p'tite Poulotte

A ma mère,
Pour sa gentillesse et son dévouement inébranlable,
Qu'elle trouve ici le témoignage de toute mon affection.

A ma sœur et à mon frère, ainsi qu'à toute ma famille,
Qu'ils trouvent ici le témoignage de toute mon affection.

A tous mes amis,
Et en particulier à Marie Z. (la P.), Pépette (la P.C. de la B.) et à la Rom' (un œil…),
Pour tous ces bons moments : qu'ils soient encore nombreux !!!

A tous les vétérinaires que j'ai eu l'occasion de croiser au cours de mes stages.
A François Courouble,
Pour la chaleur de son accueil, sa patience et ses conseils.

A Emilie,
Pour les bons moments de cette thèse et même pour les plus difficiles (!!),
Nous ne sommes pas prêtes d'oublier papy, le « Kagne » et la chaussure!!

Caroline

INTRODUCTION **1**

I. Conditions d'utilisation pratique de l'échographie **9**
A. L'échographie 11
1- Bases physiques de l'échographie 11
a. Les ondes ultrasonores 11
b. Formation des échos 12
(1) Réflexion de type miroir 12
(2) Réflexion de type multidirectionnel ou diffusion 13
(3) Pénétration et atténuation 13
c. Application à l'image échographique 13
d. Modes et traitement des échos 14
(1) Mode A = Amplitude 14
(2) Mode B = Brillance 14
(3) Mode TM = Temps Mouvement 15
(4) Mode BD = Bidimensionnel = en temps réel 15
e. Qualité de l'image échographique 16
(1) Pouvoir de résolution 16
(2) Echelle de gris 16
f. Traitement de l'image et réglages 17
(1) Gain 17
(2) Filtres 17
(3) Brillance 17
(4) Contraste 17
(5) Gel (freeze) 17
g. Les artefacts 18
(1) Cône d'ombre 18
(2) Echo de renforcement postérieur 18
h. Innocuité des ultrasons 21
2- Choix de la sonde 21
a. Les différents types de sondes 21
(1) Les sondes linéaires 25
(2) Les sondes sectorielles 25
(3) Les sondes microconvexes 25
b. Choix de la sonde par espèce 25
c. Choix de la fréquence 26
3- Choix de l'appareil 27
B. Mise en œuvre pratique de l'échographie 29
1- Bovins 29
a. Nécessité d'une contention 29
b. Contention des animaux 29
(1) Vaches en cage de contention 29
(2) Vaches au cornadis 30
c. Circuit des animaux 35
d. Préparation de la vache et mise en place du matériel 35
2- Ovins 37
a. Contention des animaux 37
(1) Brebis couchée 37
(2) Brebis assise 38

(3) Brebis debout 39
b. Circuit des animaux 39
c. Cas particulier de l'échographie par voie transrectale 45
3- Caprins 47
a. Contention des animaux 47
b. Circuit des animaux 47
c. Cas particulier de l'échographie par voie transrectale 51

II. Utilisation de l'échographie pour déterminer l'état physio-pathologique de l'appareil génital non gravide 53
A. Chez la vache 55
1- Examen échographique de l'utérus non gravide 55
a. Utérus physiologique 56
(1) Utérus hors période d'œstrus 56
(2) Utérus en période d'œstrus 56
(3) Utérus en involution 57
b. Utérus pathologique 63
(1) Retards d'involution et métrites 63
(2) Pyomètre 64
2- Examen échographique des ovaires 67
a. Follicules 69
b. Corps jaunes 69
c. Kystes ovariens 79
(1) Kyste folliculaire 79
(2) Kyste lutéal 79
d. Tumeurs ovariennes 83
e. Diagnostic différentiel 83
3- Examen échographique de l'oviducte 87
B. Chez la chèvre et la brebis 89
1- L'échographie transrectale 89
a. Ovaires de la chèvre et de la brebis 89
b. Utérus non gravide 89
2- La pseudogestation ou hydromètre 90
a. Chez la chèvre 90
b. Chez la brebis 95
3- Le pyomètre 95

III. Utilisation de l'échographie pour le suivi de gestation 97
A. Chez la vache 99
1- Avantages de l'échographie par rapport aux autres méthodes de diagnostic de gestation 99
a. Dosage de la progestérone dans le sang ou le lait 99
b. Dosage de glycoprotéines associées à la gestation dans le plasma 99
c. Palpation transrectale 100
d. L'échographie transrectale 100
2- Diagnostic de gestation précoce 101
a. Innocuité des différentes techniques 102
(1) Palpation transrectale 102

(2) Echographie 102
b. Dates de mise en œuvre 102
c. Gestation de 35 à 40 jours....104
d. Gestation de 40 à 100 jours....111
e. Diagnostic de gestation négatif....112
3- Diagnostic de gestation tardif 115
a. Gestation au-delà de 100 jours....115
b. Suivi de gestation échographique par voie externe à droite 115
4- Gémellité 115
5- Examens complémentaires 116
a. Estimation de l'âge de l'embryon et du fœtus....116
(1) Facteurs de variation 116
(2) Paramètres préconisés pour la détermination de l'âge embryonnaire ou fœtal 116
b. Sexage du fœtus 119
(1) Entre 55 et 65 jours de gestation....120
(2) Entre 80 et 100 jours de gestation....120
(3) Risques d'erreurs 121
(4) Mauvaise orientation du fœtus 122
6- Anomalies.... 122
a. Mortalité embryonnaire 122
b. Momification....123
c. Hydropisie des enveloppes fœtales....127
B. Chez la brebis 129
1- Avantages de l'échographie par rapport aux autres méthodes de diagnostic de gestation 129
a. Le dosage de la progestérone dans le sang ou le lait....129
b. Le dosage des protéines associées à la gestation 129
c. Le dosage du sulfate d'œstrone dans le sang ou le lait....130
d. Palpation par voie transabdominale rectale....130
e. L'échographie 130
2- Diagnostic échographique de gestation 131
a. Nécessité ou non d'une diète avant l'échographie....131
b. Echographie transabdominale 132
(1) Echographie de 25 à 45 jours de gestation 132
(2) Echographie entre 45 et 100 jours de gestation 133
(3) Echographie après 100 jours de gestation 133
c. Echographie transrectale....137
3- Examens complémentaires 137
a. Détermination du nombre de fœtus 137
b. Estimation de l'âge de l'embryon et du fœtus....138
(1) Facteurs de variation 138
(2) Détermination de l'âge de l'embryon ou du fœtus 138
c. Sexage du fœtus 140
4- Diagnostic différentiel de la gestation précoce.... 140
5- Anomalies.... 140
a. Mortalité embryonnaire 140
b. Momification....140
c. Hydropisie des enveloppes fœtales....141

C. Chez la chèvre 143
1- Avantages de l'échographie par rapport aux autres méthodes de diagnostic de gestation 143
a. Dosage de la progestérone dans le sang ou le lait 143
b. Dosage de glycoprotéines associées à la gestation 143
c. Dosage du sulfate d'œstrone dans le sang ou le lait 144
d. Palpation rectale abdominale 144
e. Echographie 144
2- Diagnostic de gestation par échographie 145
a. Echographie transabdominale 145
(1) Echographie à partir de 35 jours 146
(2) Echographie de 45 à 100 jours de gestation 147
(3) Echographie après 100 jours de gestation 151
b. Echographie transrectale 151
3- Examens complémentaires 151
a. Estimation de l'âge de l'embryon ou du fœtus 151
b. Détermination du nombre de fœtus 152
c. Sexage du fœtus 153
4- Diagnostic différentiel de la gestation 153
a. Diagnostic différentiel de la gestation précoce 153
b. Cas particulier du diagnostic différentiel entre la gestation et la pseudogestation 153
5- Anomalies 157
(1) Mortalité embryonnaire 157
(2) Momification 157
(3) Hydropisie des enveloppes fœtales 157

IV. Prélèvements sous contrôle échographique 159
A. Ponction folliculaire 161
1- Matériel et méthodes 161
a. Matériel 161
(1) Animaux susceptibles d'être prélevés 161
(2) Matériel échographique 161
(3) Aiguilles de ponction 162
(4) Tubulures de connexion 163
(5) Pompe aspirante 163
(6) Milieu de récolte 163
b. Méthode 164
2- Résultats 167
a. Evaluation 167
b. Facteurs susceptibles d'influencer les résultats 167
(1) Fréquence des ponctions 168
(2) Traitements hormonaux 168
(3) Stade du cycle 168
3- Conséquences de la ponction sur la donneuse 168
a. Cyclicité 168
b. Ovaire 168
c. Bien-être animal 169
4- Limites 169

5- Intérêts de l'Ovum Pick Up 169
B. Biopsie de corps jaune 171
C. Amniocentèse 173
1- Matériel 173
2- Méthode 173
a. Préparation 173
b. Technique de prélèvement et précautions à prendre 173
3- Résultats, discussion 174

V. Conception et réalisation du CD-Rom 175
A. L'élaboration du projet 177
1- Pourquoi un CD-Rom ? 177
2- Le choix du sujet 177
3- Plan 177
B. Les acteurs de la conception du CD-Rom 181
1- L'agence multimédia Impec Toonga 181
2- L'équipe chargée de la réalisation du CD-Rom 181
C. Les images et les films 183
1- Récupération des images échographiques et constitution d'un « stock » 183
2- Les formats informatiques des images 183
3- Les films 185
D. Du papier au CD-Rom 187
1- Les calques 187
2- Les fichiers Power point associés aux images 187
3- Les validations d'écrans 187
E. Le story board et le montage 191
1- Réalisation du story board 191
2- La navigation 191
F. Diffusion 197

CONCLUSION 199

BIBLIOGRAPHIE 201

LISTE DES FIGURES 207

LISTE DES TABLEAUX 209

LISTE DES ABREVIATIONS 211

INTRODUCTION

Depuis quelques années, l'échographie s'est fortement développée en tant que technique d'investigation diagnostique, maintenant largement utilisée en clientèle vétérinaire aussi bien canine que rurale [22, 36, 56].
A l'origine réservée à la gynécologie équine, elle a été par la suite utilisée chez les bovins principalement pour les diagnostics de gestation et de manière plus générale en reproduction bovine. Elle est également devenue intéressante chez d'autres espèces comme les ovins, les caprins, les porcins ou encore les carnivores domestiques.

L'échographie est un examen complémentaire de la palpation transrectale chez la vache, premier examen durant lequel il est nécessaire de bien repérer les différentes structures en procédant de manière systématique, avant de mettre en place la sonde. Toutefois, à la différence de la palpation transrectale, l'échographie présente les avantages de permettre, avec une grande exactitude, de visualiser les organites ovariens, d'évaluer le stade physiologique de l'utérus et enfin d'établir des diagnostics de gestation précoces [56]. Chez les ovins et caprins, l'échographie se résumera essentiellement à la détection des gestations ainsi qu'à celle des pseudogestations pour les chèvres.
Ainsi, lors de gestation chez les Ruminants, il sera possible d'apprécier la vitalité du conceptus, de dénombrer les embryons ou fœtus, d'estimer avec une meilleure exactitude le stade de gestation et enfin de permettre la visualisation des images échographiques par l'éleveur [71].

La précision apportée par l'échographie est un atout permettant de gagner la confiance de l'éleveur [68]. De plus, c'est une technique rapide, fiable, répétable, non invasive et surtout très bien tolérée par l'animal [19]. Cependant, elle nécessite un investissement important lors de l'achat de l'échographe et des sondes, ainsi qu'un apprentissage de l'opérateur. Celui-ci doit en particulier savoir s'organiser sur le terrain, savoir respecter une démarche rigoureuse dans l'examen de l'appareil génital et bien sûr interpréter les images.

L'objectif de cette thèse était donc de concevoir et réaliser un CD-Rom à visée didactique sur la gynécologie de la vache, la brebis et la chèvre.
Tout d'abord, quelques rappels sur le principe de l'échographie utiles pour l'interprétation des images obtenues seront exposés. Ces rappels seront destinés à comprendre les bases du réglage de l'appareil pour obtenir une image de bonne qualité. Pour parvenir à un examen échographique interprétable sur des lots d'animaux, il sera nécessaire de pratiquer une bonne contention des animaux : les modalités d'organisation pratique des chantiers seront donc décrites également dans cette première partie pour les trois espèces.
La deuxième partie sera consacrée aux images susceptibles d'être obtenues dans les situations physiologiques et pathologiques hors gestation.

Puis, la troisième partie traitera des images échographiques proprement dites, obtenues lors de la gestation : diagnostics de gestations, anomalies, pratique d'examens complémentaires tels que le sexage, le dénombrement ou encore la détermination de l'âge de l'embryon ou du fœtus.
Ensuite, seront abordées les ponctions échoguidées, biotechnologies de plus en plus utilisées aujourd'hui.
Et enfin, la cinquième et dernière partie sera destinée à expliquer les différentes étapes de la réalisation du CD-Rom.

I. Conditions d’utilisation pratique de l’échographie

L'apparente facilité de mise en œuvre de l'examen échographique ne doit pas faire oublier que l'interprétation des images nécessite une bonne compréhension des mécanismes de formation de ces dernières [38, 49, 51]. L'obtention d'images de qualité passe également par une bonne contention des animaux.

A. L'échographie

1- Bases physiques de l'échographie

Le principe de l'échographie repose sur la transmission et la réception d'ondes ultrasonores par une sonde.

a. Les ondes ultrasonores

Le son est défini comme étant une propagation d'énergie sous la forme d'une vibration des particules d'un milieu [38].
L'onde sonore est caractérisée par :
- sa fréquence *f*,
- sa longueur d'onde *λ*,
- sa vitesse de propagation ou célérité *c*.

Avec $c = \lambda . f$

- La fréquence correspond au nombre de compressions/expansions subies par les particules en 1 seconde et s'exprime en cycles/s ou Hertz (Hz).
  Les sons possédant une fréquence de plus de 20 000 Hz dépassent le spectre audible par l'oreille humaine (20 à 20 000 Hz environ) et sont donc appelés ultrasons [47].
  En échographie médicale, les ondes ultrasonores utilisées varient de 2 à 15 MHz.
- La longueur d'onde représente la distance séparant 2 ondes successives [63].
- La vitesse de propagation dépend du milieu traversé et augmente avec la cohésion moléculaire de celui-ci [63]. Ainsi, elle est la plus faible pour l'air (354 m/s), moyenne pour les tissus mous (environ 1 540 m/s) et élevée pour l'os (3 380 m/s).

Chaque milieu sera caractérisé par son impédance acoustique (*Z*), égale au produit de sa densité (*d*) par la vitesse de l'onde sonore (*c*) dans ce milieu :

$$Z = d . c$$

b. Formation des échos

La surface séparant des milieux d'impédances acoustiques différentes s'appelle une interface acoustique [49]. Les lois de Descartes concernant la réflexion et la réfraction au niveau d'un dioptre y sont totalement applicables. La propagation de l'onde ultrasonore s'effectuant en ligne droite dans un milieu homogène, lorsque cette onde arrive à une interface acoustique, une partie se réfléchit (écho) tandis que l'autre se réfracte (figure 1).

Figure 1 : Réflexion et réfraction de l'onde ultrasonore au niveau d'un dioptre (d'après [63])

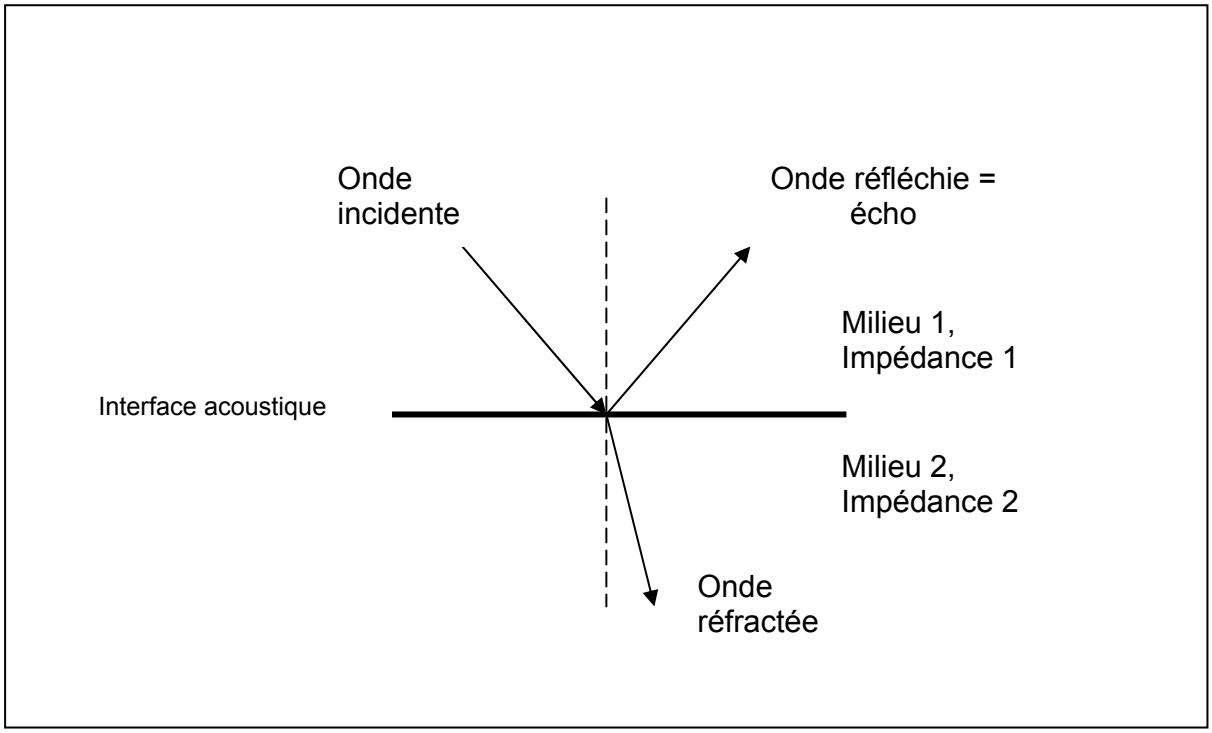

On rencontrera deux types de réflexions :
- la réflexion de type miroir
- la réflexion de type multidirectionnel

(1) Réflexion de type miroir

Lorsqu'un ultrason rencontre une interface acoustique, 2 situations peuvent se produire :

- L'interface peut se comporter comme un écran et toute l'énergie est alors réfléchie. Il n'y a pas de propagation au-delà de l'obstacle, ce qui entraîne une absence

d'information sur les structures sous jacentes : c'est le cas de l'interface tissus mous/os.
- Autrement, on sera en présence de la situation décrite précédemment (figure 1), où une partie du faisceau est réfléchie et l'autre réfractée, c'est-à-dire transmise.
Dans ce dernier cas, il sera possible de récupérer des échos de structures plus profondes, si toutefois :

- le milieu de propagation présente des variations d'impédances acoustiques suffisantes,
- le faisceau incident est perpendiculaire à l'interface (sinon le faisceau réfléchi ne sera plus dirigé vers la sonde et l'information sera perdue),
- le faisceau incident atteint la structure réfléchissante.

(2) Réflexion de type multidirectionnel ou diffusion

De petites particules pourront être à l'origine d'échos indépendants de l'angle d'incidence du faisceau ultrasonore. Ce mode de réflexion est très important en particulier pour la visualisation de la texture des parenchymes organiques (parenchymes hépatiques, spléniques...) ou des muscles et des parois sous incidences obliques ou tangentielles [49, 51].

Les deux types de réflexion participeront à la formation de l'image échographique. Par exemple, lors de l'échographie d'un organe arrondi, l'échogénicité sera forte pour les zones perpendiculaires au faisceau (réflexion de type miroir) et plus faible pour le reste des contours (réflexion de type multidirectionnel) [51].

(3) Pénétration et atténuation

L'onde ultrasonore perd de son énergie par réflexion d'interface [49]. Le faisceau ultrasonore perd donc de son énergie au fur et à mesure de sa pénétration dans les différents tissus. Cette atténuation dépend :

- de la fréquence d'émission de l'onde ultrasonore : ainsi, plus la fréquence augmente, plus l'atténuation augmente et donc plus la pénétration diminue.

- du milieu de propagation. En effet, le coefficient d'absorption est maximal lorsque la cohésion moléculaire des milieux de propagation est très faible ou très forte : soit le milieu conduit mal, c'est le cas de l'air, soit le milieu a une inertie trop importante, c'est le cas de l'os [36, 38].

c. Application à l'image échographique

La sonde échographique contient un ou plusieurs cristaux piézo-électriques, à la fois émetteurs d'ultrasons et récepteurs d'échos [51]. Elle émet une série de pulsations

d'ultrasons, produisant des échos au niveau des interfaces. Les échos réfléchis, retournent à la sonde où ils sont analysés et traduits en image par l'oscilloscope. Ainsi, la sonde joue à la fois le rôle d'émetteur et celui de récepteur.

Le principe de l'échographie repose sur la transduction : transformation d'une sorte d'énergie en une autre de nature différente. Ici, l'énergie mécanique vibratoire sera transformée en énergie électrique (et vice et versa) : c'est l'effet piézo-électrique.
Les cristaux, composant la sonde, reçoivent une énergie électrique, qui, par l'effet piézo-électrique se change en énergie mécanique, les faisant vibrer : ils se comportent alors comme un émetteur d'ultrasons. Entre deux stimulations électriques successives, les cristaux se comportent comme un récepteur où les échos sont transformés en courant électrique toujours par l'effet piézo-électrique.

La façon dont sont traités ensuite les échos déterminera les différents modes échographiques.

d. Modes et traitement des échos

(1) Mode A = Amplitude

L'intensité du faisceau ultrasonore réfléchi (écho) sera appréciée par l'amplitude des « pics » sur l'écran. La profondeur, quant à elle, sera évaluée par les ordonnées respectives des différents pics, chaque pic correspondant donc à la rencontre de l'onde ultrasonore avec une interface acoustique (figure 2).
Historiquement, ce mode a été le premier utilisé en médecine humaine et en médecine vétérinaire, pour les diagnostics de gestation [63]. Aujourd'hui, il est surtout employé en ophtalmologie ou en inspection des viandes pour évaluer l'épaisseur des muscles et de la graisse sous-cutanée [38].

(2) Mode B = Brillance

Les pics du mode A sont remplacés par des points lumineux, dont la brillance est proportionnelle à l'intensité de réflexion (figure 2).
En pratique, on obtient à l'écran toute une gamme de gris allant du noir pour les densités liquidiennes au blanc pour les densités osseuses. On parlera d'échelle de gris [38].

Figure 2 : Représentation schématique des modes A et B (d'après [63])

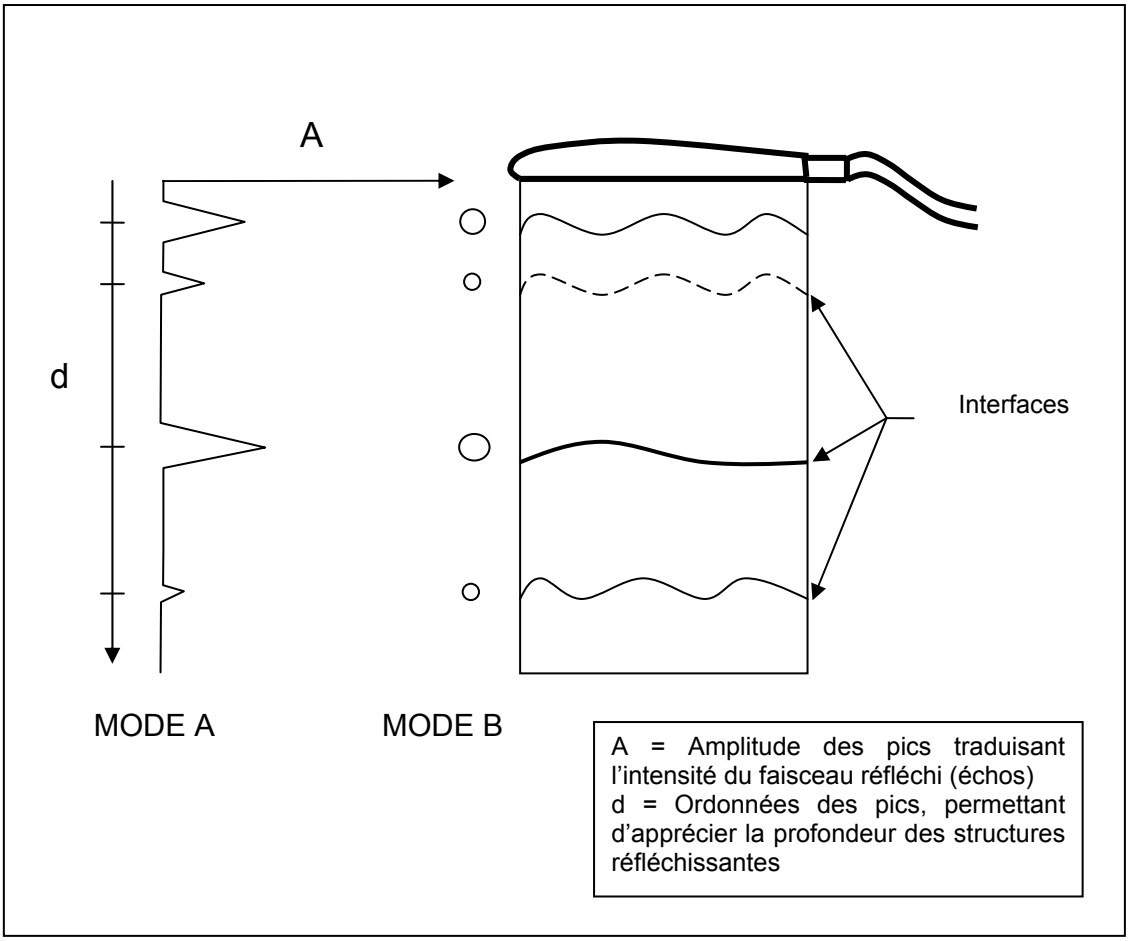

(3) Mode TM = Temps Mouvement

Ce mode consiste à faire défiler sur l'oscilloscope le mode brillance à vitesse constante le plus souvent horizontalement, et de gauche à droite. L'intérêt de ce mode réside dans l'étude des structures en mouvement (cardiologie). En effet, celles-ci apparaîtront comme des structures ondulantes à l'écran alors que les structures fixes apparaîtront comme des droites horizontales [51].

(4) Mode BD = Bidimensionnel = en temps réel

A partir d'un mono faisceau en mode B, l'image obtiendra sa deuxième dimension grâce à un balayage. Il existe 2 modalités de balayage [51] :

- Balayage manuel : la sonde est déplacée lentement par le manipulateur, et chaque image est enregistrée par l'appareil. A la fin du balayage, l'appareil effectue la synthèse des images et reconstitue un

plan de coupe. Cette méthode n'est pas utilisée en médecine vétérinaire car elle nécessite l'immobilité totale du patient.

- Balayage électronique : c'est un balayage interne à la sonde échographique.

Le mode bidimensionnel est le mode le plus utilisé. L'image obtenue est celle d'un plan de coupe anatomique.

e. Qualité de l'image échographique

(1) Pouvoir de résolution

Il correspond à la plus petite distance entre 2 points que l'appareil peut distinguer.

- La résolution axiale (entre deux points situés dans le sens de propagation du faisceau incident) est d'autant meilleure que la longueur d'onde est faible ou que la fréquence est élevée. Cependant, les fréquences élevées ont, nous l'avons vu, une atténuation en profondeur importante. On devra donc trouver un compromis entre la profondeur des structures à visualiser et la qualité de l'image attendue [38, 49, 51, 63].

- La résolution latérale dépend du phénomène de divergence : elle concerne deux points situés sur un même axe perpendiculaire à l'axe d'émission. Plus on s'éloigne de la source, plus le faisceau ultrasonore est large et donc plus l'incertitude augmente. Cependant, il est possible sur les appareils de régler la focale, axe vertical sur l'écran : celui-ci, par des systèmes de lentilles acoustiques, focalise le faisceau sur la profondeur voulue. Ainsi, des structures profondes auront une résolution latérale nettement meilleure en réglant la « focale » sur l'élément concerné [49, 51, 63].

(2) Echelle de gris

Les échographes auront dans leurs caractéristiques techniques, une échelle de gris plus ou moins étendue. Si cette échelle est suffisante, elle permettra de transcrire avec plus de nuances deux signaux d'amplitude voisine [38]. Cependant, une trop grande échelle de gris perdra en contraste. Il est donc nécessaire de trouver un équilibre.

f. Traitement de l'image et réglages

(1) Gain

Le gain est un système d'amplification des signaux électroniques. L'amplification peut être globale ou différentielle (par niveau). Le gain par niveau offre deux avantages [38] :

- il est possible de mieux visualiser une zone donnée,
- il est possible de créer un gradient d'amplification inverse augmentant l'intensité dans les régions distales et la diminuant dans les régions proximales. En effet, nous avons vu que les échos provenant des régions profondes étaient moins intenses que ceux des régions superficielles. Le gain par niveau permet donc d'homogénéiser l'image obtenue.

(2) Filtres

Ils permettent l'élimination de certains échos parasites, rendant ainsi l'image plus facilement lisible [38, 63].

(3) Brillance

C'est un élément important dans l'obtention d'une image de qualité finale. En effet, une brillance trop importante privilégiera les échos forts aux dépens des échos de plus faible intensité [38, 63].

(4) Contraste

Même s'il favorise le rendu des reproductions photographiques, il accentue la lisibilité mais cela au détriment des échos les plus faibles. Il sera donc à utiliser dans une juste mesure [38, 63].

(5) Gel (freeze)

Cette position offre la possibilité de faire un arrêt sur image permettant de mesurer certaines structures ou encore d'étudier plus longtemps une même image sans risquer de la « perdre » par un mouvement inconsidéré de l'opérateur ou de l'animal. Certains échographes offrent par ailleurs, la possibilité d'enregistrer les images « gelées » sur une disquette, une carte mémoire comparable aux cartes des appareils photo numériques, ou encore possèdent des sorties vidéos qui permettront d'enregistrer les images à l'écran [38, 63].

g. Les artefacts

Nous n'aborderons ici que les artefacts les plus couramment rencontrés en échographie gynécologique des ruminants.

Un artefact est une représentation à l'écran qui ne correspond pas à la réalité de l'objet visualisé.

(1) Cône d'ombre

Le cône d'ombre est une image hypo ou anéchogène située au-delà de structures atténuant fortement les ultrasons : c'est le cas des interfaces entre des milieux d'impédances acoustiques très différentes, comme les interfaces tissu mou/air ou tissu mou/os (par exemple en arrière des côtes). Ces interfaces sont en effet associées à un pourcentage de réflexion important ; ainsi peu d'ultrasons sont transmis (réfractés) (figure 3) [50].

(2) Echo de renforcement postérieur

Le faisceau incident traversant un milieu peu échogène (par exemple liquidien) est peu atténué : ainsi, en arrivant aux structures sous jacentes, il apparaît plus intense. C'est pourquoi, en région postérieure de cette zone, les tissus apparaîtront à l'écran plus échogènes que les tissus adjacents. C'est souvent le cas des échographies d'ovaires présentant un kyste folliculaire (figure 4) [38].

Figure 3 : Gestation de 3 mois

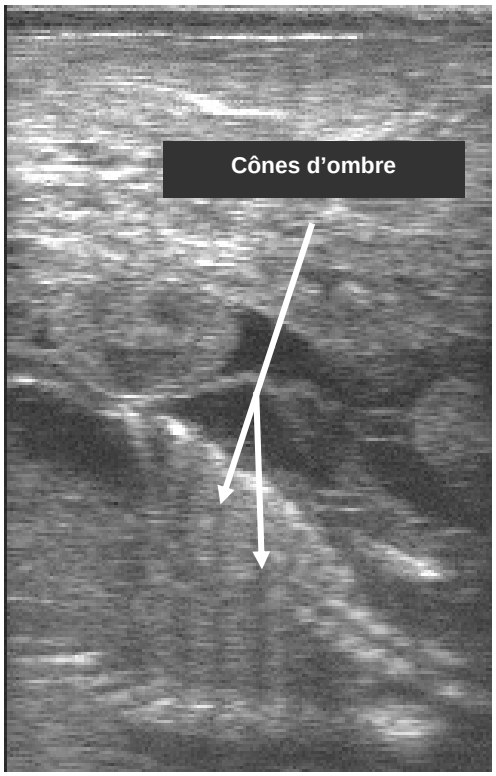

Figure 4 : Kyste folliculaire

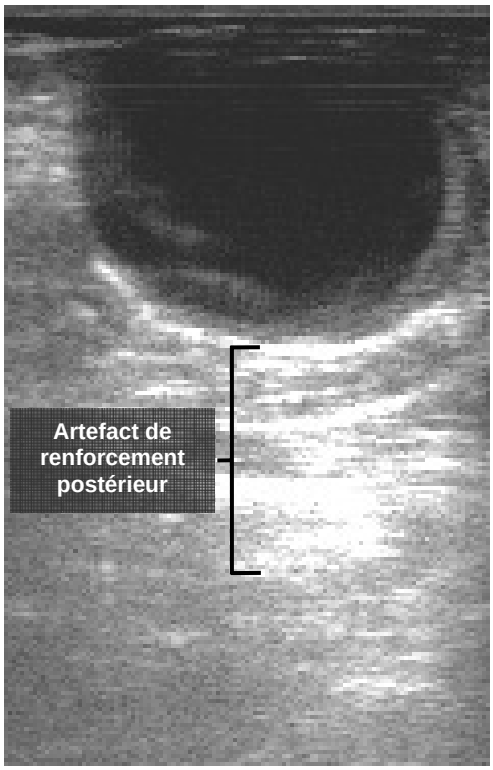

h. Innocuité des ultrasons

L'innocuité de l'échographie a été officiellement reconnue par l'OMS en 1976 [63].
En effet, nous avons vu que la sonde jouait tantôt le rôle d'émetteur et tantôt celui de récepteur. Or, la répartition de ces rôles est de 1% du temps en émission et de 99% en réception. Ainsi, même lors d'examen prolongé, la quantité d'ultrasons reçus par les tissus explorés reste faible et confère à cet examen une totale innocuité [51, 63, 66].
Jusqu'à aujourd'hui, lors d'examens répétés, aucun phénomène de sommation n'a été relevé [63].

2- Choix de la sonde

Nous nous attacherons ici au choix de la sonde dans le cadre de son utilisation en gynécologie des ruminants.

a. Les différents types de sondes

La sonde contient un ou plusieurs cristaux piézo-électriques, à la fois émetteurs d'ultrasons et récepteurs d'échos (voir paragraphe I. A. 1. c.) [51].

Il existe 2 types de sonde utilisant le balayage électronique du mode bidimensionnel :

- la sonde linéaire : balayage, par excitation de proche en proche d'une batterie de cristaux disposés les uns à côté des autres selon un axe,
- la sonde sectorielle : formée d'un seul cristal animé d'un mouvement oscillant, soit de plusieurs cristaux, animés d'un mouvement rotatif.

Selon la sonde, les images seront présentées sous deux formes à l'écran (figure 5) [47] :
- linéaire : image rectangulaire
- sectorielle : image en « part de tarte ».

D'autres types existent (comme la sonde annulaire, convexe ou vectorielle) mais ne seront pas détaillés ici [47].

Figure 5 : Forme des images obtenues à partir d'une sonde linéaire ou d'une sonde sectorielle (d'après [5])

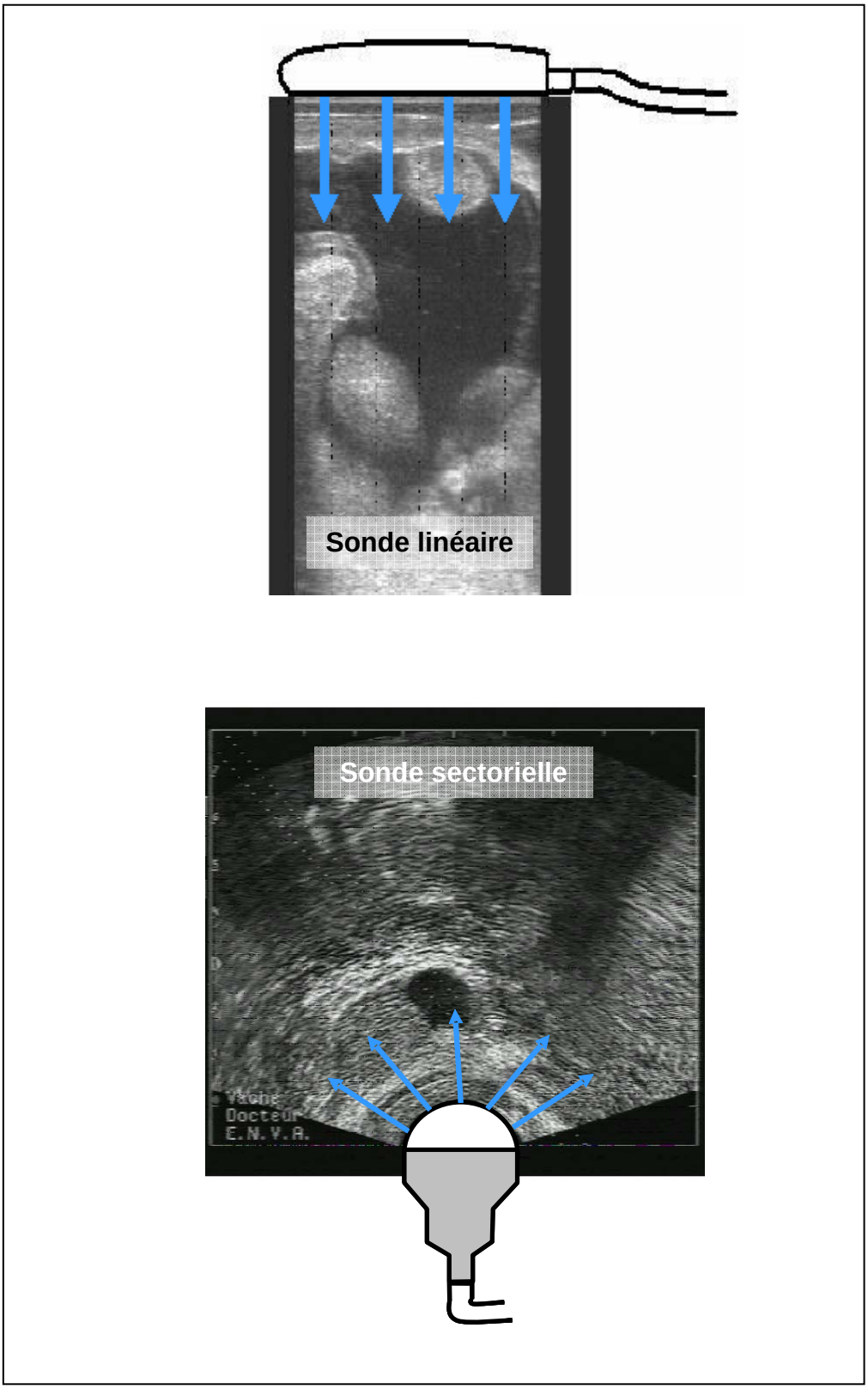

(1) Les sondes linéaires

L'apprentissage de leur manipulation et de la représentation dans l'espace du plan de coupe est rapide. Le plan de coupe est constitué de lignes d'échos réfléchis toutes parallèles entre elles. Ainsi, la résolution latérale est bonne et constante sur toute la profondeur du champ examiné. Il est également possible de visualiser des structures de grandes dimensions (plusieurs centimètres) même à proximité immédiate de la sonde [5].
Cependant, la surface de contact avec la zone à examiner doit être importante, c'est pourquoi, l'utilisation par voie transabdominale chez les petits ruminants sera parfois limitée en raison de l'importance des poils ou de la laine.

(2) Les sondes sectorielles

C'est un matériel polyvalent dont l'utilisation peut être mise en œuvre dans plusieurs espèces.
Cependant l'apprentissage de la manipulation de cette sonde et de la matérialisation du plan de coupe est plus délicat du fait de l'image en « part de tarte » [47]. De plus, les lignes d'échos n'étant pas parallèles, la résolution latérale change en fonction de la profondeur d'exploration. Contrairement à la sonde linéaire, les grandes structures seront donc plus difficiles à visualiser à proximité de la sonde [5]. En avantage, la fenêtre acoustique nécessaire, correspondant à l'aire de contact, est petite.

(3) Les sondes microconvexes

Ces sont des sondes dont le principe de construction est le même que celui des sondes linéaires, mais dont la petite taille (longueur) et la forme incurvée (convexe) les font ressembler à des sondes sectorielles. Elles forment une image en « part de tarte » avec un besoin de fenêtre acoustique petite et cependant les avantages électroniques de la sonde linéaire.
Leurs indications sont les mêmes que celles des sondes sectorielles.

b. Choix de la sonde par espèce

Chez la vache, le type préféré sera la sonde linéaire. De par sa forme, c'est le matériel idéal pour les examens par voie transrectale pour les vétérinaires qui utilisent essentiellement l'échographie pour la gynécologie des bovins. La sonde sectorielle est préférentiellement choisie lors d'une utilisation en activité mixte, ou pour des interventions spécialisées (ponction folliculaire…) [40, 60, 70].

Chez les brebis, le type linéaire est également préféré. Les sondes sectorielles à faisceau divergent permettent d'effectuer les diagnostics de gestation mais rendent

plus compliqué le dénombrement des fœtus en raison de la déformation des images [39, 48].

Pour les chèvres, le type linéaire est fréquemment employé mais l'utilisation d'une sonde de type sectoriel est également possible. L'examen se faisant debout, les sondes sectorielles sont par ailleurs d'utilisation très pratique en raison de leur facilité de manipulation et de leur faible surface de contact nécessaire. En effet, l'ergonomie de la sonde permet de mieux appuyer sur l'abdomen où les poils peuvent être très fournis et gêner le contact [39, 59].

Lors de l'utilisation d'une sonde linéaire aussi bien chez les bovins par voie transrectale que chez les petits ruminants par voie transabdominale, il est nécessaire de souligner qu'il est impératif de prendre grand soin de la jonction entre le câble et la sonde. En effet, il est fréquent, vue la courbure prise par le câble en pratiquant une échographie transabdominale, de voir apparaître un faux contact nécessitant la réparation de cette jonction.
C'est pourquoi, lors du choix d'une sonde, si celle-ci n'est destinée qu'à être utilisée chez la brebis ou la chèvre par voie transabdominale, mieux vaut opter pour les sondes linéaires dont le câble et la sonde sont en « T » ou en « L », ou encore pour une sonde sectorielle [48].

c. Choix de la fréquence

Il dépend du type d'examen à réaliser, de la profondeur des structures à visualiser et de la résolution attendue (nous avons vu auparavant que la résolution est d'autant meilleure que la fréquence est élevée). Il faut donc trouver un compromis entre qualité et profondeur : en effet, la sonde de 7,5 MHz a une pénétrance de 4 à 5 cm, celle de 5 MHz, de 8 à 10 cm et celle de 3,5 MHz, de 12 à 15 cm [5].

- Ainsi, chez la vache, l'échographie en gynécologie par voie transrectale se fait avec une sonde de 5 ou 6 MHz (tableau 1).

Tableau 1 : Fréquences des sondes en fonction des indications en gynécologie chez la vache (d'après [58])

Indications	Fréquence **conseillée** ou possible en MHz
Diagnostic de gestation	**5-6** ; 7,5
Gynécologie	**5-6** ; **7,5**
Sexage	**5-6** ; 7,5
Ponction follicule ovarien	**7,5**
Suivi de gestation par voie externe transabdominale	**3,5**

- Chez les ovins, la fréquence de 5 MHz est souvent préconisée. Cependant lors de gestation de plus de 100 jours, l'utérus est en position crânio-ventrale et profonde : une sonde de 3,5 MHz sera nécessaire [35].
Pour le dénombrement des agneaux, quel que soit le stade de gestation, il est recommandé d'utiliser une fréquence de 3,5 MHz [48]. Toutefois, certains auteurs ne préconisent l'emploi d'une sonde de 3,5 MHz pour le dénombrement qu'à partir de 70-75 jours de gestation car le 2ème fœtus est alors très profond [27]. En effet, la croissance fœtale étant rapide et l'utérus descendant dans l'abdomen, tous les fœtus ne seront plus visualisables par une sonde de 5 MHz [27].
D'autres auteurs, encore, proposent l'utilisation d'une sonde 3,5 MHz entre 45 et 70 jours de gestation [8].

- Pour les caprins, une sonde de 3,5 MHz est préférée. Toutefois s'il n'est pas nécessaire de dénombrer les chevreaux et qu'aucun diagnostic de gestation ne doit être effectué avant 40 jours, une sonde de 5 MHz suffira [59].

- Lors d'échographie transrectale chez les petits ruminants, la fréquence de sonde la plus souvent retenue est 5 MHz, mais il est possible d'employer une fréquence de 7,5 MHz [8, 39, 70].

3- Choix de l'appareil

Pour choisir un échographe, différents critères sont à prendre en compte. Toutes les échographies se faisant chez les éleveurs, l'échographe devra forcément pouvoir être transporté dans les fermes [60].

- Quelle sera l'espèce de destination ? Selon que les échographies seront faites sur des petits ruminants ou des vaches, le choix ne sera pas le même, notamment pour le choix de la fréquence de la sonde.
- Le poids est également un critère important surtout si un faible nombre d'examens par exploitation sera réalisé. Inversement, si les visites concernent à chaque fois un grand nombre d'animaux, que l'appareil soit léger ou non importe peu, puisqu'il faut alors pouvoir disposer d'une brouette ou d'un chariot. En effet, il est peu concevable de demander à quelqu'un de tenir l'échographe pendant 60 échographies ou plus !
  Pour des diagnostics de gestation sur quelques animaux seulement, un appareil portable, en bandoulière ou en bracelet, léger et ayant une batterie, présentera un gros avantage : il évite d'avoir à tout réinstaller pour peu d'animaux. (Vérifier si le poids indiqué prend en compte la batterie ou non, car celle-ci peut représenter un poids non négligeable.
- Existence ou non d'une batterie : dans certaines fermes, l'électricité n'est pas à proximité des bêtes, il est donc souhaitable d'avoir une batterie. De plus, les rallonges traînent souvent par terre, et les animaux peuvent marcher dessus. Cependant, il n'est pas rare que, lors de visite longue sur de gros troupeaux, la charge de la batterie soit insuffisante pour terminer les examens.
- Possibilité d'enregistrement des images sur disquette, carte mémoire, ou vidéo : certains trouveront appréciable de pouvoir enregistrer leurs images. Que ce soit

pour pouvoir confirmer une suspicion en consultant ultérieurement des ouvrages ou pour garder la trace d'un cas clinique intéressant.

- Qualité des images obtenues avec l'échographe. Elle dépend des caractéristiques intrinsèques de l'appareil. (cf. supra)
- Longueur du câble : grâce à un fil suffisamment long reliant l'échographe et la sonde elle-même, il sera alors possible de placer l'échographe hors de portée des mouvements d'animaux. Il faudra alors faire attention à ce que ni la vache, ni l'opérateur ne marche dessus.
  Certains câbles sont équipés d'un relais que l'opérateur porte sur lui. Celui-ci offre la possibilité de geler l'image tout en laissant l'échographe éloigné de l'animal. Si un intervenant ou un animal marche sur le câble joignant échographe et boitier-relais, la connexion au niveau de ce dernier peut être endommagée.
- Etanchéité : tous les appareils actuellement vendus dans le commerce sont étanches, permettant de nettoyer, avec quelques précautions, l'appareil après usage.
- Facilité de nettoyage : on privilégiera les claviers plans, sans bouton de réglage saillant, toujours très délicats à nettoyer.

En conclusion, il est important pour le praticien de prendre le temps de réaliser les principaux réglages de l'échographe que sont la focale et le gain, pour obtenir une image de bonne qualité.
Par ailleurs, nous rappelons les fréquences et types de sondes les plus couramment employés selon l'espèce :
- chez les bovins, pour une utilisation transrectale, sonde linéaire de 5 ou 6 MHz,
- chez les ovins, pour une utilisation transabdominale, sonde linéaire de 3,5 MHz,
- et chez les caprins, pour une utilisation transabdominale, sonde linéaire ou sectorielle de 3,5 MHz.

B. Mise en œuvre pratique de l'échographie

1- Bovins

a. Nécessité d'une contention

Pour des examens individuels comme l'échographie, le risque pour l'homme et le matériel s'est accru ces dernières années, avec l'augmentation du nombre d'animaux par éleveur, ayant pour conséquence la diminution du contact entre l'homme et l'animal. Chez les Bovins, l'augmentation du nombre de stabulations libres au détriment des étables, ne favorise pas non plus la familiarisation de l'animal avec l'homme. Ainsi les manipulations sont aujourd'hui plus difficiles et plus dangereuses [9, 13, 77].
C'est pourquoi, face à l'augmentation de la taille des cheptels, à la diminution de la main d'œuvre et à la nécessité d'exécuter rapidement les diverses tâches, on assiste au développement des « systèmes de contention ». Ces installations doivent permettre d'améliorer les conditions de sécurité de l'éleveur, de l'intervenant et des animaux, de maîtriser les animaux, de diminuer la pénibilité de certaines interventions et de diminuer le temps de travail.

La contention représente un facteur important dans la rapidité de l'examen. En effet, on peut considérer que, si l'examinateur est expérimenté et la contention de bonne qualité, la durée de l'examen échographique sera alors optimale et approximativement la même que lors d'une palpation transrectale [1, 22].
Ainsi, pour une durée d'examen à peu près similaire, l'échographie présente l'avantage d'apporter beaucoup plus d'informations avec une meilleure précision [68].

b. Contention des animaux

Il existe 2 cas, selon la mobilité ou non de l'appareil :

(1) Vaches en cage de contention

L'échographe est alors fixe. La vache est placée dans une cage de contention, un box d'examen ou amenée dans la salle de traite. L'avantage majeur de cette méthode est d'avoir l'appareil hors du moyen de contention, donc protégé des mouvements d'animaux (coups de pattes, bousculades,...) et des éclaboussures. Afin d'éviter le recul des animaux, il est nécessaire d'installer une barre anti-recul [12].
Amener chaque vache à la salle de traite ou même les faire passer une à une dans une cage à contention prends du temps ; ceci aura pour conséquence une durée d'examen beaucoup plus longue et donc un travail plus fastidieux. Par ailleurs, leur déplacement rend les animaux nerveux et stressés [12].

C’est pourquoi sur de petits troupeaux, ou pour contrôler seulement quelques vaches, il est pratique d’utiliser un échographe, portable afin de pouvoir se déplacer de vache en vache et éviter ainsi les mouvements d’animaux (figure 6).

(2) Vaches au cornadis

L’échographe est alors mobile, placé sur une table roulante, dans une brouette ou porté par un aide (figure 7). La mise en place d’une telle installation étant assez lourde, elle sera donc principalement réservée à l’examen d’un grand nombre d’animaux [58]. Les animaux sont alors à l’attache ou au cornadis, le praticien passant derrière avec un chariot par exemple. Cette méthode offre le principal avantage d’être rapide et donc la possibilité d’examiner un grand nombre de vaches en peu de temps.
Cependant l’appareil, placé juste derrière les animaux, est exposé aux coups de pieds qui pourront pour la majorité être évités en plaçant le chariot à bonne distance des vaches ; les éclaboussures sont quant à elles inévitables.
Ainsi, la contention en cage (générant stress et nervosité des animaux) ou aux cornadis (où l’appareil est exposé) ne sont ni l’une ni l’autre une solution idéale [12].
Pourtant, l’examen des vaches aux cornadis reste le moyen de contention le plus couramment utilisé, offrant le meilleur compromis entre sécurité et rapidité.

Les appareils légers, portables sur soi en bandoulière ou en bracelet, permettent de simplifier l’organisation du chantier. Ils seront plus particulièrement appréciés lors de l’examen de quelques bêtes seulement.

Figure 6 : Organisation du chantier lorsque les vaches sont en cage de contention

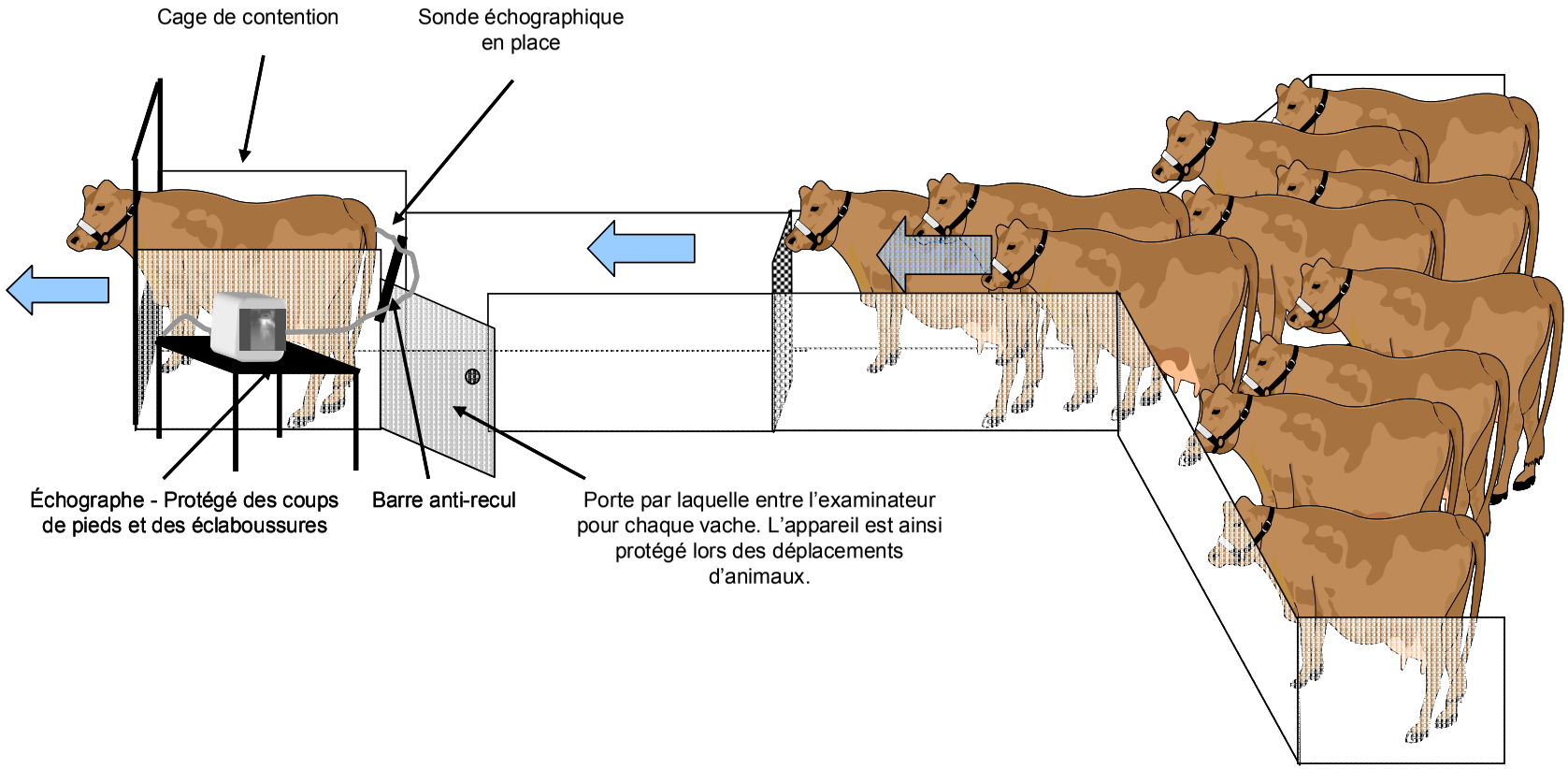

Figure 7 : Organisation du chantier lorsque les vaches sont aux cornadis

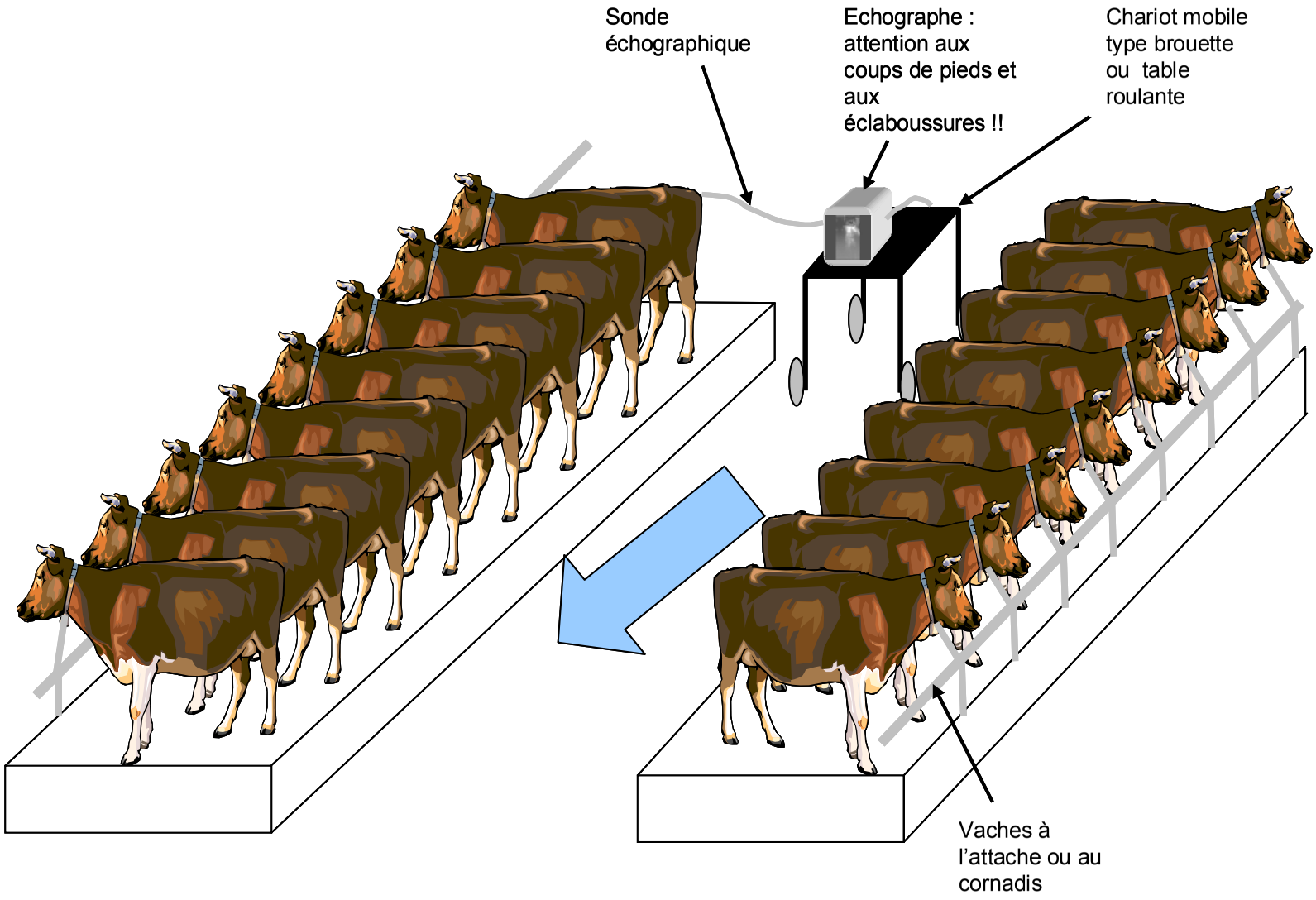

c. Circuit des animaux

Ceux-ci ne sont utilisés que dans le cas des examens en cage de contention. En effet, les animaux à l'attache ou aux cornadis ne seront pas déplacés. Ainsi, pour amener une vache dans la cage, il existe 2 méthodes [53] :

- une méthode contraignante qui consiste à amener l'animal au licol
- une méthode naturelle qui consiste à aménager un circuit et à pousser les animaux vers la cage.

Dans le cas de l'aménagement d'un circuit, le parc d'attente doit avoir une forme allongée pour mieux y canaliser les animaux et éviter les mouvements tournants. L'extrémité du parc, allant jusqu'au couloir de contention, sera en entonnoir (figure 8).
Le couloir, quant à lui, doit avoir la largeur d'un seul animal tout en tenant compte des différents gabarits. De plus, il devrait idéalement présenter un léger coude pour éviter aux animaux de voir la cage de loin et donc de prendre peur.
Bien sûr, la cage en elle-même doit être solide car l'animal se sentant pris au piège risque d'avoir des mouvements de défense assez violents.

Figure 8 : Disposition du circuit des bovins autour de la cage de contention (d'après [53])

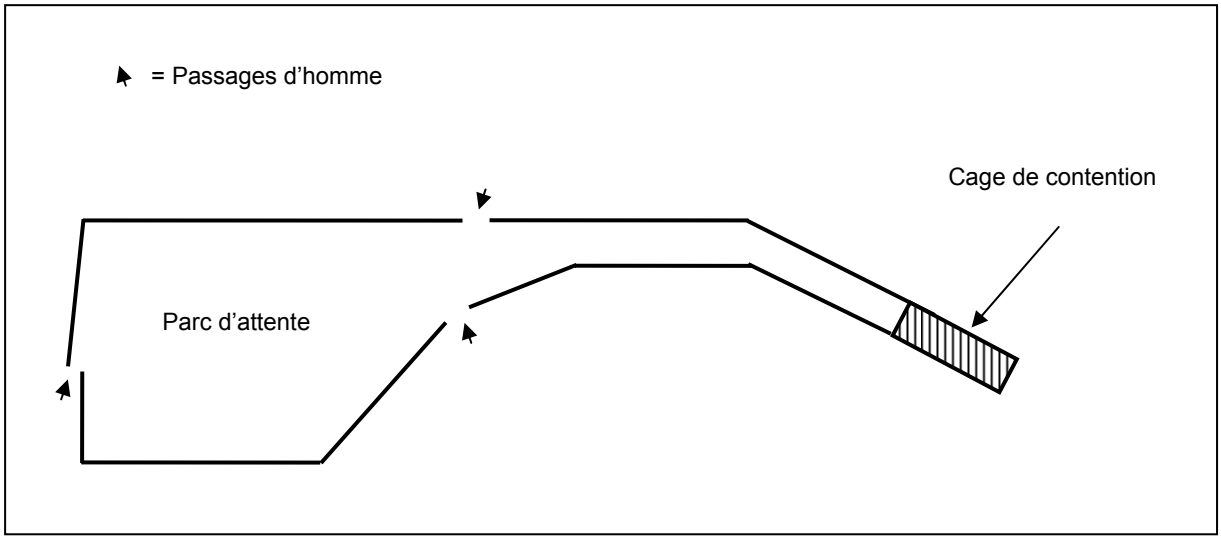

d. Préparation de la vache et mise en place du matériel

Avant de commencer tout examen, il est impératif de relever les commémoratifs de la vache : date du dernier vêlage, dernières chaleurs (si elles sont connues), date de la dernière insémination artificielle (IA), retrait du taureau, traitements éventuels déjà effectués, ou en cours.

L'échographe doit être placé de façon à ne pas avoir de reflets sur l'écran et à être hors de portée des mouvements éventuels des animaux (coups de pieds, éclaboussures…).

En pratique, l'échographie se fait toujours par voie transrectale chez la vache pour les diagnostics de gestation. La voie transabdominale, permettant le suivi de fin de gestation et la mise en évidence d'anomalies, reste utilisée expérimentalement pour le moment.
La voie transvaginale, quant à elle, est utilisée pour la ponction de follicules, pratique demandant une certaine technicité (voir paragraphe IV. A.).

Il est important de rappeler que l'échographie est un examen complémentaire de la palpation transrectale durant laquelle il est nécessaire de bien repérer les différentes structures en procédant de manière systématique, avant de mettre en place la sonde (voir paragraphe II. A.).

Lors de la palpation, la vidange du rectum est contestée : plus il y a de mouvements dans le rectum, plus le risque de pneumorectum augmente, rendant l'exploration des organes difficile. De plus, la présence d'air réduit nettement la qualité de l'image échographique [36] (voir I.A.1.g) et les excréments sont responsables d'un mauvais contact, en particulier par la présence de grains de maïs dans les régimes à base d'ensilage. L'idéal est donc, dans la mesure du possible, de passer sous les fèces.
Par ailleurs, lors de l'examen échographique, la visualisation d'une bande noire verticale sur l'écran peut résulter de la présence d'excréments collés sur la sonde. Il suffit alors de passer le doigt sous cette dernière, sans retirer la main du rectum. Si les fèces sont trop abondants, il faudra alors retirer la sonde puis vidanger le rectum avant de la remettre en place [73].
Le rectum offrant un milieu assez favorable au contact, le gel est préférable pour l'entrée de la main accompagnée de la sonde dans le rectum mais est moins important une fois la sonde en place.

Pour des raisons sanitaires, entre chaque vache, le gant doit être changé et idéalement la sonde devrait être mise dans une housse en plastique, et remplacée, elle aussi, à chaque animal. Ceci éviterait d'une part les contaminations de vache à vache (BVD, leucose) même si ce mode de contamination est mineur et, d'autre part protégerait la sonde des produits désinfectants et des fèces. Pourtant, en pratique, il est très fréquent que le praticien n'utilise pas ces housses pour gagner du temps et leur reproche parfois la présence de bulles d'air à l'intérieur, gênant le contact. C'est pourquoi, il faudra penser à remplir la gaine de gel pour éviter ce désagrément. Si la sonde n'est pas placée dans cette protection, une désinfection est alors nécessaire entre chaque vache : passage de la sonde dans une solution de povidone iodée ou de chlorhexidine diluée. L'inconvénient majeur d'une telle pratique est la mise en contact direct de la sonde avec des produits qui pourraient, à terme, l'abîmer. De plus, la sonde est alors en contact direct avec les fèces, corrosifs à long terme [54].

2- Ovins

L'échographie se fait toujours par voie transabdominale chez la brebis, la voie trans-rectale restant expérimentale et longue à utiliser. Comme chez la vache, il est important de relever les commémoratifs : date du dernier agnelage, retrait du bélier…

En pratique, l'examen échographique de l'appareil génital de brebis consiste presque exclusivement à établir un diagnostic de gestation et éventuellement à dénombrer les agneaux. Il est, en effet, rare de faire des échographies d'ovaires.

Le problème du contact entre la sonde et la peau se pose chez les petits ruminants et plus particulièrement chez la brebis. En effet, la laine ainsi que le suint qui recouvre la peau de l'animal sont autant de facteurs nuisant à un bon contact. C'est pourquoi il est primordial de bien enduire la peau de gel et même parfois de mouiller la zone à échographier. Il sera également nécessaire de bien appuyer avec la sonde sur la peau. Toutes ces précautions tendront à obtenir le meilleur contact possible [48]. En dernier recours, une tonte de la région inguinale est possible [8].

a. Contention des animaux

Il existe 3 types de contention chez la brebis pour réaliser les diagnostics de gestation :

- Brebis couchée, dans un berceau ou un transat. Dans cette position, il est possible de dénombrer les agneaux : c'est le seul moyen de visualiser clairement les différents plans de coupes et donc de ne pas recompter deux fois un même fœtus.
- Brebis assise, cela consiste à asseoir la brebis pour repousser l'utérus vers la filière pelvienne et faciliter ainsi sa visualisation. On peut donc commencer par faire l'échographie sur brebis debout et si aucune image de gestation n'est visible, asseoir l'animal pour confirmer le diagnostic.
- Brebis debout.

En général, les échographies de brebis s'effectuent sur un nombre important d'animaux, ou sur des animaux en lots. Il est important de rappeler que les échographies sont facturées soit au temps passé, soit à la brebis. Si le praticien passe trop de temps par animal, il ne sera pas possible de rentabiliser les diagnostics de gestation. En effet, l'achat d'un échographe est un gros investissement qu'il faut amortir. Il est donc nécessaire de trouver un compromis entre une bonne qualité d'examen et le temps passé.

(1) Brebis couchée

La brebis est placée dans un transat ou un berceau, les épaules surélevées, avec une personne maintenant les antérieurs. L'intervenant est assis et se place à côté de l'animal, à sa droite s'il est droitier, à la hauteur de ses hanches. Il tient la sonde

fermement et la place latéralement à la mamelle, en oblique, à droite puis à gauche si nécessaire. La main, tenant la sonde, décrit alors un éventail, avec comme point fixe la mamelle (figure 9). Il est conseillé de commencer l'examen par la droite de l'animal où l'utérus est souvent déplacé par réplétion du rumen [27, 35]. Si aucune image de gestation n'est mise en évidence, il conviendra alors d'échographier l'aine gauche avant de déclarer la brebis non gestante.

Figure 9 : Déplacement de la sonde échographique linéaire abdominale au cours de l'examen de la brebis couchée (d'après [48])

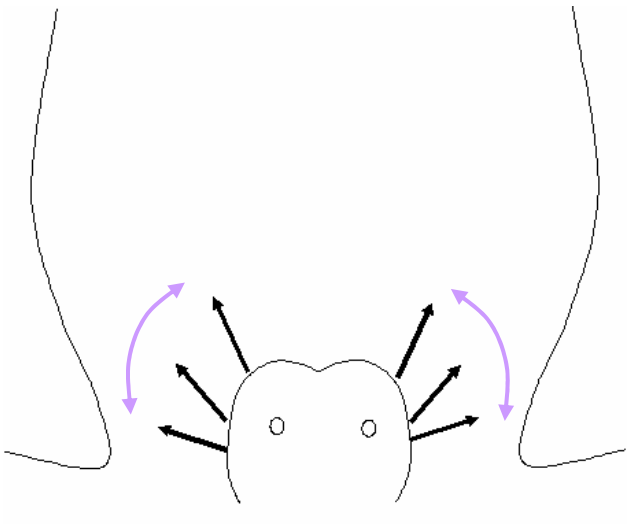

Déplacements de la sonde en éventail à droite puis à gauche (si nécessaire) de la mamelle dans la recherche de fœtus chez la brebis couchée.

Dans cette position, nous avons une bonne visualisation des différents plans de coupe : le dénombrement des fœtus est donc possible.
Cependant le maniement des animaux rend cet examen long et fastidieux et nécessite la présence de main d'œuvre si l'on ne veut pas perdre trop de temps.
Pourtant, l'opérateur étant assis, c'est une position confortable et peu fatigante, contrairement à la brebis qui est, elle, souvent très stressée, inconfortablement installée.

(2) Brebis assise

Cette position est généralement utilisée en complément d'une échographie faite sur brebis debout. En effet, étant donné l'effort physique qu'il faudrait fournir pour asseoir un grand nombre d'animaux, cette position n'est pas utilisée de manière systématique.

La brebis est assise, légèrement penchée en arrière, la tête souvent pendante sur le côté. Elle peut être immobilisée par l'intervenant lui-même, qui surplombe alors l'animal, ou par un aide, ce qui permet au praticien de se trouver face à la mamelle. La sonde sera placée de la même façon que pour la brebis couchée. Cependant l'inconfort de l'intervenant est évident puisque celui-ci est courbé au-dessus de l'animal. La brebis, elle-même se trouve dans une position peu confortable et les efforts pour la mettre dans cette position auront pour conséquences une fatigue assez rapide du manipulateur et un temps d'examen beaucoup plus long.

(3) Brebis debout

Les animaux peuvent se trouver à niveau (au cornadis ou maintenus à côté de l'opérateur) ou surélevés (sur un quai de traite ou dans un couloir de contention).
Il est recommandé de commencer par l'échographie de l'aine droite et, de passer au côté gauche si aucune image de gestation n'est mise en évidence.

S'il est à niveau, l'intervenant se place à gauche de la brebis, soulève le membre postérieur droit et place la sonde en région inguinale.
S'il est dans la fosse de la salle de traite, il se place face à la mamelle et glisse la sonde de part et d'autre de celle-ci, en soulevant ou non la patte de l'animal.
Soulever la patte permet de mieux voir où l'on positionne la sonde, mais risque de stresser la brebis par la manipulation. De plus, il est fréquent que la brebis lutte contre l'intervenant qui lui a pris la patte, ce qui entraîne une fatigue importante après un certain nombre de brebis. Un bon compromis, existe en commençant par glisser simplement la sonde le long de la mamelle (toujours après avoir bien enduit de gel et en appuyant fermement), et si la gestation est évidente, il ne sera pas utile de lever la patte. Dans le cas contraire seulement, il sera nécessaire d'approfondir l'exploration, en soulevant le membre postérieur (en faisant attention à ne pas tirer la patte vers l'arrière pour limiter les mouvements de défense de l'animal).

Quand l'animal est au même niveau que l'intervenant, la position de ce dernier est moins confortable que lorsque la brebis est surélevée puisqu'il est courbé ou accroupi. Par ailleurs, quelque soit la position adoptée, le risque de coups de pieds est présent.

L'examen de la brebis debout est beaucoup plus rapide que les autres méthodes mais le dénombrement des fœtus est difficile.

b. Circuit des animaux

Les examens étant généralement réalisés sur un grand nombre d'animaux il est souvent nécessaire de prévoir un circuit pour les brebis, où il sera possible :

- de rassembler les brebis dans un parc,
- de pouvoir les saisir rapidement, et les mettre en position d'examen,
- puis, après l'échographie de les trier directement.

Ces circuits évitent ainsi une perte de temps.

Deux types de circuit existent :

– **Couloir de contention**, continu

Ce système permet de protéger l'échographe qui est ainsi hors du moyen de contention (figure 11). Le travail est rapide et demande un effort physique restreint pour le maniement des animaux. Cependant, il requiert, l'aide de 3 personnes au minimum. Une des contraintes reste le coût d'une telle structure [48] !

A l'extrémité du couloir, une porte de triage peut être mise en place, permettant de trier les brebis par lots de « gestantes » et « non gestantes » ou encore en « gestations simples » et « gestations multiples » (figure 10) [17].

Figure 10 : Porte de tri, aménageable à l'extrémité d'un couloir de contention (d'après [17])

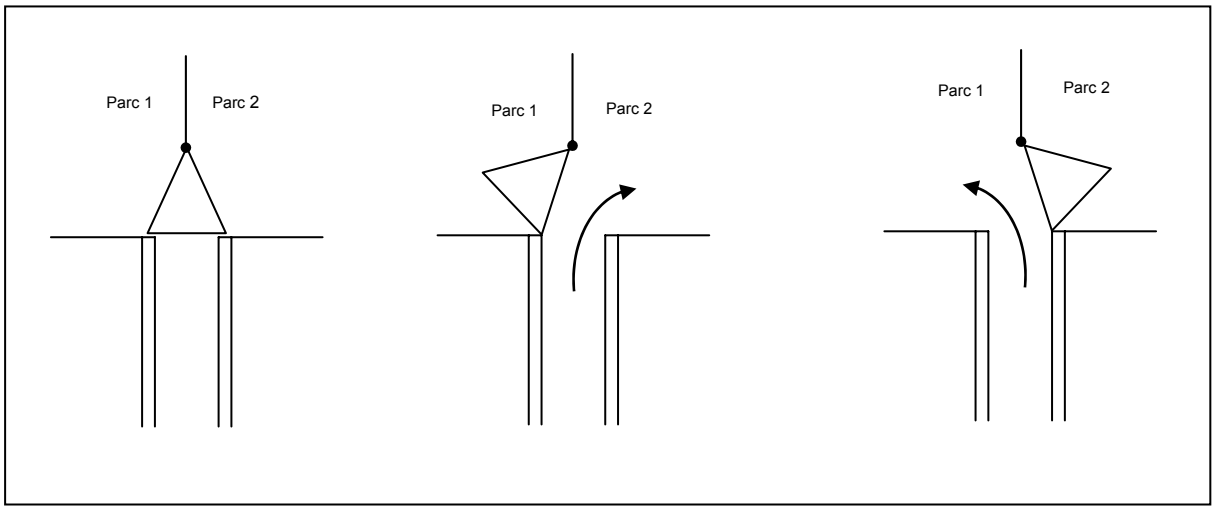

– **Parc**, dans lequel les brebis sont saisies.

Il est possible d'examiner les brebis en les sortant ou non du parc : elles peuvent être simplement maintenues par l'aide le temps de l'échographie. Pour faciliter leur capture, les brebis sont poussées dans un coin du parc au moyen de claies mobiles. Il faudra alors protéger l'échographe en le mettant à l'extérieur du parc, les brebis ne risqueront alors pas de foncer dessus ou encore de le bousculer (figure 12). Le plus sûr est de sortir les animaux, mais cela demande des efforts physiques plus importants et donc est plus fatiguant.
Ce système peut permettre un travail rapide, avec une équipe habituée à la manipulation. Cependant, l'effort demandé est nettement plus important que dans le cas précédent [48].

Figure 11 : Organisation du chantier lorsque les brebis sont en couloir de contention

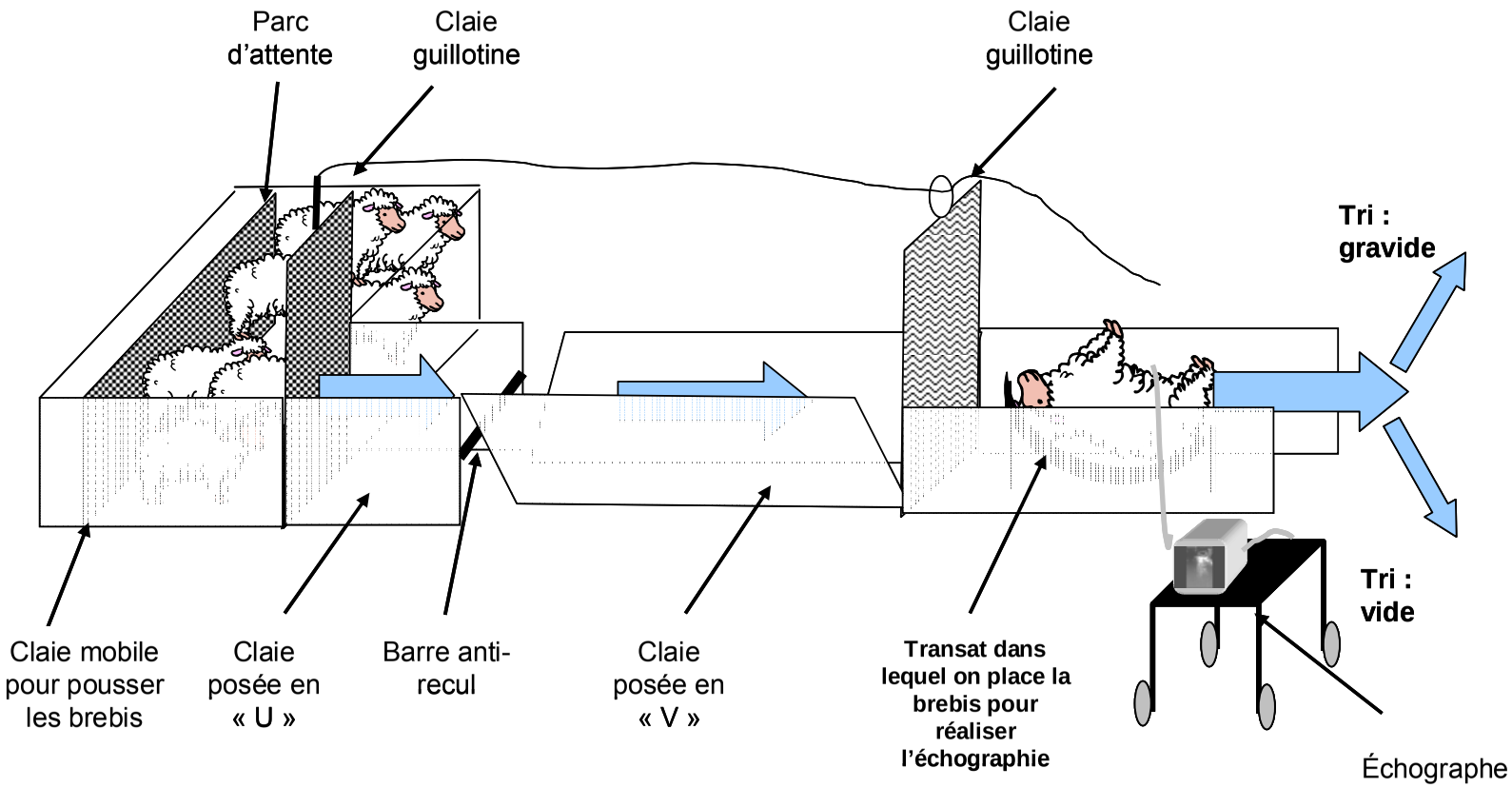

Figure 12 : Organisation du chantier lorsque les brebis sont rassemblées dans un parc

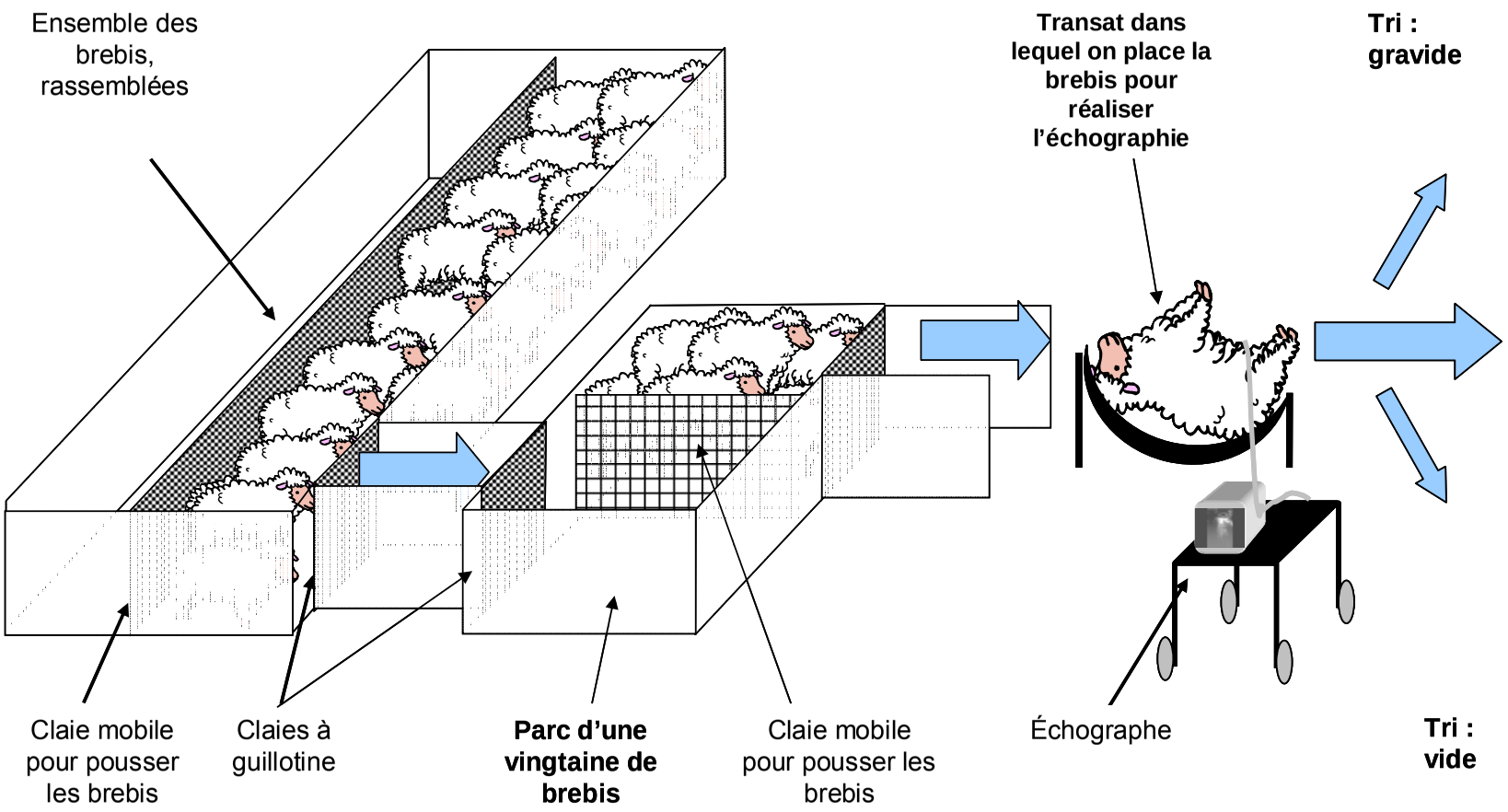

c. Cas particulier de l'échographie par voie transrectale

L'échographie transrectale des petits ruminants requiert une immobilisation parfaite des animaux afin d'éviter de léser le rectum. L'animal est installé « à cheval » sur une botte de paille. Ainsi l'élévation de l'abdomen, lors d'un diagnostic de gestation de plus de 35 jours après l'insémination ou la saillie, permettra par ailleurs de repousser l'utérus dans la filière pelvienne et facilitera ainsi la visualisation du fœtus [27].
La sonde échographique est introduite dans le rectum, après application d'un lubrifiant, et sera mobilisée depuis l'extérieur au moyen d'un câble : si ce dernier est souple, il convient au préalable de le rigidifier en utilisant un tube de guidage (figure 13). Lorsque les fèces sont collés sous la sonde et gênent l'obtention d'images de bonne qualité, il convient de faire un léger mouvement de va et vient avec la sonde ou de la réintroduire de façon répétée dans le rectum [39].
La sonde est avancée d'environ 15 cm jusqu'à visualisation de la vessie à l'écran. Dès lors, on fera pivoter la sonde de 45° de part et d'autre de cet organe tout en poursuivant la progression de la sonde crânialement [39].
Classiquement, aucune blessure grave n'est provoquée par le maniement de la sonde. Néanmoins, on observe de temps en temps de légères irritations de la muqueuse rectale avec de petites hémorragies sans gravité [39].
Cette méthode est plus longue que l'échographie transabdominale mais peut être réduite à 1 ou 2 minutes par animal pour un manipulateur expérimenté [39].

Avec l'avancée de la gestation, l'utérus « plonge » en avant de la filière pelvienne, rendant difficile l'examen échographique par voie transrectale. Il est pourtant possible de placer la brebis sur le dos faisant basculer l'utérus gravide contre le rectum. Cependant, ce procédé est à l'origine de dommages rectaux importants et d'avortements [16].

Figure 13 : Echographie transrectale chez les petits ruminants.

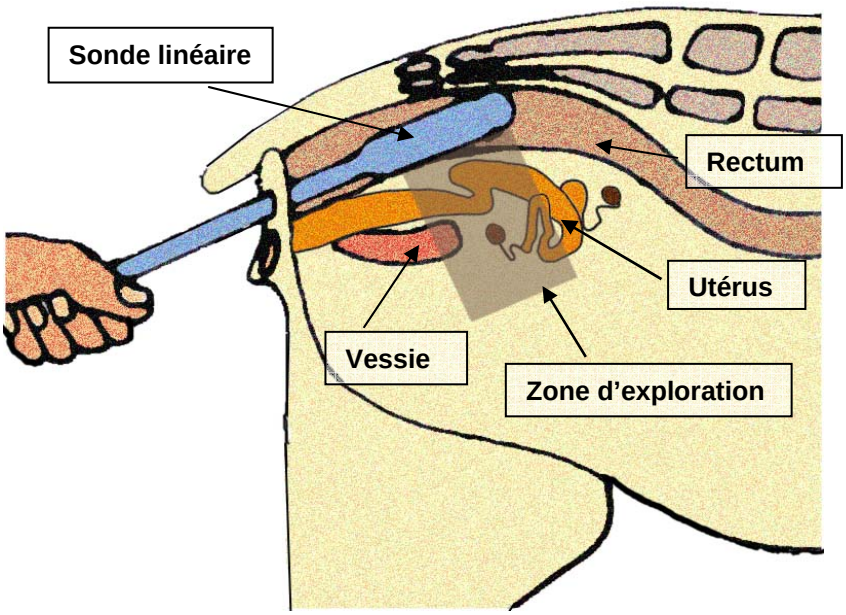

3- Caprins

Comme chez la brebis, l'échographie se fait toujours par voie trans-abdominale chez la chèvre.
Il est, comme dans les autres espèces, impératif de relever les commémoratifs : date de la dernière mise bas, retrait du bouc…
Il est rare de faire des échographies d'ovaires chez la chèvre. De plus, le dénombrement des chevreaux est peu répandu. L'examen échographique de l'appareil génital se résumera donc presque exclusivement au diagnostic de gestation.
Les mêmes problèmes que ceux rencontrés chez la brebis se retrouveront chez la chèvre : en effet, les poils ne favorisant pas le contact, il sera également impératif de mettre une quantité très importante de gel sur la peau ou de la mouiller et, d'exercer une forte pression de la sonde pour obtenir le meilleur contact possible.

a. Contention des animaux

Il existe un seul type de contention utilisé chez la chèvre pour réaliser les diagnostics de gestation : chèvre debout.

Les positions (chèvres à niveau ou surélevées) seront les mêmes que chez la brebis et présenteront les mêmes avantages et inconvénients (voir paragraphe I. B. 2. a. (3)). Elles ne seront donc pas développées ici.

La position couchée ne sera pas employée dans cette espèce, car l'épine dorsale très saillante et les cornes la rendent difficile [59]. Par ailleurs, la chèvre se défend beaucoup plus que la brebis dans les autres positions [8].

b. Circuit des animaux

En pratique, la majeure partie des échographies se faisant sur des chèvres au cornadis, il ne sera pas nécessaire d'utiliser des circuits d'animaux.
Toutefois, si les chèvres ne sont pas dans une structure possédant des cornadis, les circuits seront les mêmes que chez la brebis (couloir de contention continu ou parc où les chèvres seront prises une par une). Ici aussi, à l'extrémité du couloir, une porte de triage pourra être installée et les lots répartis en « gestantes », « non gestantes » et « pseudogestantes ».
Il existe des salles de traite rotatives pour lesquelles l'examen est très rapide : l'échographe est fixe dans la fosse de traite donc protégé et, les chèvres passent devant l'opérateur sur le quai de traite (figure 14).

Figure 14 : Organisation du chantier lorsque les chèvres sont en salle de traite rotative

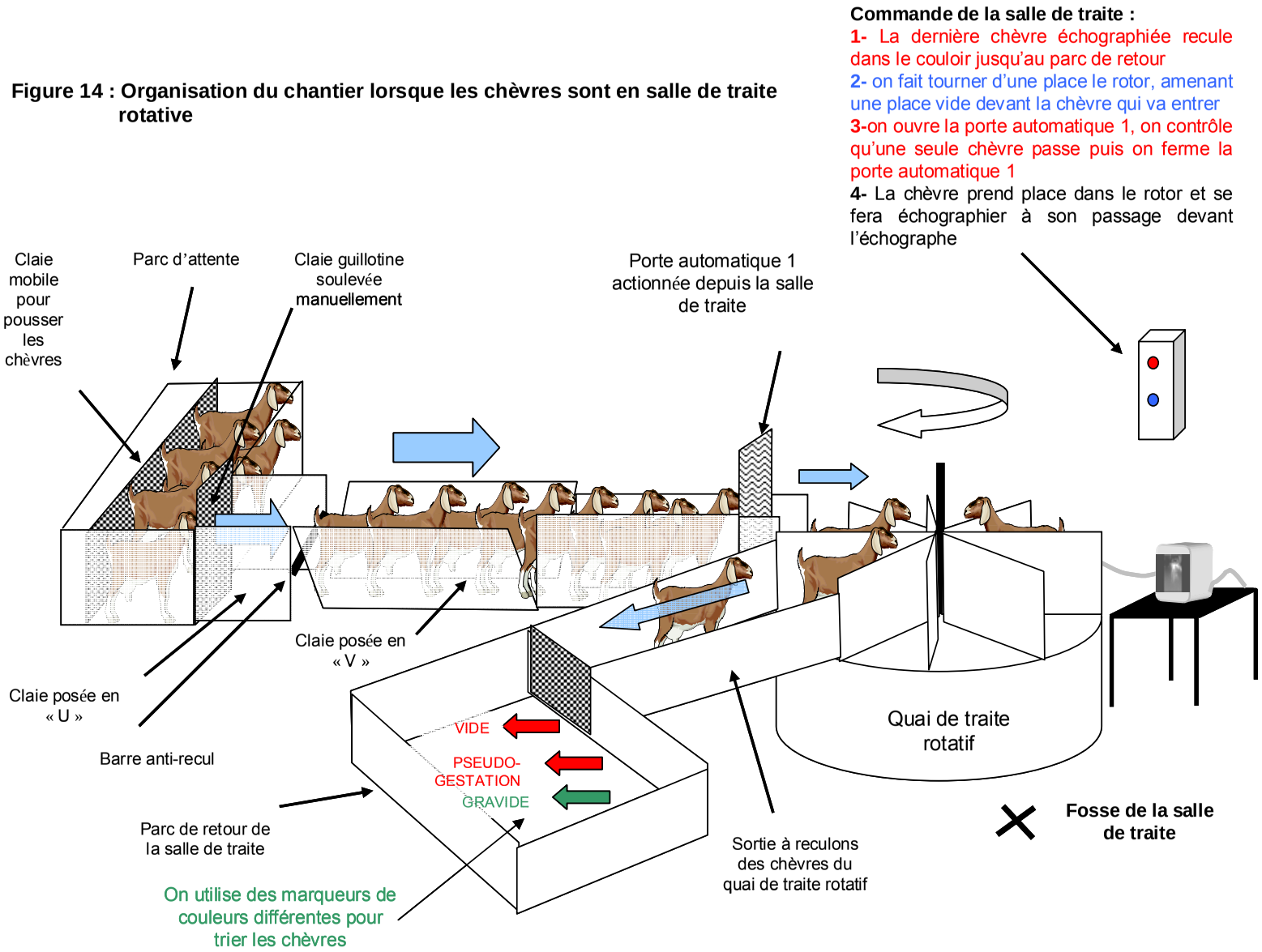

c. Cas particulier de l'échographie par voie transrectale

L'organisation du chantier dans cette espèce est identique à celle décrite pour la brebis (voir paragraphe I. B. 2. c).
Cependant, il est à noter que le décubitus dorsal possible lors de gestation avancée chez la brebis, ne sera pas aisé chez la chèvre étant donné sa conformation.

En conclusion, la bonne organisation du chantier conditionne la rapidité et l'efficacité de l'intervention.

II. Utilisation de l'échographie pour déterminer l'état physiopathologique de l'appareil génital non gravide

L'échographie est non seulement un outil de diagnostic de gestation mais également une source importante d'informations apportées en cas de non gestation. En effet, elle sera tout particulièrement utile lors d'anœstrus ou de contrôle d'involution chez la vache.
Cet outil sera une aide précieuse de gestion des troupeaux [54].

A. Chez la vache

Avant d'échographier l'appareil génital de la vache, il est nécessaire de réaliser une palpation transrectale pour repérer la vessie, le col de l'utérus, les cornes utérines et les ovaires. Lorsque les cornes sont au-delà du pubis, il est souhaitable de les ramener dans la filière pelvienne. Cet examen permettra d'apprécier position, taille, forme, symétrie, mobilité et consistance de l'appareil génital.
Une fois ces renseignements obtenus par palpation, la sonde échographique peut être introduite dans le rectum, cristaux émetteurs vers le bas. L'examinateur observera les mêmes structures qu'à la main : vessie, col de l'utérus, cornes utérines et enfin ovaires. Il faut procéder de manière systématique et échographier chaque corne une à une dans sa totalité et son ovaire [36].

L'échographie est un instrument puissant et précis. Mais, si elle est utilisée sans palpation transrectale préalable, des informations cliniques seront perdues : sensations de rigidité des cornes et de fermeté des organites ovariens. Par ailleurs, la réalisation sur les mêmes appareils génitaux d'une palpation puis d'un examen échographique permet d'entrenir l'habileté du praticien en palpation [68].

Ainsi, lors d'examen de l'appareil génital de la vache non gestante, les principales utilisations de l'échographie seront la recherche de cyclicité, les contrôles d'involution utérine et la recherche des infections utérines.

1- Examen échographique de l'utérus non gravide

Il est possible d'observer l'utérus sous des aspects physiologiques, comme l'utérus non gestant hors période d'œstrus, lors de l'œstrus ou encore au cours de l'involution. Lors de pathologies, les principales affections rencontrées seront les retards d'involution, les métrites et les pyomètres.

Le praticien doit absolument connaître les sensations de la palpation d'un utérus au repos, ainsi que les images échographiques attendues dans ce cas, pour pouvoir apprécier les situations pathologiques.

a. Utérus physiologique

(1) Utérus hors période d'œstrus

- PALPATION TRANSRECTALE

Chez les génisses ou les vaches primipares non gestantes, les cornes sont rassemblées dans la cavité pelvienne alors que chez les vaches plus âgées, l'utérus s'étend au-delà du bord antérieur du pubis. La consistance de la tonicité utérine varie au cours du cycle œstral. On peut juger de la symétrie de l'utérus en plaçant le majeur au niveau de la bifurcation et en palpant par comparaison les 2 cornes. Les cornes utérines sont normalement mobiles dans l'abdomen [57].

- EXAMEN ECHOGRAPHIQUE

Chaque corne dans son ensemble ne sera que rarement visible sur un seul plan de coupe.
Sur une coupe d'utérus non gestant en dehors d'une période d'œstrus, on trouve au centre, une lumière (quasiment inexistante), entourée d'une muqueuse (environ 0,5 à 1 cm d'épaisseur), puis d'une sous-muqueuse (moins échogène, de quelques millimètres). Ces différentes sections sont entourées du myomètre [40]. En section transversale, cette disposition concentrique donne une image caractéristique dite « en cocarde » (figure 15).

(2) Utérus en période d'œstrus

- PALPATION TRANSRECTALE

Les cornes sont toniques autour de la période œstrale (un jour avant, pendant et un jour après). Cette modification de consistance est imputable, chez la vache, aux variations de contractilité du myomètre sous l'effet des œstrogènes.

- EXAMEN ECHOGRAPHIQUE

Autour de l'œstrus, l'œdème de la muqueuse, l'augmentation de la vascularisation de la sous-muqueuse et la présence de liquide dans la lumière utérine (secrétions des glandes endométriales) donnent une échogénicité moindre à la partie interne de la paroi utérine [34, 54]. Le contraste des formes « en cocarde » augmente donc (figure 16).
Lors d'œstrus, la lumière utérine devient nettement visible sous la forme d'une étoile anéchogène de quelques millimètres d'épaisseur. Les collections liquidiennes sont situées préférentiellement à l'extrémité des cornes. Elles peuvent être confondues avec les collections de liquide infectieux lors de métrite de faible importance (métrite de degré 1) (voir paragraphe II. A. 1. b. (1)).

Il est malgré tout possible de faire la différence, car lors d'œstrus [46] :

- la lumière est souvent moins dilatée, et en étoile (au lieu de linéaire le plus souvent en cas de métrite)
- le liquide est toujours anéchogène,
- la paroi est épaissie mais avec une face interne régulière,
- les différentes coupes de cornes sont homogènes,
- un follicule préovulatoire d'environ de 18 mm de diamètre est présent sur un ovaire si l'échographie est réalisée avant l'ovulation.

Les commémoratifs (date des dernières chaleurs, date de vêlage) et les signes cliniques (aspect des écoulements, tonicité utérine…) permettront de conclure.

Le problème du diagnostic différentiel avec la gestation précoce se posera lors de diagnostic de gestation entre 23 et 28 jours. Cependant, comme nous l'avons vu précédemment, il est rare de pratiquer des échographies à ce stade. Après cette période, la distinction est plus aisée : en effet, lors de gestation, la lumière anéchogène est de section elliptique, un corps jaune est présent et un embryon est parfois visible.

(3) Utérus en involution

- PALPATION TRANSRECTALE

L'involution utérine s'évalue classiquement par palpation transrectale, et seuls les cas douteux seront échographiés. Il est important pour évaluer l'involution de l'utérus de tenir compte de l'âge de la vache, de son rang de vêlage et de la race (laitière ou allaitante) [57].

Lors de l'examen transrectal, 4 critères permettent de définir une corne utérine complètement involuée [57] :

- une consistance non pâteuse,
- un diamètre de la corne au niveau de la bifurcation utérine inférieur à 4 cm chez les multipares et 3 cm chez les primipares,
- l'absence de lumière utérine,
- l'absence de caroncule palpable.

L'involution sera anatomiquement terminée 30 jours post-partum (sauf pour le col, qui finit d'involuer vers 50-60 jours post-partum) [57].

- EXAMEN ECHOGRAPHIQUE

On observe principalement (figures 17 et 18) [5] :

- les cotylédons en involution (début du post-partum) présentant une périphérie très échogène,
- l'utérus spongieux (les 15 premiers jours post-partum), sa paroi œdémateuse, des lochies (mélanges de liquides et fragments

d'enveloppes fœtales, d'endomètre désquamé, de cellules sanguines, inflammatoires et de bactéries),

- une dilatation de l'utérus par les lochies (15 jours post-partum),
- la paroi de l'utérus devient plus échogène au fur et à mesure de l'involution.

Il est donc capital de connaître avec précision la date du vêlage pour apprécier l'involution : des images normales à 15 jours, correspondront à un retard d'involution si on les retrouve vers 25 jours.

Figure 15 : Utérus non gravide hors période d'œstrus

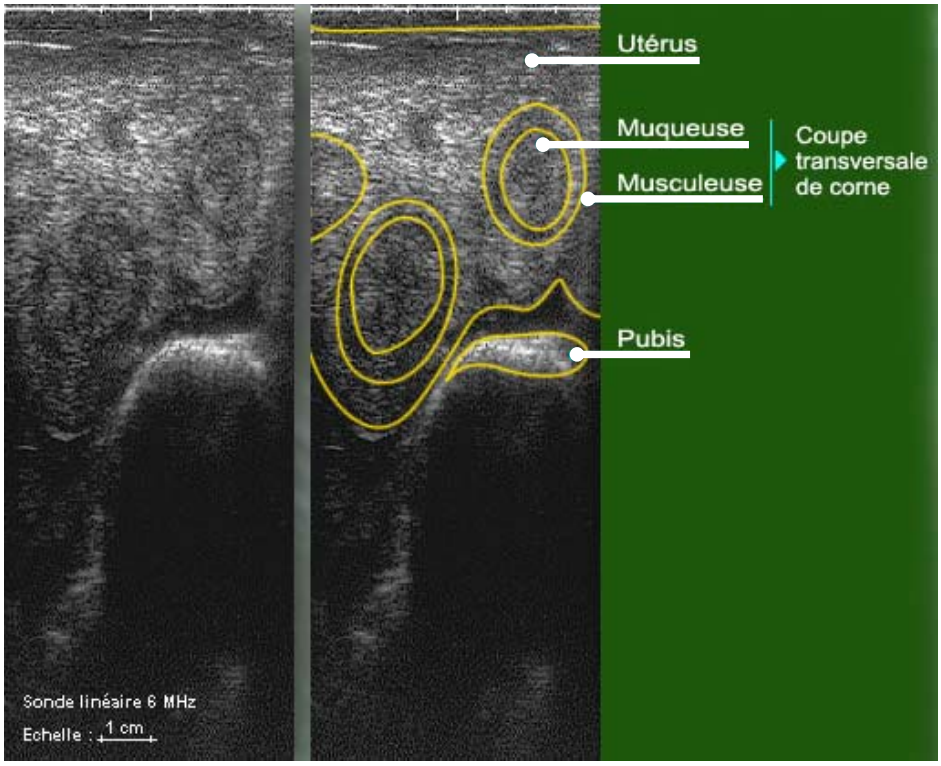

Figure 16 : Utérus en phase d'œstrus

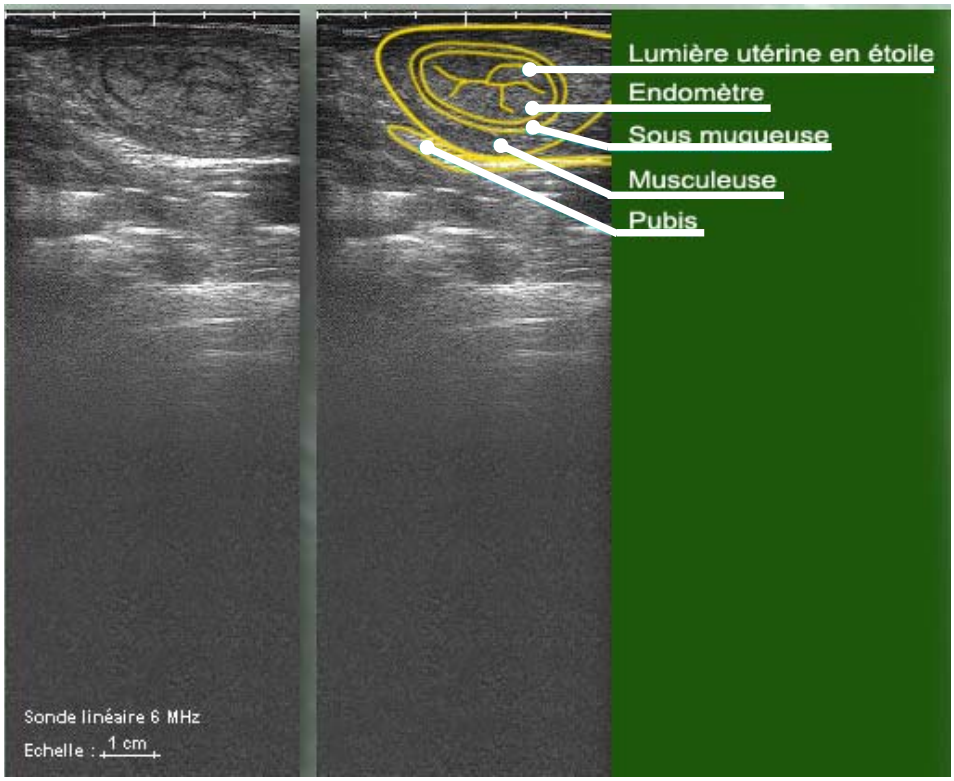

Figure 17 : Involution utérine 7 jours post-partum

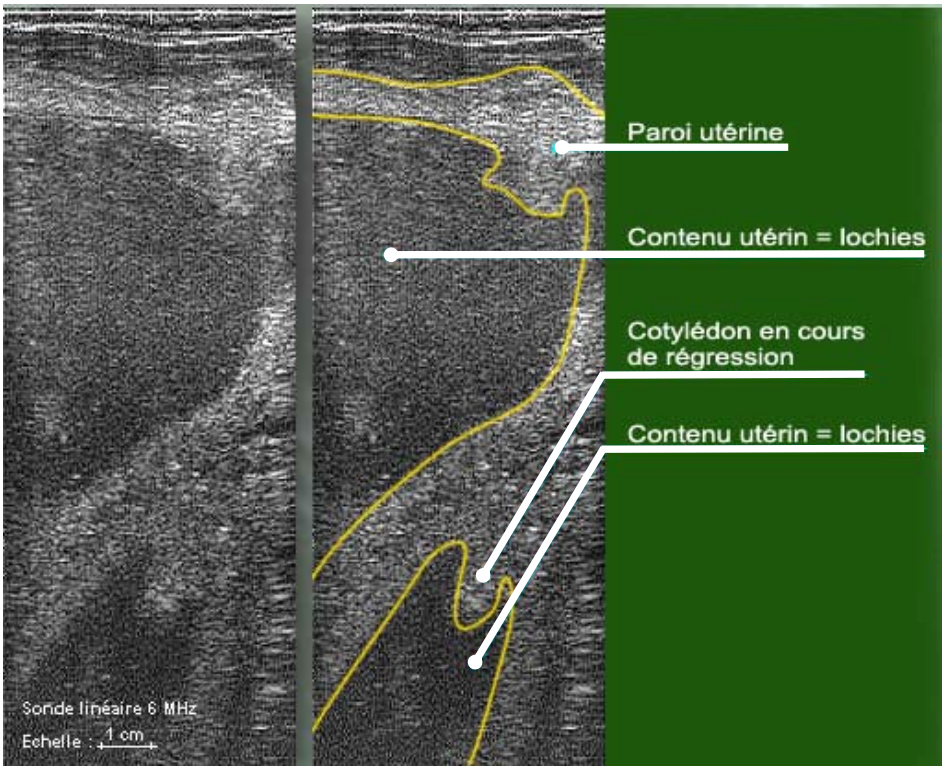

Figure 18 : Involution utérine 21 jours post-partum

b. Utérus pathologique

(1) Retards d'involution et métrites

- PALPATION TRANSRECTALE

Dans les 14 premiers jours suivant le vêlage, la vache peut être atteinte d'une infection utérine aiguë puerpérale. Cette métrite suraiguë fait le plus souvent, mais pas nécessairement, suite à une rétention placentaire ou à un vêlage dystocique. Elle est accompagnée d'une part, de signes généraux très graves avec risque de septicémie (hyperthermie, perte d'appétit, diminution de la production laitière) et d'autre part, de signes locaux (écoulements vulvaires anormaux sanieux, mucopurulents et surtout malodorants) [57].

Nous avons vu précédemment que l'involution anatomique des cornes utérines devait être complète vers 30 jours post-partum. Au-delà de ce délai, nous sommes en présence d'un retard d'involution qui traduit une métrite aiguë post-puerpérale. Elle se distingue de la métrite puerpérale proprement dite par une symptomatologie moins accentuée (hyperthermie irrégulière, production laitière stagnante et écoulements vulvaires inconstants d'odeur moins forte que la métrite puerpérale) et un moment d'apparition plus tardif (3 semaines-1 mois au lieu de quelques jours). Pour cette raison, elle est appelée métrite post-puerpérale [57].

Il existe un dernier type de métrites : les métrites chroniques. Elles font suite à des métrites post-puerpérales ou apparaissent spontanément, on parle alors de métrites post-œstrales [57].
Il existe 3 degrés de métrites chroniques :

- Degré 1 : C'est une endométrite aux symptômes très discrets. Elle se manifeste lors des chaleurs par un écoulement plus abondant, contenant parfois quelques flocons de pus [57].
  Aucune modification de l'appareil génital n'est perçue lors de la palpation [57].
- Degré 2 : Elle correspond à une métrite de faible importance. Les écoulements sont ici peu abondants mais purulents.
  A l'exploration rectale, l'utérus semble normal ou légèrement induré, hypertrophié [57].
- Degré 3 : Les métrites de degré 3 sont le plus souvent diagnostiquées par palpation transrectale, avec en complément les signes cliniques (écoulements vulvaires, glaires cervicales visibles au vaginoscope…). En effet, l'utérus est plus ou moins volumineux, souvent irrégulier, à paroi indurée et épaissie.

- EXAMEN ECHOGRAPHIQUE

Les images échographiques lors de métrite de degré 1 sont très proches de celles obtenues lors d'œstrus. Cependant, en cas d'endométrite, la forme linéaire de la lumière utérine est caractéristique (figure 19) [46]. Les différents critères permettant d'établir le diagnostic différentiel avec l'œstrus ont été décrits au paragraphe II. A. 1. a. (1).

Lors de métrite de 2ème degré, la muqueuse présente des contours irréguliers à bords crénelés [46]. L'inflammation de l'utérus se traduit par des zones liquidiennes dont l'échogénicité est plus forte que celle des autres liquides utérins (œstraux ou fœtaux) [34]. Quand une quantité suffisante de liquide s'accumule dans l'utérus, il est possible de voir quelques flocons échogènes flottant dans un liquide moins échogène [34, 54]. La quantité de liquide est le plus souvent limitée et forme des zones anéchogènes linéaires.
En cas de métrite de 3ème degré, la dilatation de la lumière devient circulaire et peut atteindre plusieurs centimètres de diamètre. L'utérus contient en effet une grande quantité de sécrétions, se traduisant par une image à l'aspect floconneux caractéristique [34]. Par ailleurs, l'utérus peut dans certains cas présenter un aspect spongieux.

(2) Pyomètre

- PALPATION TRANSRECTALE

L'infection utérine peut prendre chez la vache une forme particulière : le pyomètre. Celui-ci correspond à une accumulation importante de pus dans l'utérus en présence d'un corps jaune persistant.
Au cours de l'exploration rectale, l'utérus est distendu. En effet, il contient une masse liquidienne homogène, fluctuante, plus ou moins importante [57].
Un pyomètre très volumineux peut être difficile à diagnostiquer lors de la palpation car parfois l'utérus atteint un tel diamètre, qu'il peut être confondu avec une gestation ou avec la vessie. En effet, le col est tiré en avant et l'utérus « plonge » en avant de la filère pelvienne, comme dans le cas d'une gestation de 2-3 mois environ. L'échographie permettra alors de faire le discernement.

- EXAMEN ECHOGRAPHIQUE

On note une accumulation très importante dans l'utérus de liquide contenant une multitude de particules de pus échogènes en suspension, donnant un aspect floconneux. La paroi utérine est épaissie et un corps jaune est présent (figure 20) [46, 57].

Figure 19 : Métrite de degré 1

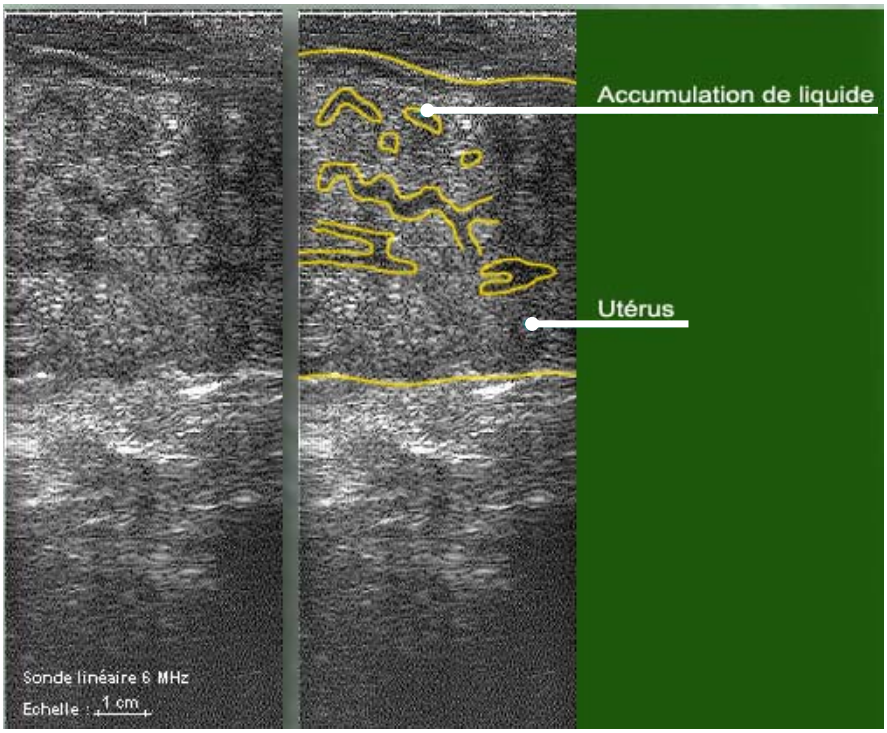

Figure 20 : Pyomètre

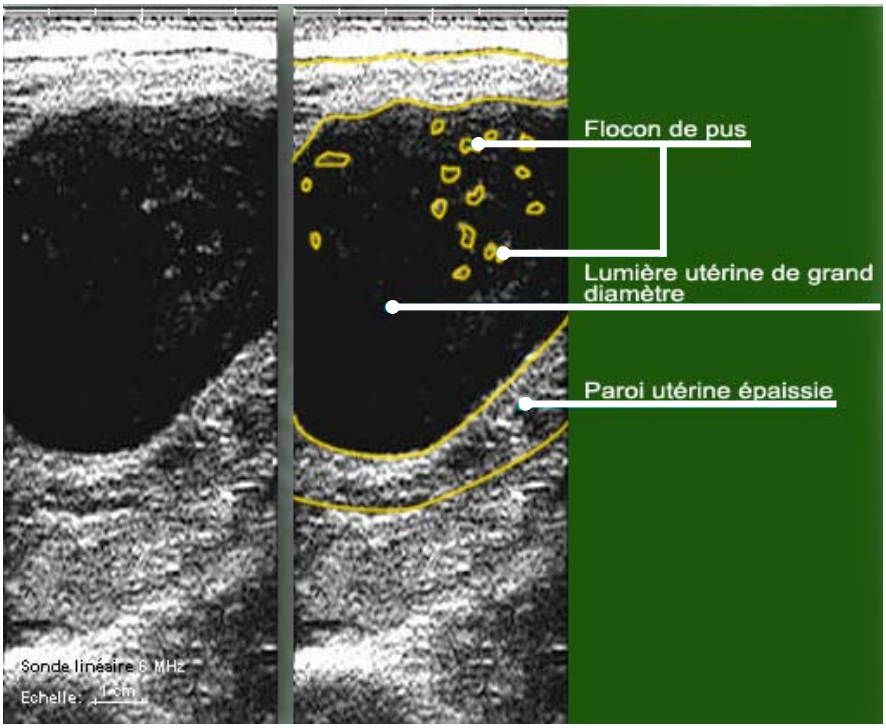

2- Examen échographique des ovaires

Lors des suivis de troupeaux, certaines vaches seront présentées pour anœstrus : ce sont les vaches non revues en chaleur par l'éleveur.
Dans ce cas, outre l'exploration de l'utérus, les ovaires seront plus particulièrement examinés. Il est alors nécessaire d'évaluer le statut de ces animaux : sont-ils cyclés ou non ? La présence d'un corps jaune de diamètre supérieur à 2 cm sur un des deux ovaires en dehors de la période périovulatoire permettra de déclarer cet animal comme cyclé, et donc d'adapter le traitement.

- PALPATION TRANSRECTALE

Comme pour l'examen de l'utérus, les ovaires seront d'abord palpés par voie transrectale. Il conviendra d'évaluer tout particulièrement leur taille puis, d'identifier les différents organites présents : corps jaunes, follicules, kystes ovariens et exceptionnellement tumeurs.
La difficulté de cette exploration repose sur le diagnostic différentiel entre follicule et corps jaune, dont l'exactitude varie avec l'expérience de l'opérateur [22]. Ainsi, quatre éléments seront à apprécier pour faciliter la distinction [18] :

- présence ou non d'un sillon disjoncteur entre l'ovaire et la partie de l'organite faisant saillie,
- surface de l'organite : lisse (glissante pour le doigt) ou rugueuse,
- présence ou non d'une cicatrice d'ovulation,
- texture souple ou dure.

La différence de taille entre les ovaires permet de suspecter un organite interne. Un ovaire au repos a approximativement la forme d'une amande. Comme la plupart du temps, un seul ovaire porte un corps jaune, il faudra considérer que le plus petit des deux ovaires représente le volume initial de l'ovaire qui fonctionne. Ceci permettra d'évaluer « l'agrandissement » de l'ovaire fonctionnel.
Ainsi, il existe deux situations (figure 21) :

- si les ovaires sont petits, il n'existe alors pas de preuve de l'ovulation et de formation d'un corps jaune fonctionnel (2 cm de diamètre minimum) : la vache sera considérée comme non cyclée,
- si l'un des ovaires, ou les deux, sont gros et s'ils sont de type tubercule (contours irréguliers), on considérera alors qu'il y a un corps jaune fonctionnel, preuve d'une ovulation après vêlage et que donc la vache est cyclée. Si par contre, ils ont les contours réguliers, on conclura à la présence d'un organite lisse tel qu'un follicule ou un kyste.

Figure 21 : Démarche diagnostique lors de la palpation des ovaires (Jean-Paul Mialot, communication personnelle)

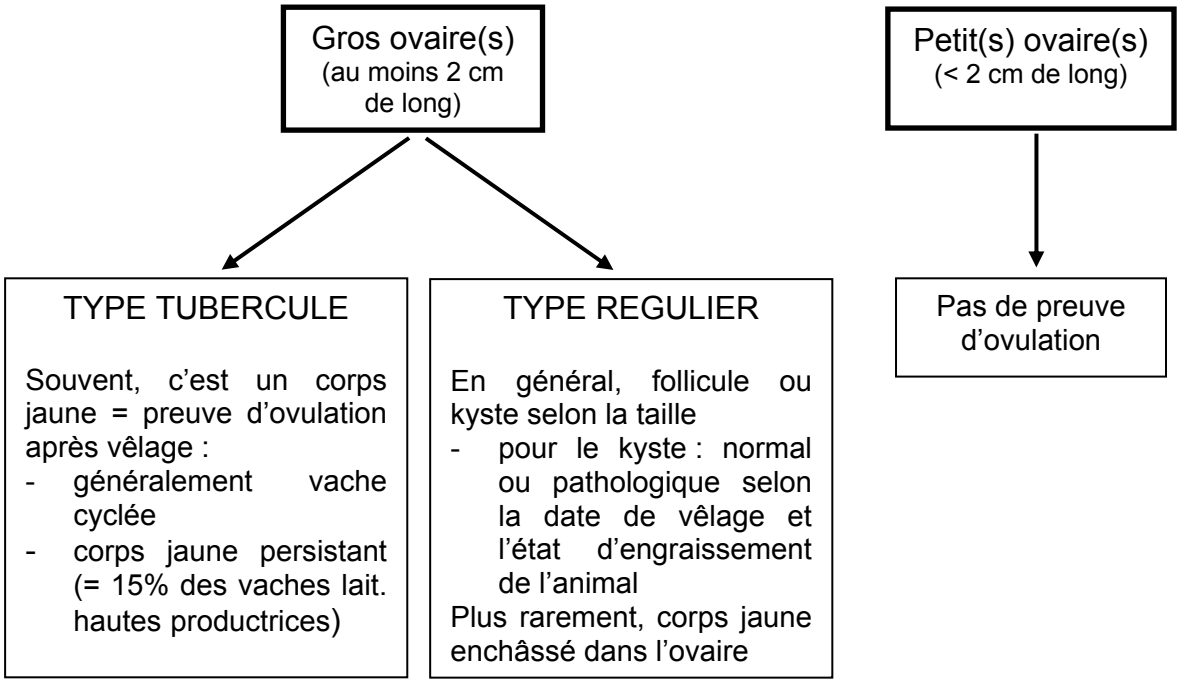

Les erreurs de palpation les plus fréquentes sont [46] :

- une non détection des follicules
- une non détection d'un corps jaune
- une confusion entre follicule et corps jaune

Les kystes ovariens sont des structures lisses de taille importante, le diamètre étant supérieur à 25 mm.
Le kyste folliculaire est un organite sous tension, plus ou moins dépressible et le kyste lutéal est de consistance caoutchouteuse, semblable à celle du corps jaune. FARIN *et al.* ont montré que la palpation transrectale reste peu spécifique et peu sensible pour la différentiation des deux types de kystes. L'échographie permettra une identification précise du kyste, indispensable au traitement [19].

- EXAMEN ECHOGRAPHIQUE

L'exactitude de l'identification des organites ovariens est nettement améliorée par l'utilisation de l'échographie. Le diagnostic est correct dans 90% des cas pour les corps jaunes et dans 75% pour les follicules [22].
De plus, l'échographie sera intéressante lors de la présence d'ovaires lisses à la palpation, pour la mise en évidence d'éventuels organites internes [1, 68]. Si l'ovaire est petit, l'identification de l'organite interne importe peu car l'ovaire est déclaré non fonctionnel. Cependant, si l'ovaire est gros, l'échographie permettra de préciser la nature de cet organite : corps jaune ou kyste.
De plus, la différenciation entre kyste folliculaire et lutéal est plus délicate, mais rendue possible grâce à l'échographie.

Cependant, il est important de souligner que l'échographie est pratiquée dans les élevages à un temps T de l'activité sexuelle des ovaires. Or, certaines structures normales à un moment donné peuvent se révéler pathologiques si elles persistent ; c'est notamment le cas des kystes (voir le paragraphe II. A. 2. c). C'est pourquoi dans le cadre de suivis de troupeaux réguliers, généralement tous les mois, il est courant de demander à revoir une vache à la visite suivante pour préciser le diagnostic et, éviter ainsi un traitement superflu.

a. Follicules

L'échographie sous-évalue le diamètre anatomique du follicule (de 2 à 3 mm environ) car seule la cavité folliculaire est observable de manière précise [5,31].

Le liquide de la cavité folliculaire apparaît anéchogène. Néanmoins, il est possible d'y observer quelquefois, avant l'ovulation, des échos ponctiformes. La cavité a un diamètre maximum de 15-20 mm. Si elle est supérieure à 25 mm, on parlera de kyste folliculaire. La paroi du follicule est fine (1 à 2 mm d'épaisseur) et le sépare du reste de l'ovaire, également visible (figure 22) [10]. Par ailleurs, le manque d'atténuation de l'onde ultrasonore par le liquide folliculaire est responsable de la présence d'une zone hyperéchogène de renforcement des échos à la partie ventrale du follicule (voir paragraphe I. A. 1. g. (2).) [31].

Selon certains auteurs, il serait possible d'observer des follicules d'un diamètre égal ou supérieur à 2 mm avec une sonde de 5 MHz alors qu'une sonde de 3,5 MHz ne permettrait pas de voir les follicules de taille inférieure à 6 mm. Cependant, d'autres auteurs estiment à 5 mm la limite de détection des follicules avec une sonde de 5 MHz [31].

A l'échographie, le stroma des ovaires lisses et petits apparaîtra grisâtre et homogène, éventuellement bordé de follicules.
Cependant, la présence de ces follicules n'est pas suffisante pour conclure à une « activité ovarienne » réelle [5]. En effet, même les gros follicules peuvent subir l'atrésie : leur présence permet donc de conclure à l'existence de vagues folliculaires mais on ne sait pas si l'ovulation aura lieu.
L'ovulation ne sera repérée lors d'un suivi échographique, que par la disparition d'une image circulaire anéchogène observée peu avant (figures 24) [31].

b. Corps jaunes

Il existe 3 types de corps jaunes visibles :

- plein et uniformément homogène (figure 22),
- plein, avec un trait échogène central allongé,
- cavitaire (figure 23).

Le corps jaune fait suite à la lutéinisation des cellules de la granulosa après l'ovulation. En début de formation, on parle de « corps hémorragique » car il se forme

un caillot dans la cavité antrale, dont l'aspect est hétérogène (figures 24). Un corps jaune fonctionnel présente un diamètre supérieur à 2 cm. Echographiquement, le corps jaune ne devient individualisé et visible qu'à partir de 4 jours après l'ovulation, lorsque la cavité a été comblée par des cellules de la granulosa lutéinisées [31, 57]. Il se présente alors sous la forme d'une surface ovale grise, grossière, granuleuse et nettement délimitée du tissu ovarien. Son échogénicité est homogène (moins intense que celle du stroma ovarien) et varie au cours du cycle : elle est plus importante en début et fin de cycle (figures 24). Cependant ces variations sont difficiles à évaluer et ne sont pas utilisables pour le diagnostic. Un trait hyperéchogène peut apparaître au centre du corps jaune, correspondant à du tissu conjonctif ramifié [40]. Entre le 5ème et le 8ème jour suivant l'ovulation, le corps jaune peut présenter une excroissance extra ovarienne, appelée « bouchon de champagne », caractéristique à la palpation.
Plusieurs corps jaunes simples ou cavitaires, de même taille et de même échogénicité, peuvent coexister sur un ovaire, lors d'une double ovulation par exemple [57].

Il est à noter qu'aucune différence n'est observée entre les corps jaunes cycliques et les corps jaunes gestatifs (bien qu'ils soient plus gros en général) [31]. Cependant, on ne rencontre presque jamais de corps jaune cavitaire chez la vache gestante [10].

Lorsqu'il s'agit d'un corps jaune cavitaire, on observe une cavité anéchogène entourée d'une paroi épaisse. Celle-ci est ovale, parfois ronde et centrale. Son diamètre peut mesurer de quelques millimètres à 2 cm maximum. Le volume du corps jaune cavitaire est en général supérieur à celui du corps jaune plein.
Les corps jaunes cavitaires représentent 40% des corps jaunes et ne sont pas pathologiques [10].

Figure 22 : Ovaire présentant un corps jaune et 2 follicules

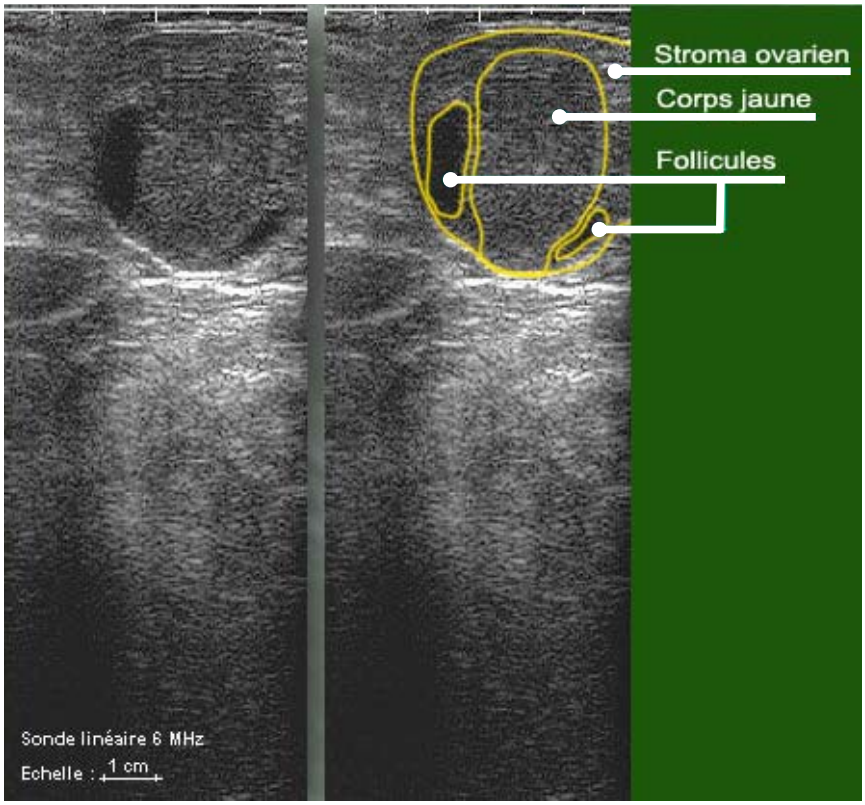

Figure 23 : Corps jaune cavitaire

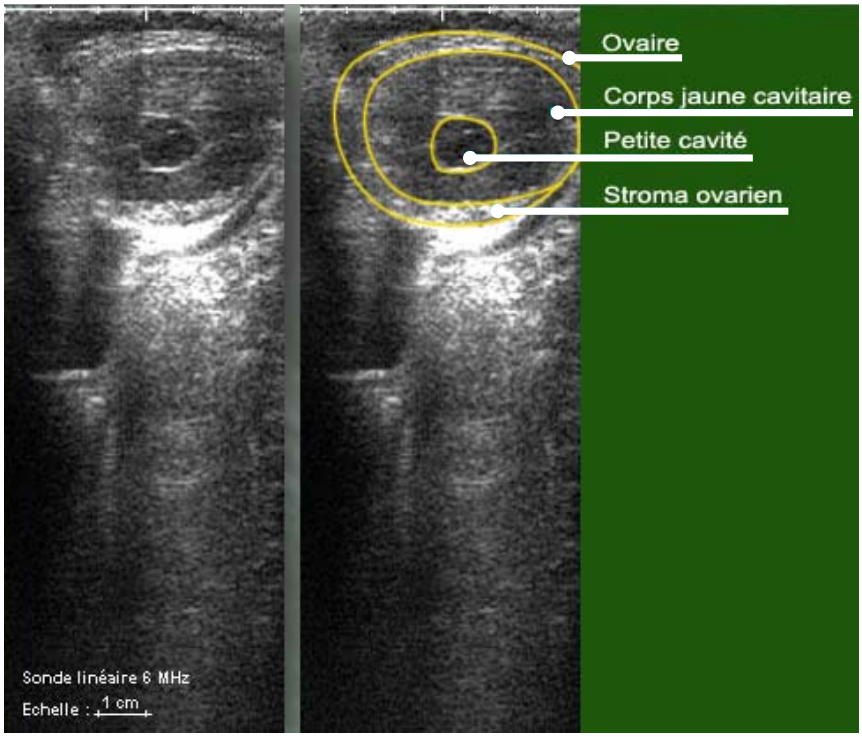

Figure 24 : Suivi échographique des ovaires au cours d'un cycle chez la vache

Ovaire gauche 1 jour avant l'ovulation

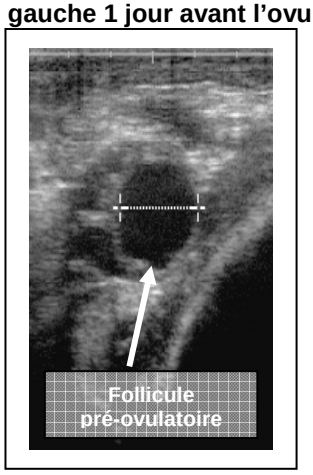

Ovaire droit 1 jour avant l'ovulation

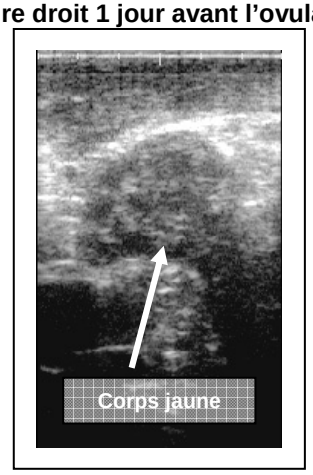

Ovaire gauche le jour de l'ovulation

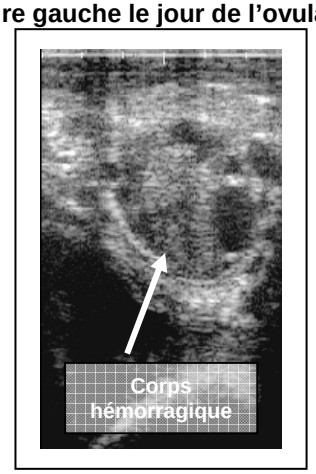

Ovaire droit le jour de l'ovulation

Ovaire gauche 2 jours après ovulation

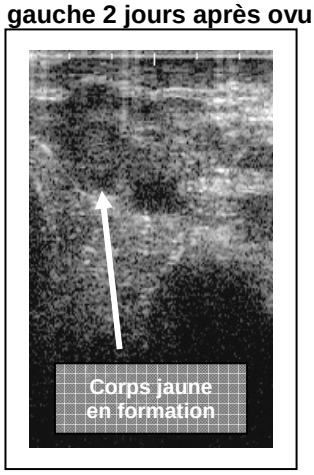

Ovaire droit 2 jours après ovulation

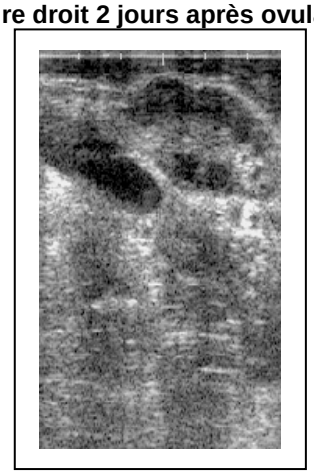

Figure 24 (suite) : Suivi échographique des ovaires au cours d'un cycle chez la vache

Ovaire gauche 4 jours après l'ovulation

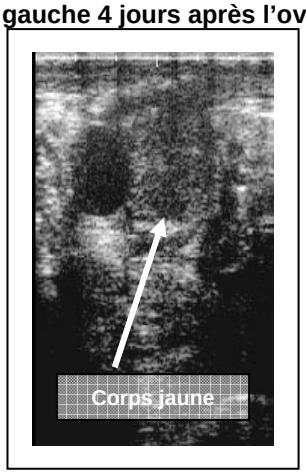

Ovaire droit 4 jours après l'ovulation

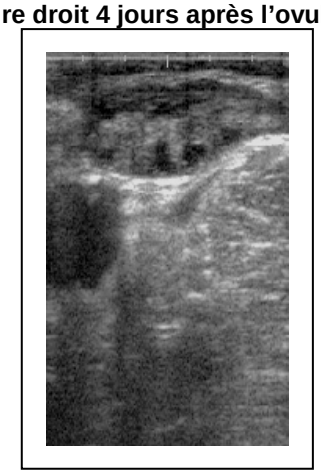

Ovaire gauche 6 jours après l'ovulation

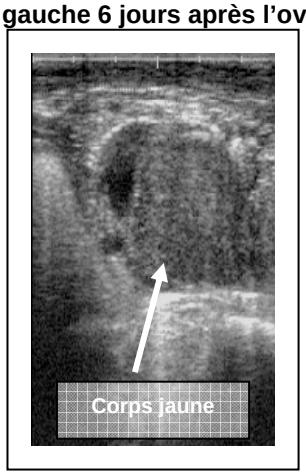

Ovaire droit 6 jours après l'ovulation

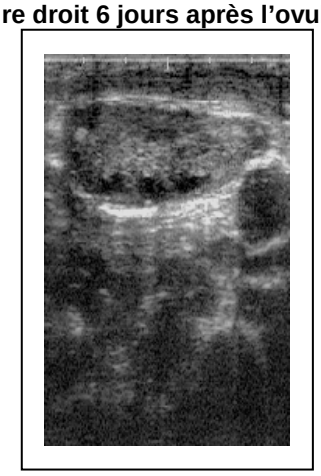

Ovaire gauche 11 jours après ovulation

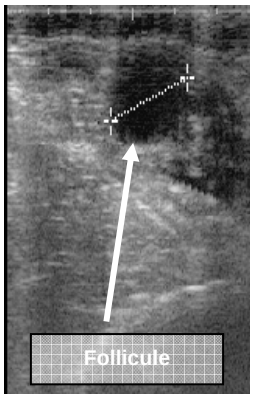

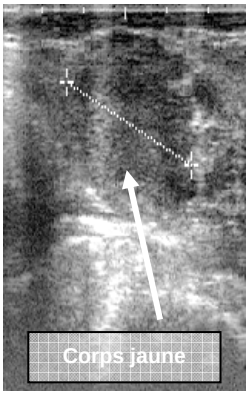

Ovaire droit 11 jours après ovulation

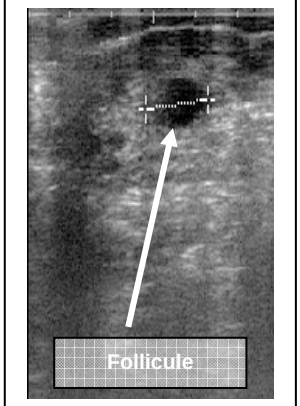

Figure 24 (fin) : Suivi échographique des ovaires au cours d'un cycle chez la vache

Ovaire gauche 17 jours après ovulation

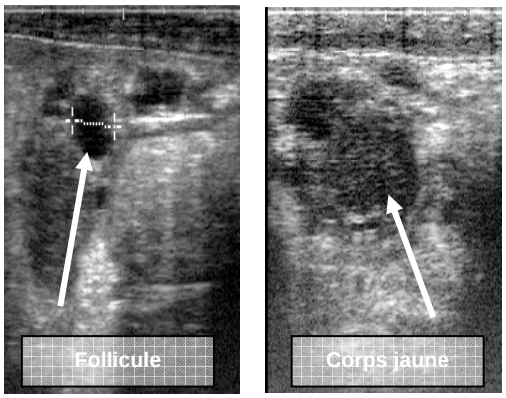

Ovaire droit 17 jours après l'ovulation

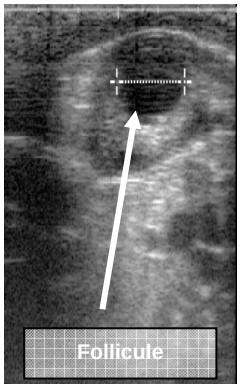

Ovaire gauche 19 jours après l'ovulation

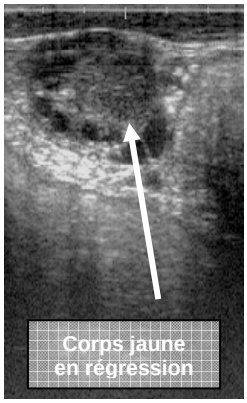

Ovaire droit 19 jours après l'ovulation

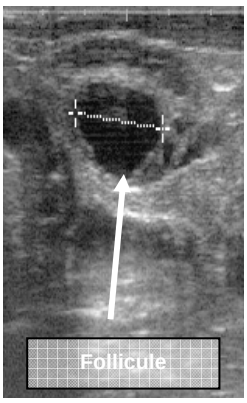

Ovaire gauche 20 jours après l'ovulation : ovulation (cycle suivant)

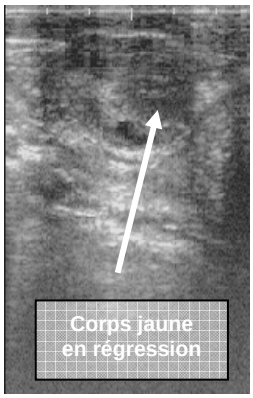

Ovaire droit 20 jours après l'ovulation : ovulation (cycle suivant)

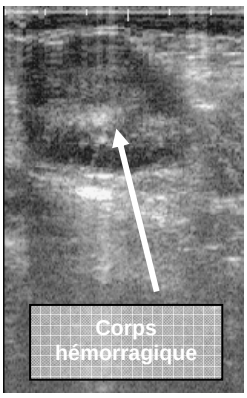

c. Kystes ovariens

Une étude réalisée par DOBSON *et al*. a montré que l'utilisation de l'échographie améliorait le diagnostic des kystes ovariens [15].
Une méta analyse de 70 publications, étudiant les facteurs cliniques susceptibles d'affecter la fertilité, a confirmé que les kystes ovariens représentaient un facteur de risque majeur, augmentant l'intervalle vêlage-insémination fécondante (ou saillie) d'une moyenne de 20 à 30 jours [20]. Les répercussions économiques d'une telle augmentation sur un troupeau permettent de comprendre l'intérêt de l'échographie dans la recherche des kystes ovariens.

Les kystes ovariens sont des structures liquidiennes dont le diamètre de la cavité est supérieur à 25 mm et qui persistent anormalement dans le temps (plus de 15 à 20 jours) [61].

Pourtant, les conditions d'apparition et d'évolution des kystes sont encore mal connues : de nombreux kystes considérés comme persistants se sont en réalité renouvelés [61].

(1) Kyste folliculaire

Il possède les mêmes caractéristiques échographiques que le follicule : structure anéchogène à paroi mince (1 à 2 mm) mais dont le diamètre est supérieur à 25 mm et qui persiste dans le temps (figure 25). Rencontré avant 50 jours post-partum, le kyste régresse naturellement, au-delà, il conviendra de le traiter. Sa forme est souvent sphérique, voire elliptique sous la pression de la sonde échographique. Le contenu est anéchogène, mais lorsque le kyste folliculaire est partiellement lutéinisé, on observe des flocons grisâtres en suspension et des travées conjonctives dans la cavité. Il est courant de rencontrer plusieurs kystes folliculaires sur un même ovaire [10].
Il est à noter que des kystes de petite taille existent aussi et ne seraient identifiables que par leur persistance anormale.

(2) Kyste lutéal

Ce kyste possède une paroi épaisse (3 à 5 mm), critère pour le différencier du kyste folliculaire. Il présente une cavité centrale anéchogène dont le diamètre dépasse 25 mm. Cette cavité peut être parcourue par des travées conjonctives échogènes (figure 26) [10]. A la différence du kyste folliculaire, il est considéré comme pathologique, quel que soit la date post partum à laquelle il est observé.

Figure 25 : Kyste folliculaire

Figure 26 : Kyste lutéal

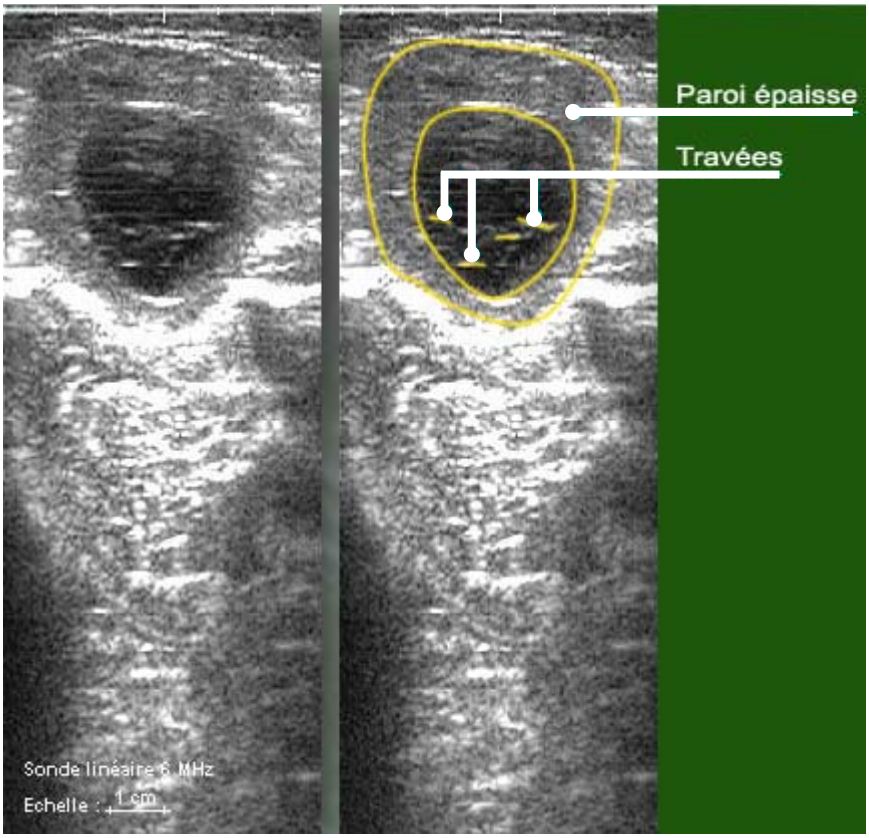

d. Tumeurs ovariennes

Les tumeurs ovariennes sont rares chez la vache. Elles correspondent souvent à des tumeurs de la granulosa dont l'image échographique peut être très variable. Ces structures sont d'échogénicité hétérogène avec des zones anéchogènes ou peu échogènes : présence de tissu tumoral, de nombreux vaisseaux sanguins et d'éventuelles cavités au contenu séreux ou hémorragique [31].

e. Diagnostic différentiel

Il est important de pouvoir différencier : follicule, corps jaune, kyste folliculaire, kyste lutéal, vaisseaux utérins, gestation précoce et vessie. Les éléments de ce diagnostic sont exposés dans le tableau 2.

Tableau 2 : Diagnostic différentiel des organites ovariens par échographie chez la vache (d'après [10])

Affection ou élément anatomique	Caractéristiques de la zone anéchogène Particularités de la structure	Caractéristiques de la paroi entourant la zone anéchogène
Follicule	- Contours de l'ovaire visibles sur l'écran - Zone sphérique - Contenu parfaitement anéchogène entouré d'une paroi fine	Paroi 1 à 2 mm
Corps jaune	- Contours de l'ovaire visibles sur l'écran - Sphérique +/- bouchon de champagne - Echogénicité moyenne, homogène (sauf renforcement hyperéchogène en son centre) - Dans 40% des cas, cavité anéchogène entourée d'une paroi épaisse	Si la cavité existe paroi de 5 mm minimum
Kyste folliculaire	- Zone anéchogène de diamètre > 25 mm - Parfois flocons grisâtres en suspension - Fréquemment plusieurs sur le même ovaire	Paroi 1 à 2 mm
Kyste lutéal	- Zone anéchogène > 25 mm - Souvent travées conjonctives traversant la lumière	Paroi épaisse > 3-5 mm
Vaisseaux utérins	- Pouls visible et palpable - Lumière prenant une forme allongée lors du changement d'orientation de la sonde	Paroi 1 à 2 mm très échogène
Gestation précoce	- Lumière à peu près circulaire (au moins jusqu'à 35 j) - Visualisation de l'embryon et/ou des cotylédons - Position de la sonde !	Echogénicité tissulaire (grisâtre) Epaisseur d'environ 5 mm
Vessie	- Lumière piriforme - Eléments en suspension - Position de la sonde !	Paroi fine (2-3 mm) parfois multilamellaire

3- Examen échographique de l'oviducte

- PALPATION TRANSRECTALE

L'oviducte normal est un cordon de diamètre régulier (2-3 mm), de consistance ferme et de trajet sinueux [57]. Il est donc très difficile à identifier à la palpation lorsqu'il est sain. Lorsque son diamètre augmente de façon pathologique (hydrosalpinx en particulier), on perçoit un cordon liquidien à proximité de l'ovaire, qui peut éventuellement être confondu avec une gestation débutante (45-50 jours).

- EXAMEN ECHOGRAPHIQUE

A l'échographie, il n'est pas visible et le devient seulement pour les cas pathologiques : salpingite, dilatation kystique, tumeur et plus particulièrement hydrosalpinx. Cette dernière pathologie pouvant être confondue, lors de la palpation transrectale, avec une gestation peu avancée (45-50 jours), l'échographie est alors déterminante [46, 54] : l'absence de fœtus, la position très distale de la dilatation (qui parfois inclut l'ovaire), sont des éléments permettant le diagnostic différentiel.
Il est à noter que les inflammations des oviductes sont assez fréquentes (1,3% de salpingites chez les vaches normales et 0,8 à 4% chez les vaches stériles) et constituent une cause non négligeable d'infertilité, mais sous diagnostiquée, chez la vache [57]. Cependant, même avec l'aide de l'échographie, la mise en évidence des salpingites reste difficile.

En conclusion, l'échographie aidera donc le praticien à prononcer un diagnostic sûr et précis lorsqu'une palpation transrectale ne donne pas la possibilité de préciser exactement le statut gynécologique de la vache [54].

B. Chez la chèvre et la brebis

En pratique, l'examen échographique de l'appareil génital des petits ruminants consiste presque exclusivement à établir un diagnostic de gestation et éventuellement à dénombrer les fœtus. Il est, en effet, rare de faire des échographies d'ovaires sur le terrain. Par ailleurs, il n'est pas possible de mettre en évidence l'utérus non gravide chez les petits ruminants par échographie transabdominale : l'échogénicité utérine ne contraste pas assez avec les tissus avoisinants [35].
Pourtant, même si la voie transabdominale est la voie privilégiée chez la chèvre et la brebis, il est possible de pratiquer par voie transrectale (principalement expérimentalement), l'échographie des ovaires et de l'utérus non gravide, mais l'intérêt reste limité [35].

L'hydromètre est une affection classiquement rencontrée lors de non gestation chez la chèvre et plus rarement chez la brebis. Cette pathologie sera présentée ici, mais son diagnostic différentiel avec la gestation sera développé dans le paragraphe III. C. 4.

1- L'échographie transrectale

a. Ovaires de la chèvre et de la brebis

Les follicules et corps jaunes ne sont pas souvent identifiables chez les petits ruminants. De plus, leurs corps jaunes cavitaires présentent un liseré échogène périphérique très mince (1 à 2 mm de largeur) et sont donc souvent confondus avec de petits follicules [39].

Chez la brebis, au moment de l'œstrus, il est parfois possible de visualiser les follicules de plus de 5 mm de diamètre. En dehors de cette période, la majorité d'entre eux sont trop petits [39].
Cependant, lorsqu'un traitement de superovulation a été mis en place et que les brebis ont répondu à ce traitement hormonal, les ovaires présentent alors de nombreux follicules anéchogènes plus facilement identifiables. Le jour de l'ovulation, ces follicules mesuraient entre 6 et 8 mm de diamètre [39].

Chez la chèvre, on ne visualise les ovaires, après traitement de superovulation, que lorsque plusieurs follicules de plus de 10 mm de diamètre sont présents [39].

b. Utérus non gravide

Les images échographiques d'utérus non gravide sont les mêmes pour les 2 espèces.
Il faut rechercher l'utérus dans la région de l'apex de la vessie. L'échogénicité de sa paroi est homogène et grossièrement granuleuse. Par ailleurs, chez la brebis

superovulée, de petites collections liquidiennes peuvent apparaître au cours du proœstrus et de l'œstrus [39].

2- La pseudogestation ou hydromètre

Chez la chèvre, l'échographie transabdominale est utilisée comme chez la brebis pour le diagnostic de gestation. En effet dans ces espèces où la reproduction est maintenant bien maîtrisée, notamment avec la synchronisation et l'insémination, les chèvres non gestantes seront comme chez les bovins à rechercher précocement. De plus, il existe une pathologie propre à l'espèce caprine qui augmente l'intérêt des diagnostics de gestation précoces : la pseudogestation [59].
Cette affection existe chez la brebis mais avec une incidence beaucoup plus faible.

a. Chez la chèvre

La pseudogestation intéresse le plus souvent les animaux mis à la reproduction en avance de saison ou à contre saison [59]. Cette affection voit son incidence augmenter avec l'âge de la chèvre, récidive fréquemment et enfin, touche souvent les descendantes de femelles pseudogestantes [29, 79]. C'est pourquoi, il est fortement conseillé d'éliminer les animaux issus de lignées à pseudogestation [8, 27, 29, 55, 62].
La fréquence moyenne de la pseudogestation dans les élevages caprins est d'environ 2 à 3% mais peut atteindre 25% dans certains élevages [59]. Cette anomalie s'observe le plus souvent après la mise à la reproduction mais est également possible avant. Dans les élevages où l'incidence est élevée (le facteur de risque principal étant le désaisonnement), il est conseillé de faire un examen échographique avant la mise à la reproduction, en particulier si l'on utilise la synchronisation ou l'insémination.
L'étiologie de cette affection demeure par ailleurs mal connue [7].

La pseudogestation se caractérise par l'accumulation d'une grande quantité de liquide clair et aseptique dans l'utérus (allant de 100 mL à 8 L), avec la présence d'un corps jaune persistant [35, 44, 55, 62]. La chèvre est alors non cyclée. Cliniquement le volume de l'abdomen augmente, mais si c'est une pseudogestation apparaissant après la mise à la reproduction, cette distension abdominale ne sera pas considérée comme anormale ! Après quelques mois d'évolution (2 à 5 mois) [44, 55, 62], un écoulement liquidien apparaît au niveau de la vulve suite à la disparition spontanée ou provoquée du corps jaune persistant [27, 44]. Le diagnostic différentiel entre les mortalités embryonnaires précoces et l'expulsion du liquide de pseudogestation est difficile car l'éleveur ne retrouve pas d'avorton à ce stade [55].

A l'échographie, une pseudogestation ressemble à un début de gestation. Le diagnostic différentiel avec une gestation sera possible à partir de 35 jours de gravidité supposée car le fœtus apparaîtra dans ce cas décollé de la paroi et les placentomes commenceront à se différencier à la périphérie des zones anéchogènes (voir paragraphe III. C. 4.).

En effet, la pseudogestation apparaît sous la forme d'une grande quantité de liquide peu échogène dans l'utérus. Souvent plusieurs poches de liquide, séparées par la paroi utérine échogène très mince, sont observées [27] : elles correspondent aux cornes utérines remplies de liquide repliées et comprimées entre elles. L'image caractéristique est donc une zone anéchogène qui apparaît cloisonnée par des membranes lisses (figure 27). Notons évidemment, l'absence de fœtus, de membranes fœtales et de placentomes [8, 35].

Figure 27 : Pseudogestation

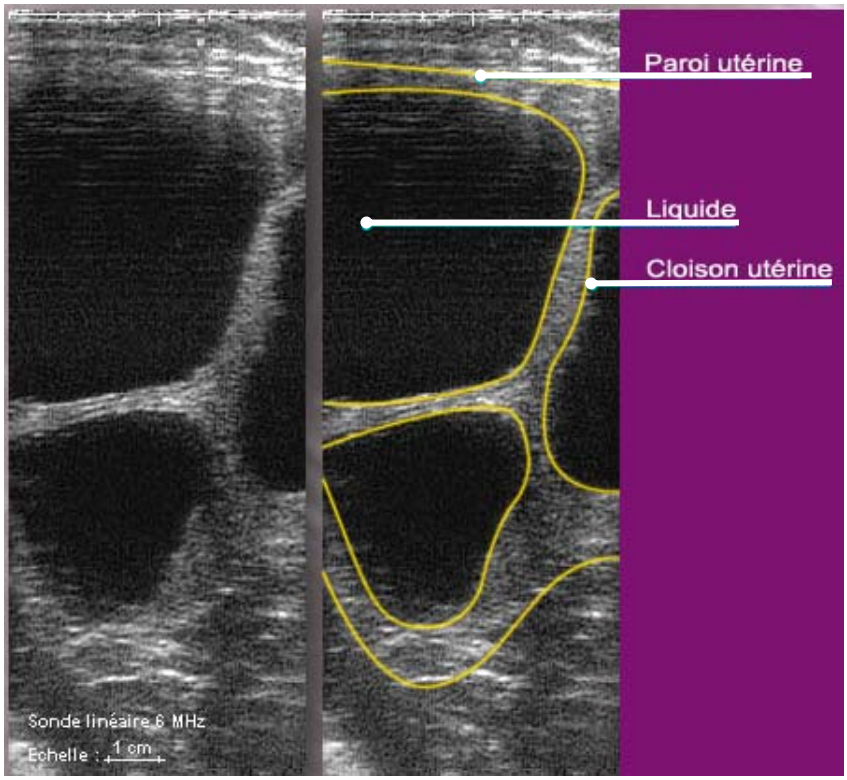

b. Chez la brebis

L'hydromètre est moins communément rencontré chez la brebis que chez la chèvre laitière et est même peu documenté. Alors que l'étiologie est mal connue chez la chèvre, l'hydromètre semble vraisemblablement dû chez la brebis à des suites de résorptions embryonnaires, [7].

BRETZLAFF a observé, au cours d'un suivi échographique par voie transabdominale sur 1411 brebis, une prévalence de cette affection de 0,07% lors d'un premier examen après 70 jours en présence du bélier. Au cours d'un second examen, sur 581 brebis (les non gestantes, les douteuses et les gestations débutantes à revoir) il a montré une prévalence de 6,9%, donc très élevée pour cette espèce. Une hypothèse de corrélation entre la pseudogestation et la manipulation des animaux a été suggérée face à l'augmentation importante de la prévalence entre les deux examens. En effet, le second examen a été réalisé seulement 40 jours après le stress du premier [7].

ALI et ABDEL-RAZEK ont découvert, au cours d'un suivi de gestation de troupeau par échographie transrectale, un hydromètre chez une brebis non inséminée. Par ailleurs, la brebis ne présentait pas d'écoulements vaginaux. L'examen échographique a été renouvelé 1 fois par semaine, 3 fois de suite et ne montrait pas de modifications notables des images. Au bout de 5 mois, l'utérus était revenu à une taille normale sans qu'aucun traitement n'ait été appliqué [3].
La pseudogestation chez la brebis pourrait donc être sous estimée car cette affection disparaîtrait spontanément.

3- Le pyomètre

Chez la chèvre et la brebis, le pyomètre est caractérisé par une collection importante de liquide dans l'utérus [27]. L'échogénicité des sécrétions dépend de leur richesse en cellules. On retrouve comme chez la vache, une image à l'aspect floconneux caractéristique [35, 39].
Par ailleurs, ni placentomes, ni fœtus ne sont mis en évidence et l'animal peut parfois présenter des antécédents tels que dystocie, interventions obstétricales sérieuses ou lacération du col [27].
Sur plus de 2000 investigations chez les caprins en 5 ans, HESSELINK et TAVERNE n'ont observé qu'un seul pyomètre, témoignant de la rareté de cette pathologie [35].

En conclusion de l'examen de l'appareil génital non gravide des petits ruminants, l'échographie sera en pratique essentiellement utilisée pour la détection de la pseudogestation chez la chèvre.

III. Utilisation de l'échographie pour le suivi de gestation

L'amélioration des performances de reproduction et de gestion des troupeaux a été permise ces dernières années par le développement des suivis de reproduction dans les élevages. L'éleveur y a trouvé un intérêt économique supplémentaire avec la détection précoce des non gestations.
Actuellement, avec la banalisation de cet examen, le praticien est en mesure de proposer des services complémentaires tels que le sexage, l'estimation de l'âge du fœtus et le dénombrement.

A. Chez la vache

1- Avantages de l'échographie par rapport aux autres méthodes de diagnostic de gestation

Il existe différentes techniques de diagnostic de gestation (tableau 3).

a. Dosage de la progestérone dans le sang ou le lait

Il permet de diagnostiquer les non gestations avec une exactitude bien meilleure qu'en cas de gestation : 94 à 100% en cas de non gestation contre 77 à 88% en cas de gestation, quelque soit le type de prélèvement [33]. Il peut donc être utilisé comme diagnostic de non gestation puisque un résultat positif ne correspond pas de façon certaine à une gestation [60]. Par exemple, certaines vaches étant inséminées alors qu'elles ne sont pas en œstrus, le dosage de progestérone effectué sur celles-ci 21 à 24 jours plus tard pourra donner des faux positifs dus à la présence du corps jaune cyclique [71].
Cette technique fait par ailleurs appel au laboratoire, ce qui impose des délais d'obtention des résultats et des contraintes quant aux conditions d'envoi.

C'est donc la méthode de diagnostic la plus précoce, mais qui doit être effectuée à une date précise (de 21 à 24 jours post IA). Du fait de la disparition des kits de dosage utilisables directement par l'éleveur, cette méthode n'est que rarement utilisée en pratique.

b. Dosage de glycoprotéines associées à la gestation dans le plasma

Le dosage des glycoprotéines de gestation, comme la PSPB ou la PSP60, présente l'intérêt de pouvoir être mis en œuvre sans date fixe. Il faut simplement respecter deux bornes : l'insémination doit dater d'au moins 30 jours et le vêlage doit avoir eu lieu au moins 100 jours auparavant (voire 110 jours chez la vache allaitante). L'exactitude est de 100% en cas de non gestation et de 90 à 98% en cas de gestation (tableau 3) [60].
Les mêmes contraintes que dans le cas des analyses de laboratoire pour le dosage de la progestérone se rencontreront également ici.

c. Palpation transrectale

Elle est facile à mettre en œuvre, mais sa sensibilité dépend de l'expérience du praticien (tableau 3) (voir paragraphe III. A. 2.).

d. L'échographie transrectale

Elle nécessite un investissement matériel important au départ, mais permet d'établir des diagnostics de gestation précoces. Cet examen est également très démonstratif pour l'éleveur, qui peut voir « en direct » les images de gestation.
Elle se pratique à partir de 30-35 jours de gestation avec une bonne exactitude : 98% pour les diagnostics positifs après 35 jours de gestation et 100% dans le cas des diagnostics après 45 jours. Néanmoins, un utilisateur expérimenté obtient une même exactitude à 35 ou 45 jours (tableau 3) [60].
A la différence des analyses de laboratoire citées précédemment, le résultat est immédiat.
Nous pouvons noter que la sensibilité de l'échographie (capacité d'une méthode à diagnostiquer les animaux positifs, c'est-à-dire gestants) est de 44,8% et que la spécificité (capacité à diagnostiquer correctement les animaux négatifs c'est-à-dire non gestants) est de 82,3% entre 21 et 25 jours après insémination et augmente jusqu'à respectivement, 97,7% et 87,7% entre 26 et 33 jours après insémination [22].

L'échographie est ainsi une des techniques utilisées les plus précoces pour le diagnostic de gestation. Pourtant, elle reste une méthode relativement tardive chez la vache comparée à la jument. En effet, chez cette dernière, alors que la gestation dure 11 mois, le diagnostic est possible à partir du 14ème jour suivant la mise à la reproduction [73]. Ceci s'explique par des développements de conceptus différents : en effet, la vésicule embryonnaire est bien circonscrite chez la jument alors qu'elle s'étale et s'allonge dans la corne utérine chez la vache.

L'examen échographique d'une vache gravide permet de proposer différents services [46] :

- diagnostic de gestation avec mise en évidence possible à certaines périodes d'examen de gémellité,
- estimation de l'âge du fœtus,
- sexage du fœtus.

En élevage allaitant, où la monte naturelle est fréquente, l'échographie est mal implantée. En effet, l'identification des vaches non gestantes est souvent moins cruciale, car les éleveurs possèdent généralement une dizaine de vaches supplémentaires, leur permettant d'avoir une certaine latitude quant au nombre de gestations.
Cependant, si certains utilisent l'échographie, les stades de gestation varient énormément d'un animal à l'autre, allant de 1 à 4 mois. Ainsi, la plupart des diagnostics de gestation avancée se feront à la main, et seuls les animaux douteux seront échographiés avec les plus précoces.

A l'inverse des vaches laitières (le plus souvent inséminées), l'estimation de l'âge de la gestation pourra être utile à l'éleveur pour la formation de lots d'animaux selon les dates de vêlage prévues et, également, pour savoir plus précisément à quel moment intervenir lorsqu'une prophylaxie vaccinale est pratiquée avant la mise bas [46, 54].

Tableau 3 : Comparaison des principales méthodes utilisables pour le diagnostic de gestation chez la vache (d'après [60])

	Date post IA	Exactitudes	Avantages Inconvénients
PSPB (sang uniquement)	> 30 j	90-98% si DG positif 100% si DG négatif	Pas de date fixe Délai obtention résultat
Palpation transrectale	>30-60 j	variable selon l'opérateur	Simple (après apprentissage)
Echographie transrectale	> 30 j	98 à 100% après 35 j	Résultat immédiat montrable Coût d'investissement initial Apprentissage nécessaire

2- Diagnostic de gestation précoce

Le non retour en chaleur a longtemps été utilisé comme un signe de gestation par l'éleveur [4]. Le vétérinaire, quant à lui, peut offrir comme service le plus courant et le moins coûteux, un diagnostic de gestation par palpation transrectale.
Néanmoins, la précocité de cet examen dépend de l'expérience de l'intervenant, de l'âge de la vache et de la race (laitière ou allaitante). En effet, une vieille vache ayant eu de nombreuses gestations dans une même corne présentera, même non gravide, une certaine asymétrie des cornes utérines et parfois un utérus « plongeant » en avant du bassin. Or, lors de diagnostic de gestation, il n'est pas envisageable, de peur de faire avorter la vache par des mouvements traumatisants, de ramener l'utérus dans la filière pelvienne pour pourvoir mieux le palper. Il est donc très difficile d'établir un diagnostic de certitude dans ces conditions. A l'inverse, l'utérus étant de taille réduite chez les génisses, la gestation se traduit plus précocement que chez la vache par une augmentation de volume et le conceptus atteint plus tôt un diamètre détectable à l'échographie. De plus, l'utérus étant plus regroupé dans la filière pelvienne chez la génisse que chez la vache, le praticien pourra plus facilement en faire l'examen total, sans oubli d'une zone.
Les praticiens les plus expérimentés réussiront avec une bonne exactitude à diagnostiquer manuellement une gestation à partir de 32 jours (Emile Bouchard, communication personnelle), voire 30 jours [71].
Cependant, l'aptitude à diagnostiquer une gestation précoce restant très variable entre les praticiens, l'échographie est une bonne alternative pour éviter un maximum d'erreurs avec une excellente exactitude.

a. Innocuité des différentes techniques

(1) Palpation transrectale

Il conviendra de ne pas manipuler inutilement un utérus susceptible d'être gestant et surtout de ne pas le pincer. En cas de pincement de l'utérus, on risquerait de provoquer l'avortement dans 2 à 7 % des cas [60]. Ainsi, lors de diagnostic de gestation positif, les ovaires ne sont pas examinés ; ils ne le seront qu'en cas de doute ou d'anomalies de la gestation, pour lesquels un corps jaune pourrait être recherché. En cas de diagnostic négatif, ils seront systématiquement examinés pour préciser la conduite à tenir.

(2) Echographie

Une étude réalisée en 1997 par BAXTER et WARD sur l'incidence des mortalités embryonnaires dans des troupeaux laitiers après un diagnostic de gestation par échographie, a montré qu'entre 30 et 40 jours de gestation, les diagnostics précoces n'augmentaient pas le taux de mortalités embryonnaires [4].

Ainsi l'échographie offre le meilleur compromis entre précocité, fiabilité et sécurité. [33, 46, 54].

b. Dates de mise en œuvre

- PALPATION TRANSRECTALE

Entre 30 et 35 jours de gestation, la paroi de la corne utérine gravide est fine et plus tendue. L'asymétrie n'est pas facilement décelable, néanmoins le praticien peut percevoir une discrète sensation de fluctuation [57]. Chez la génisse, il aura l'impression de pouvoir suivre la corne sur toute sa longueur, celle-ci étant probablement un peu dépliée par la présence de liquides fœtaux. Cet examen n'aura cependant une bonne exactitude qu'à partir de 40-45 jours.

- EXAMEN ECHOGRAPHIQUE

Les premiers diagnostics échographiques se font généralement à partir de 30 à 35 jours après l'insémination artificielle ou la saillie chez les vaches, et à partir de 28 à 30 jours chez les génisses [60, 72].

A ce stade, il faut rechercher une zone anéchogène correspondant à la vésicule embryonnaire ou au liquide allantoïdien. La vésicule, de forme circulaire ou elliptique, est entourée de la paroi utérine épaisse (environ 5 mm), d'échogénicité moyenne et homogène. Le contenu liquidien de cette vésicule apparaîtra anéchogène et homogène.

Par ailleurs, on peut parfois mettre en évidence l'embryon (12 à 14 mm) et dans ce cas, visualiser un clignotement correspondant aux battements cardiaques [40, 72]. A partir de 30 jours de gestation, l'embryon est bien décollé de la paroi de la vésicule [46].

La membrane amniotique entoure l'embryon sous forme d'un trait continu fin de même échogénicité que le conceptus.
Les traits fins, hyperéchogènes et collés à la paroi utérine correspondent au placenta ou à la membrane allantoïdienne.
L'amnios, la colonne vertébrale et les membres sont susceptibles d'être discernés vers 30 jours (tableau 4) (figure 28) [40].

Etant donnée la précocité du diagnostic, il sera préférable, dans le cas d'un diagnostic de gestation précoce négatif, d'échographier à nouveau la vache après 35 jours post-insémination ou saillie [73]. En effet, la vésicule et l'embryon sont alors plus facilement mis en évidence.

Il est possible de mettre en évidence plus précocement des images de gestation, mais leur exactitude est insuffisante avant 28 jours. En effet, DIMITROV *et al.* ont mis en évidence les vésicules embryonnaires vers 18 jours de gestation environ et l'embryon vers 25 jours. Ils n'ont pas observé de différences significatives entre les primipares et les multipares Par ailleurs, les battements cardiaques étaient évidents à 28 jours pour tous les animaux [14]. D'autres auteurs ont pu mettre en évidence la vésicule embryonnaire à 9 jours de gestation avec une sonde de 7,5 MHz et 11 jours avec une sonde de 5 MHz [72]. L'embryon dans la vésicule embryonnaire mesure 3 mm de long à 20 jours de gestation et sa fréquence cardiaque est d'environ 190 battements par minute à 21 jours. L'allantoïde a pu également être repérée échographiquement à 23 jours de gestation. Cependant, ces images ne sont pas recherchées en pratique courante car le risque de diagnostic de gestation faussement négatif est beaucoup trop important [72].

Tableau 4 : Précocité de la détection des structures embryonnaires et utérines lors de l'examen échographique (d'après [1, 28])

Structure	Age (en jours)	
Amnios	30	(28 à 33)
Colonne vertébrale	29	(26 à 33)
Membres antérieurs	29	(28 à 31)
Membres postérieurs	31	(30 à 33)
Placentomes	35	(33 à 38)

c. Gestation de 35 à 40 jours

- PALPATION TRANSRECTALE

Entre 35 et 40 jours, on commence à percevoir une dissymétrie des cornes utérines, et la fluctuation devient par ailleurs plus évidente [57].

- EXAMEN ECHOGRAPHIQUE

A ce stade, on observe les placentomes, (un placentome est l'ensemble d'une houppe choriale et d'une caroncule maternelle), sous la forme de petites saillies de la paroi utérine, visibles à partir de 35 jours de gestation. On visualise également fréquemment plusieurs coupes de cornes sur le même plan échographique (figure 29). Ces images multiples sont dues d'une part à l'enroulement anatomique des cornes sur elles-mêmes et, d'autre part, à de nombreux plis de la paroi cloisonnant la cavité utérine au cours du 2ème mois de gestation (figure 30) [40, 73]. Ces cloisons sont souvent perpendiculaires à la paroi et à l'axe longitudinal de l'utérus et peuvent atteindre 2 à 3 cm de haut. Tous les compartiments communiquent entre eux et forment l'espace dans lequel s'étend le conceptus. Les plis s'effacent après 70 jours de gestation [40].
Il est important de pouvoir faire le diagnostic différentiel entre la gestation précoce et une mortalité embryonnaire, un kyste ovarien, un follicule, des vaisseaux utérins, un pyomètre, une métrite et la vessie. Les éléments de ce diagnostic sont exposés dans le tableau 5.

Figure 28 : Gestation de 34 jours

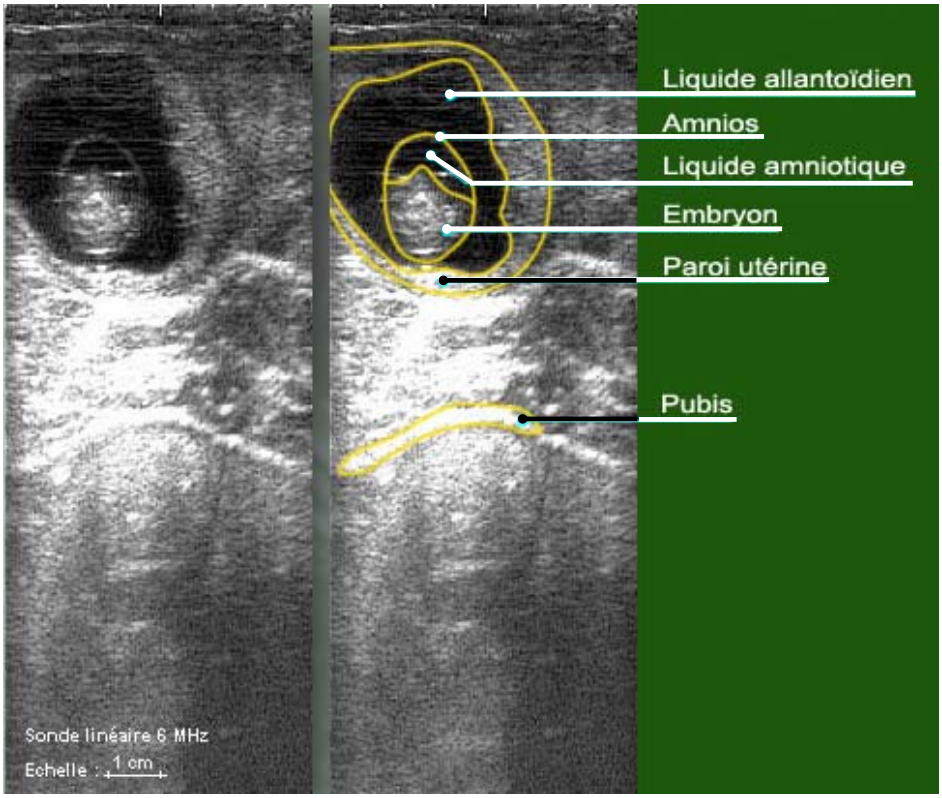

Figure 29 : Gestation de 40 jours

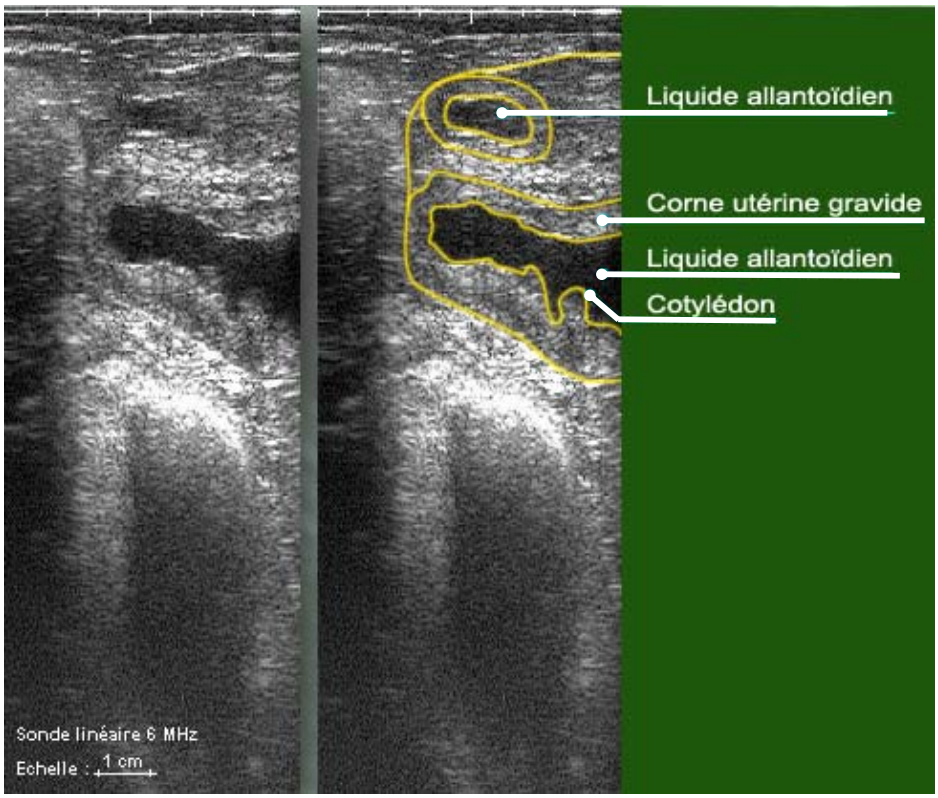

Figure 30 : Coupe longitudinale d'une corne utérine gravide (d'après [40])

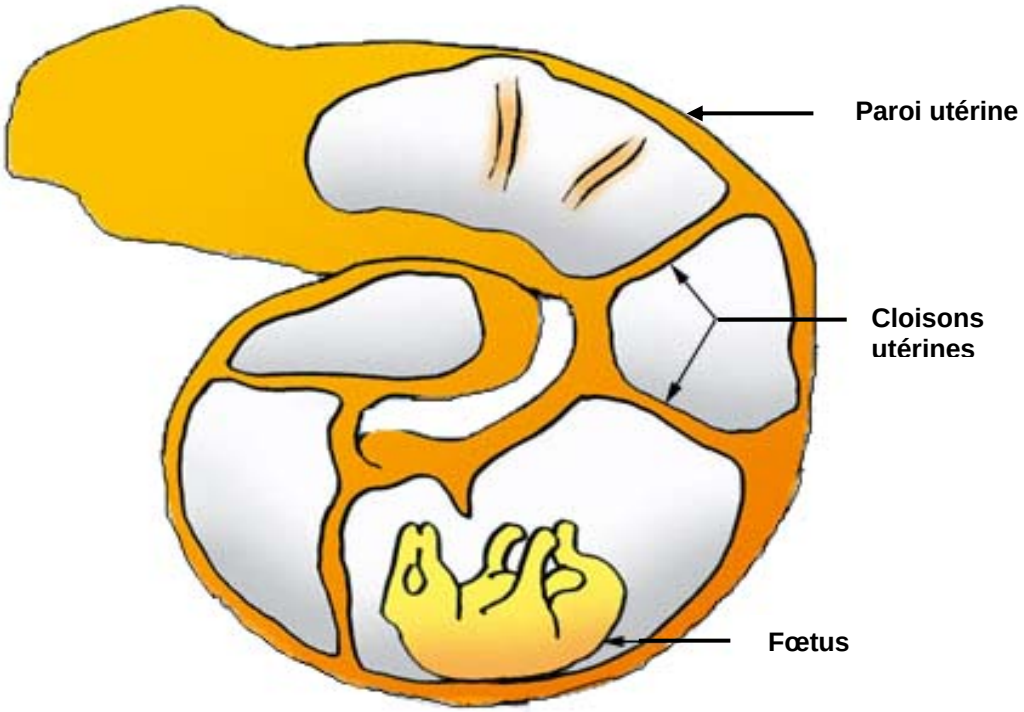

Tableau 5 : Diagnostic différentiel lors de diagnostic de gestation précoce par échographie chez la vache (d'après [10])

Affection ou élément anatomique	Caractéristiques de la zone anéchogène Particularités de la structure	Caractéristiques de la paroi entourant la zone anéchogène
Gestation	- Lumière à peu près circulaire (au moins jusqu'à 45 j) - Visualisation de l'embryon et/ou des cotylédons	Echogénicité tissulaire (grisâtre) Epaisseur d'environ 5 mm
Mortalité embryonnaire	- Diamètre de la zone anéchogène inférieur à celui qui est attendu pour le stade de gestation auquel devrait se trouver la vache - Embryon non visible ou semblant désorganisé - Absence de battements cardiaques	Echogénicité tissulaire (grisâtre) Epaisseur d'environ 5 mm
Kyste folliculaire	- Contours de l'ovaire visibles - Parfois flocons grisâtres en suspension - Position de la sonde !	Paroi 1 à 2 mm
Kyste lutéal	- Contours de l'ovaire visibles - Souvent travées conjonctives traversant la lumière - Position de la sonde !	Paroi épaisse > 3 à 5 mm
Follicule	- Contours de l'ovaire visibles - Zone anéchogène sphérique < 25 mm - Position de la sonde !	Paroi plus fine (1 à 2 mm)
Vaisseaux utérins	- Pouls visible et palpable - Lumière prenant une forme allongée lors du changement d'orientation de la sonde	Paroi fine (1 à 2 mm) très échogène
Pyomètre	- Contenu floconneux	Epaisseur souvent augmentée
Métrite	- Liquide plus hétérogène avec des points échogènes (à ne pas confondre avec l'embryon) - Contours de l'utérus moins nets	Epaisseur de la paroi souvent augmentée Présence parfois d'écoulements vulvaires
Vessie	- Lumière piriforme - Position de la sonde !	Paroi fine (2-3 mm), parfois multilamellaire

d. Gestation de 40 à 100 jours

- PALPATION TRANSRECTALE

Entre 40 et 60 jours, la dissymétrie des cornes utérines et la fluctuation sont maintenant bien nettes [57]. Ainsi, la palpation transrectale suffit pour établir le diagnostic de gestation. En effet, c'est déjà un stade « tardif » pour l'échographie.

- EXAMEN ECHOGRAPHIQUE

L'augmentation de la quantité de liquide intra-utérin est évidente et les cotylédons sont bien individualisés de la paroi, sous forme de champignons. Le fœtus est facilement repérable et il est possible, selon le stade de gestation, d'observer des organes supplémentaires (tableau 6 ; figure 31) :
- le cordon ombilical (2 artères dont la paroi hyperéchogène, une veine et le canal de l'ouraque),
- le squelette (dont les côtes et les corps vertébraux sont hyperéchogènes),
- les orbites hyperéchogènes,
- les pré-estomacs (apparaissant anéchogènes car ils sont remplis de liquide amniotique),
- le foie, très développé, d'échogénicité homogène,
- …

A partir de 90 jours de gestation, le fœtus ne sera plus visualisable en entier sur l'écran avec une sonde linéaire de 5 MHz [22].

Tableau 6 : Dates d'apparition des structures embryonnaires et utérines lors de l'examen échographique chez la génisse gestante de 35 à 60 jours (d'après [1, 28])

Structure	Age (en jours)
Cristallin	40 (37 à 44)
Fentes des sabots	45 (42 à 49)
Mouvements fœtaux	45 (42 à 50)
Côtes	53 (51 à 55)

e. Diagnostic de gestation négatif

C'est en cas de non gestation que la démarche sera la plus longue et devra respecter l'ordre d'examen des différentes parties de l'appareil génital pour ne pas risquer de donner un diagnostic faussement négatif. Une vérification simple consiste à examiner les ovaires pour y rechercher l'existence d'un corps jaune. Ainsi, son absence permet de conclure de façon certaine à une non gestation tandis que sa mise en évidence conduira à réexaminer l'ensemble de l'utérus.
L'expérience du vétérinaire permettra parfois de simplifier quelque peu cette démarche, l'habitude l'aidant à conclure plus rapidement. Toutefois, il est important que le praticien expérimenté ne « saute » pas trop d'étapes : voulant gagner du temps et prenant trop d'assurance, il risque alors des erreurs de diagnostic.

Dans les troupeaux laitiers, les vaches vides devront être détectées le plus tôt possible après une insémination. En effet, une vache vide devra être réinséminée rapidement pour limiter le nombre de jours improductifs. L'accent sera donc mis sur la recherche des « non gestations ».

- PALPATION TRANSRECTALE

Chez les génisses ou les vaches primipares non gestantes, les cornes sont rassemblées dans la cavité pelvienne. Chez les vaches plus âgées, l'utérus s'étend au-delà du bord antérieur du pubis. La consistance de l'utérus varie au cours du cycle œstral. On peut juger de la symétrie de l'utérus en plaçant le majeur au niveau de la bifurcation et en palpant par comparaison les 2 cornes. Les cornes utérines sont normalement mobiles dans le bassin [57].

- EXAMEN ECHOGRAPHIQUE

Chaque corne dans son ensemble ne sera que rarement visible sur un seul plan de coupe.
Sur une coupe d'utérus non gestant en dehors d'une période d'œstrus, on trouve au centre, une lumière (quasiment inexistante), entourée d'une muqueuse (environ 0,5 à 1 cm d'épaisseur), puis d'une sous-muqueuse (moins échogène, de quelques millimètres). Ces différentes sections sont entourées du myomètre [40]. En section transversale, cette disposition concentrique donne une image caractéristique dite « en cocarde » (figure 32) (voir paragraphe II. A. 1. a. (1)).
Rappelons qu'en cas d'examen trop précoce (avant 28-30 jours chez la génisse ou avant 30-35 jours la vache), il est nécessaire, quel que soit le résultat, de revoir l'animal ultérieurement.

Figure 31 : Gestation de 3 mois

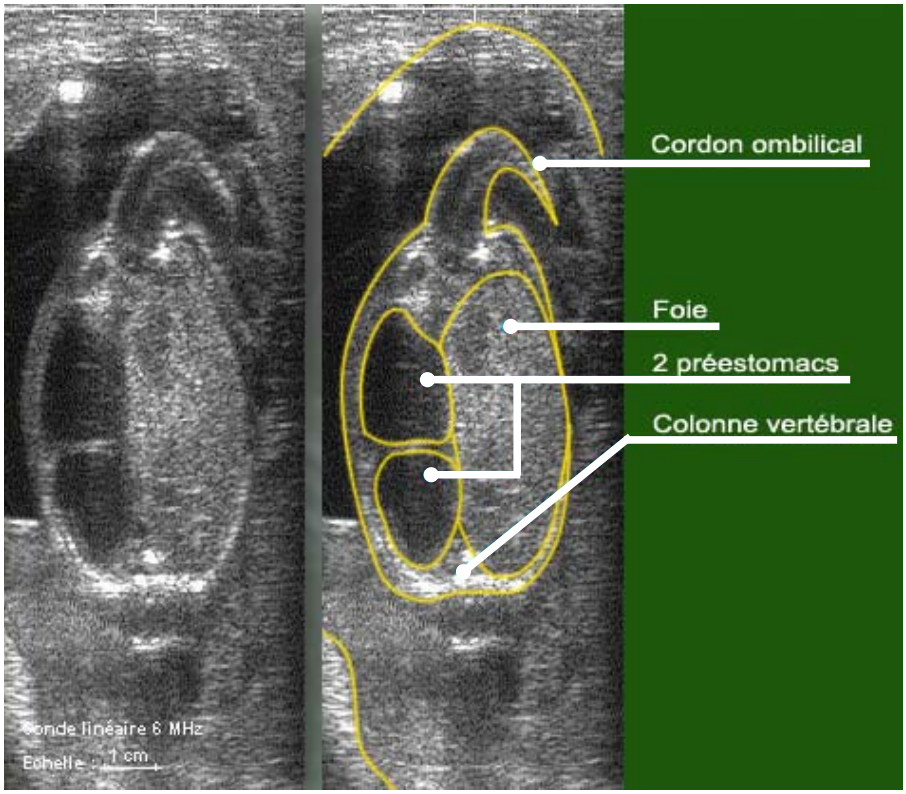

Figure 32 : Utérus non gestant normal

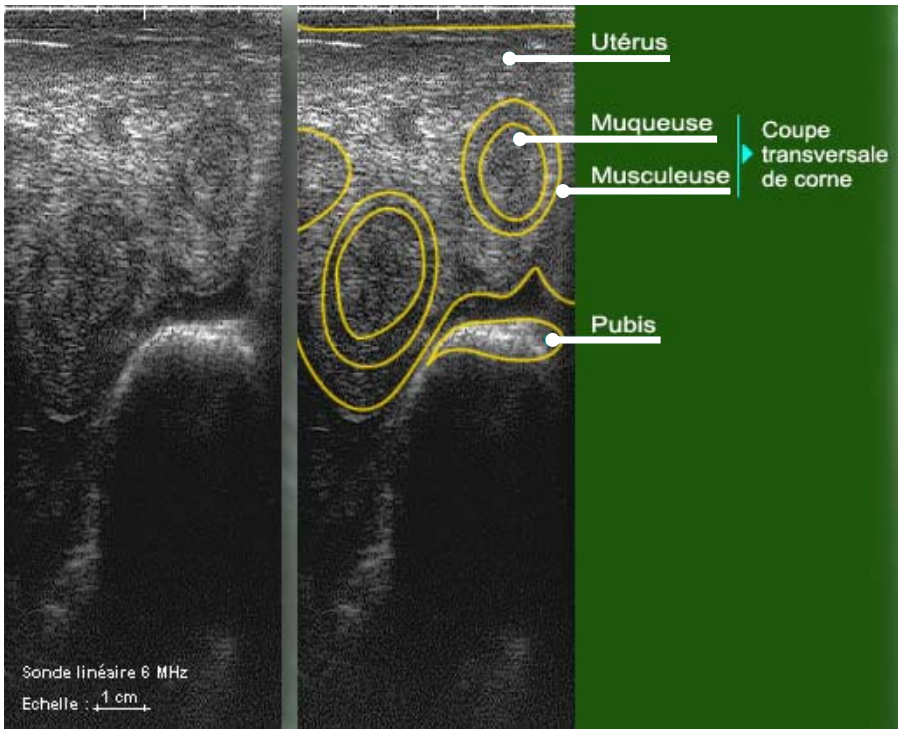

3- Diagnostic de gestation tardif

a. Gestation au-delà de 100 jours

- PALPATION TRANSRECTALE

Au cours du 3ème mois le fœtus peut être directement mis en évidence : en effet, en mettant en mouvement le liquide amniotique, on perçoit en retour le choc d'une masse dure sur les doigts.
A partir de la fin du 3ème mois, on commence à discerner les caroncules.
Lors du 4ème mois, les caroncules et le fœtus sont nettement identifiables. L'utérus a alors la taille d'un ballon de football.
Les 5ème et 6ème mois, l'utérus « tombe » vers la partie déclive de l'abdomen : le col est tiré vers l'avant et l'utérus devient difficilement palpable, seuls quelques cotylédons sont encore perceptibles et même parfois le fœtus lors du 6ème mois.
Enfin, du 7ème au 9ème mois, on distingue nettement les structures osseuses du fœtus (tête ou membres selon la présentation) [57].

- EXAMEN ECHOGRAPHIQUE

L'échographie présente peu d'intérêt pour le diagnostic de gestation car la palpation transrectale est à ce stade évidente. Par échographie, on voit clairement les liquides fœtaux et les cotylédons, le fœtus est quant à lui plus difficile à visualiser, car trop éloigné de la sonde.

b. Suivi de gestation échographique par voie externe à droite

Cette technique permet de déceler certaines anomalies de fin de gestation et reste utilisée expérimentalement chez la vache, par exemple pour visualiser les placentomes. Dans ce cas, la sonde utilisée est de 3,5 MHz car elle permet d'atteindre les structures les plus profondes. Certains organes seront donc visibles, mais, si le fœtus est trop profond, cela sera encore une fois impossible.

4- Gémellité

Il est préférable de visualiser les 2 embryons sur une même coupe. C'est le critère le plus sûr permettant d'affirmer une gémellité.
Même en balayant méthodiquement les 2 cornes et en faisant varier la position de la sonde, il faudra rester prudent dans ses réponses. Il est en effet possible de confondre des jumeaux avec 2 plans de coupes différentes du même fœtus, notamment à des stades avancés de gestation (3-4 mois) [22].
Selon certains auteurs, l'intervalle optimal pour la détection des jumeaux se situerait entre 49 et 55 jours de gestation, d'autres auteurs parlent d'un intervalle allant de 26 à 107 jours de gestation [1].

5- Examens complémentaires

a. Estimation de l'âge de l'embryon et du fœtus

L'estimation de l'âge du conceptus est un examen intéressant pour les élevages où la reproduction se fait par saillie naturelle, les dates de fécondation n'étant pas connues avec précision. Pourtant, en élevage laitier pratiquant l'insémination artificielle, cette estimation peut être très utile à l'éleveur en cas de fécondation sur une insémination artificielle antérieure à celle retenue comme fécondante [22].

Comme en médecine humaine, les mesures de différents organes peuvent permettre d'apprécier l'âge de l'embryon ou du fœtus.
Lors de la mesure, il est important de faire apparaître la plus grande section de l'organe à l'écran. Toutes les mesures doivent se faire entre 2 points en ligne droite [40].

(1) Facteurs de variation

La période de croissance (embryonnaire ou fœtale) variant d'un organe à l'autre, il faudra utiliser un paramètre de mesure adapté à l'avancée de la gestation.

Les différences de taille liées au sexe du fœtus n'apparaissent qu'après 90 jours de gestation.
Il convient, en outre, de rappeler que la souffrance fœtale entraîne un retard de croissance notable [63].

(2) Paramètres préconisés pour la détermination de l'âge embryonnaire ou fœtal

- Longueur vertex–coccyx

Il s'agit de la distance entre le vertex (sommet du crâne) et la 1ère vertèbre coccygienne. Ce paramètre de mesure est le plus précis [73]. Cependant il n'est utilisable que sur une courte période : en effet vers 3 mois, sa longueur est de 12 cm, donc supérieure à la dimension de l'écran. En moyenne, l'augmentation de ce paramètre est de 1,4 mm par jour au début du 2ème mois, et de 2,5 à 3 mm par jour durant le 3ème mois [40].

- Œil

Il faut rechercher son plus grand diamètre. Cet organe a l'avantage d'être facilement visualisable tout au long de la gestation. Sa mesure est en moyenne de 4 mm à 60 jours de gestation, 10 mm à 90 jours et 30 mm vers la fin de la gestation [40].

- Cavité crânienne

La mesure se fait selon le plus grand diamètre interne de la cavité crânienne, facile à observer et à identifier. Son utilisation est permise jusqu'à 7 mois de gestation ; au-delà, les os du crâne réfléchissent tous les ultrasons (voir paragraphe I. A. 1. b. (3)). Le diamètre interne est de 10 mm à 60 jours de gestation et atteint 63 à 76 mm au 7ème mois [40].

- Tronc

La mesure se fait dans la région des dernières côtes, en regard du foie et de l'estomac : soit en mesurant le diamètre sur une coupe transversale (section parfaitement ronde), soit en calculant la hauteur sur une coupe horizontale de fœtus. Le diamètre du tronc est de 20 à 30 mm vers 60–70 jours et augmente de 0,9 mm par jour, pour atteindre 100 mm au 150ème jour de gestation. Au-delà, il n'est plus entièrement visible à l'écran [40].

- Cordon ombilical

Son plus grand diamètre transversal permet l'évaluation de l'âge du fœtus entre 2 et 6 mois de gestation environ [40].

- Vertèbres

La mesure doit se faire sur un segment de plusieurs vertèbres, aussi long que possible car la croissance individuelle de chacune d'entre elles est trop minime [40].

- Membres antérieurs et postérieurs

Il faut alors mesurer les os longs des membres et plus précisément leur partie hyperéchogène, correspondant à la diaphyse. En effet, les os longs ont en moyenne tous la même longueur et une croissance comparable.
Ainsi, leur longueur est d'environ 12–16 mm à 90 jours de gestation et atteint 55–65 mm le 180ème jour. Ces paramètres sont mesurables jusqu'au 7ème mois de gestation [40].

- Fréquence cardiaque

La prise de la fréquence cardiaque est possible tout au long de la gestation. La fréquence diminue avec l'approche du terme. En effet, elle est en moyenne de 160 battements par minute le 60ème jour, de 150 le 90ème jour et de 130 à 140 du 5ème au 9ème mois [40].

- Cavité anéchogène de l'estomac

L'évaluation de son diamètre est possible dès le 2ème mois et, jusqu'au 6ème [40].

- Scrotum

Sa plus grande largeur permet l'estimation de l'âge du fœtus entre le 60ème jour et le 7ème mois de gestation [40].

Les équations de régression, permettant d'établir la relation entre les mesures de ces différents organes fœtaux et le stade de gestation, sont reprises dans le tableau 7.

Tableau 7 : Relation (régression) entre les mesures des organes fœtaux et le stade de gestation [40]

Organe fœtal	Mensuration	Equation de régression	Période d'enregistrement des données (jours)	r =	n
Diamètre externe du crâne	(diamètre/mm)	y = -13,91 + 0,523 x	(61-209)	0.97	104
Diamètre interne du crâne	(diamètre/mm)	y = -16,18 + 0,438 x	(61-196)	0.96	105
Longueur vertex-coccyx	(longueur/mm)	y = -10,76 + 0,0199 x^2	(31-83)	0,99	107
Œil	(diamètre/mm)	y = -13,20 + 0,315 x -0,00061 x^2	(60-268)	0,97	249
Fémur	(longueur/mm)	y = -0,74 + 0,00187 x^2	(60-201)	0,99	108
Fréquence cardiaque	(bat/min)	y =-193,96 - 0,609 x + 0,00153 x^2	(60-252)	0,70	261
Humérus	(longueur/mm)	y = -125 + 0,00193 x^2	(60-191)	0.96	78
Métacarpe	(longueur/mm)	y = -1,33 + 0,00165 x^2	(65-217)	0.98	108
Métatarse	(longueur/mm)	y = -0,52 + 0,00166 x^2	(63-190)	0.96	54
Ilium	(longueur/mm)	y = -0,09 + 0,00135 x^2	(67-201)	0.95	52
Ischium	(longueur/mm)	y = -0,0003 + 0,00109 x^2	(60-211)	0.97	50
Radius et cubitus	(longueur/mm)	y = -1,32 + 0,00187 x^2	(63-206)	0.96	103
Côte	(diamètre/mm)	y = -5,20 + 0,105 x	(61-208)	0.96	189
Scapula	(longueur/mm)	y = -2,71 + 0,00215 x^2	(63-208)	0.97	65
Scrotum	(diamètre/mm)	Y= -7,78 + 0,197 x	(62-211)	0.92	53
Estomac	(diamètre/mm)	y = -29,70 + 0,623 x	(60-211)	0.96	153
Tibia	(longueur/mm)	Y= 1,01 + 0,00208 x^2	(63-201)	0.98	86
Trachée	(diamètre/mm)	y = -2,57 + 0,065 x	(87-252)	0.81	58
Tronc	(diamètre/mm)	y = -13,81 + 0,495 x +0,00173 x^2	(31-163)	0,97	185
Cordon ombilical	(diamètre/mm)	y = 2,24 + 0,00121 x^2	(60-206)	0.97	228
Vessie	(diamètre/mm)	y = 5,13 + 0,149 x	(60-201)	0,94	86
Veine cave	(diamètre/mm)	y = -6,49 + 0,099 x	(65-201)	0,93	64
Vertèbres					
cervicales	(diamètre/mm)	y = -5,40 + 0,106 x	(61-246)	0.95	137
coccygiennes	(diamètre/mm)	y = -5,75 + 0,099 x	(88-191)	0.99	7
thoraciques	(diamètre/mm)	y = -4,44 + 0,095 x	(62-132)	0.91	18
lombaires	(diamètre/mm)	y = -3,53 + 0.081 x	(84-211)	0,92	21

Ainsi, chez les bovins, le choix du paramètre pour estimer l'âge du fœtus se fait en fonction de l'avancée de la gestation et de l'accessibilité du fœtus.
La mesure du diamètre de l'œil est le meilleur compromis entre faisabilité et fiabilité. De plus, l'exactitude de la détermination de l'âge pourra être augmentée en évaluant simultanément la taille de plusieurs organes [40].
Cependant, cette pratique impose un temps d'examen plus long qui reste difficile à facturer auprès de l'éleveur.
Enfin, un opérateur expérimenté sera capable de dater « à vue » un fœtus avec une assez bonne exactitude, entre 1 et 3,5 mois de gestation [46].

b. Sexage du fœtus

Le sexage du fœtus par échographie n'est intéressant que dans la mesure où le sexe du fœtus revêt un intérêt particulier, notamment lors d'implication dans un schéma de sélection [21].
Il peut être proposé en élevage laitier par exemple, pour choisir objectivement les vaches de réforme lorsqu'elles sont gestantes ; les veaux femelles étant alors plus intéressants pour le renouvellement du troupeau [68, 75].
De plus, lors de la vente de femelles gestantes, le prix peut varier en fonction du sexe du veau. En effet, les veaux femelles seront les mieux valorisés en élevage laitier et les veaux mâles en élevage allaitant [75].

L'examen devra s'effectuer sur des animaux calmes, avec un échographe de bonne qualité et une sonde de 5 ou 7,5 MHz. L'appareil devra être placé assez près de l'utilisateur afin de faciliter la lecture de l'image.

Le sexage s'effectue principalement à 2 périodes :

- entre 55 et 65 jours de gestation
- entre 80 et 100 jours de gestation

La difficulté du sexage réside dans la recherche de la bonne coupe [21, 75] : on préférera une coupe frontale du fœtus. Souvent le fœtus se trouve naturellement dans la position adéquate, mais le manipulateur par des mouvements intempestifs dans le rectum risque de stimuler les mouvements du fœtus qui bouge alors et change de position. Il est donc recommandé d'introduire la main avec la sonde dans le rectum et de ne surtout pas essayer de toucher l'utérus, mais de placer directement la sonde de façon à trouver le fœtus correctement positionné. La vidange du rectum se fera les doigts orientés vers le plafond du rectum, de façon à ne pas manipuler l'utérus. Pourtant, même en faisant un minimum de mouvements, le plan de coupe peut rester difficile à trouver. Cependant, alors que le néophyte aura besoin d'un plan de coupe parfait, un plan de coupe moyen suffira à déterminer le sexe pour un opérateur expérimenté [75].

(1) Entre 55 et 65 jours de gestation

Initialement positionné entre les membres postérieurs, le tubercule génital migre à partir du 50ème jour de gestation :

- vers l'arrière du cordon ombilical chez le mâle (il donnera le fourreau et le pénis),
- vers la base de la queue chez la femelle (il donnera la vulve et le clitoris).

La migration se termine au 60ème jour de gestation. Le sexage peut commencer à partir de 55 jours de gestation, lorsque la migration est à moitié avancée [76].

Le tubercule génital se présente comme une structure hyperéchogène, ovale et bilobée, en forme de « = » à l'écran [21, 76]. Chaque lobe est allongé et mesure de 3 à 4 mm de 55 à 72 jours de gestation [21]. Il faudra donc évaluer la position relative du tubercule génital de préférence en coupe horizontale.

Chez le mâle, le diagnostic sera facilité par la présence des bourrelets scrotaux identifiables à 60 jours de gestation environ, sous la forme de deux points échogènes entre les membres postérieurs. Le corps du pénis est également visible en coupe frontale après 60 jours de gestation.

Le tubercule génital est bien visible jusqu'à 65 jours de gestation. Après 70 jours, il devient hypoéchogène. C'est pourquoi on évitera la pratique du sexage entre 65 et 80 jours [76].

TAINTURIER *et al.* donnent un taux de réussite de 80% et une fiabilité de 95% pour le sexage au cours de cette période [76]. Avec de l'expérience, la détermination du sexe du fœtus peut se faire avec une exactitude de 100% après 55 jours de gestation [1].
HINKELDEY et HOPKINS, quant à eux, estiment que le sexe est identifiable dans 95% des cas [36].

(2) Entre 80 et 100 jours de gestation

Chez le mâle
On recherchera la présence du scrotum et du pénis (entièrement formé à partir du 75ème jour de gestation). Toutefois, seule son extrémité est nettement visible comme étant une structure circulaire et échogène en arrière de l'ombilic.

Chez la femelle
Des bourgeons mammaires sont représentés par 4 points hyperéchogènes dans la région inguinale. Bien qu'anatomiquement présents chez le mâle, ils ne sont pas échographiquement visibles pour ce sexe.
En pratique, on réalise des coupes transversales avec recherche du scrotum entre les membres postérieurs et s'il n'est pas observé, on réalise alors des coupes frontales pour rechercher les bourgeons mammaires.

Lors de sexage tardif, les erreurs sont moins fréquentes mais la grande taille du fœtus rend le diagnostic plus difficile. Ainsi, au-delà de 100 jours de gestation, le fœtus étant souvent trop loin et trop grand, l'examen en vue du sexage est difficile et, après 120 jours, il est impossible.

(3) Risques d'erreurs

Les difficultés du sexage résident dans le diagnostic différentiel entre :

1- le tubercule génital femelle et la queue

La dernière ou l'avant-dernière vertèbre coccygienne apparaît comme une structure hyperéchogène et bilobée (ressemblant à un « = ») prêtant à confusion avec le tubercule génital. Il est toutefois possible de distinguer ces 2 structures : l'image produite par la queue est fine et allongée alors que le tubercule génital est large et court [76].
Il est donc préférable de visualiser la queue et le tubercule génital femelle sur une même coupe avant de diagnostiquer une femelle.

2- le tubercule génital mâle et le cordon ombilical

Nous avons vu que le tubercule génital mâle migrait vers le cordon ombilical, contenant deux artères, une veine et le canal de l'ouraque. Les deux artères possèdent une paroi hyperéchogène, particulièrement à leur entrée dans l'abdomen du fœtus. A cet endroit, elles circulent caudalement à l'intérieur du cordon jusqu'aux artères iliaques.
Lors de la détermination du sexe, on réalise une coupe horizontale du fœtus en arrière du cordon ombilical pour visualiser le tubercule génital mâle [76]. Toutefois, on peut voir les deux artères ombilicales qui apparaissent hyperéchogènes. Classiquement, l'image de ces artères est trilobée (produite par la paroi des deux artères) alors que le tubercule est bilobé [74]. Cependant, il est possible que les artères apparaissent comme une image bilobée, prêtant alors à confusion.
C'est pourquoi, l'idéal pour éviter toute erreur sera en pratique de discerner le cordon ombilical et le tubercule génital mâle sur une même coupe horizontale.

3- le corps du pénis et le raphé médian

Le diagnostic du sexe chez le mâle est facilité par la visualisation des bourrelets scrotaux et du corps du pénis, celui-ci se présentant comme une ligne échogène dans le plan médian du fœtus [74].
Cependant chez la femelle, la présence d'un raphé médian, future ligne blanche, visible entre 60 et 80 jours de gestation, peut être confondue avec le corps du pénis.
Toutefois ce raphé est moins échogène que le corps du pénis et est rarement observé chez les fœtus femelles.

Par ailleurs, la queue, pouvant être également repliée vers l'avant chez la femelle, risque une fois encore d'induire en erreur [74]. C'est pourquoi il est conseillé de ne

pas prendre en compte le corps du pénis comme critère de diagnostic du sexe et de laisser cette pratique aux opérateurs les plus expérimentés.

(4) Mauvaise orientation du fœtus

Rappelons que le fœtus étant vivant, il peut à tout moment bouger et changer d'orientation. Il faut donc en permanence savoir comment se positionne le conceptus. Les erreurs d'orientation du fœtus, en particulier chez les opérateurs peu expérimentés, pourront être à l'origine de diagnostics de sexe erronés [74].

En conclusion, pour être compétitif, crédible et pouvoir facturer son travail à un juste prix, le praticien devra être entraîné et travailler avec méthode. En effet, les déterminations du sexe devront être fiables. Notons que les diagnostics de certitude sont toujours plus difficiles à établir pour les femelles et qu'il existe des cas où il sera impossible de conclure de manière certaine [46].

6- Anomalies

a. Mortalité embryonnaire

Elle correspond à l'interruption de la gestation durant la période embryonnaire (entre J0 et J45 chez les bovins).
La mortalité embryonnaire précoce (entre J0 et J16) est indétectable par échographie. La mortalité embryonnaire tardive (J16-J45), quant à elle, pourra être mise en évidence lors de diagnostics de gestation précoces.

Les mortalités embryonnaires sont parfois surestimées dans les élevages pour 2 raisons [33] :

- les vaches ne sont pas toujours réellement en chaleur lors de l'insémination (jusqu'à 23% des animaux) [71],
- ou encore, des corps jaunes peuvent persister anormalement longtemps entraînant une réapparition plus tardive des chaleurs (d'où, confusion entre non fécondation et mortalité embryonnaire tardive).

Ces mortalités embryonnaires représentent une perte économique pour l'éleveur dans la mesure où elles sont à l'origine d'augmentations de l'intervalle vêlage-vêlage.

- PALPATION TRANSRECTALE

La mortalité embryonnaire est difficile à objectiver par palpation transrectale, en raison principalement du stade de gestation à partir duquel cette technique devient réellement fiable (40-45 jours).

- EXAMEN ECHOGRAPHIQUE

Une étude de 1991, sur l'évaluation de l'incidence de la mortalité embryonnaire dans l'espèce bovine, a montré que l'échographie permet d'objectiver la prévalence de la mortalité embryonnaire tardive en élevage bovin et, lors d'examens répétés, d'en étudier la pathogénie [33].

Plusieurs signes échographiques peuvent faire suspecter une mortalité embryonnaire (figure 33) :
- le diamètre maximal des zones anéchogènes est inférieur à celui attendu pour le stade de gestation supposé,
- l'embryon est en pleine dégénérescence (image moins échogène qu'habituellement) voire introuvable,
- les battements cardiaques ne sont plus observables lorsque le fœtus est mort, que cette mort soit récente (désorganisation du fœtus peu avancée) ou ancienne,
- éventuellement, des débris plus échogènes sont observés en suspension dans les liquides.

b. Momification

Elle se produit parfois sur certains fœtus morts : les liquides amniotiques et allantoïdiens se résorbent, le placenta se désengrène et se colle au fœtus. Les muscles du fœtus se rétractent, la peau s'autolyse et le fœtus apparaît alors comme une forme amorphe brunâtre. L'étiologie de la momification reste assez vague. Cependant, elle s'observe dans le premier tiers de la gestation. Elle est suspectée par l'éleveur par une non correspondance entre le stade supposé de gestation et la distension abdominale ou par le dépassement du terme (plus de 290 jours et parfois de plusieurs mois [29]). Lors du suivi de reproduction de troupeaux, il est parfois possible de détecter échographiquement une momification : la quantité de liquide visible autour du fœtus est faible, ne correspondant pas à la date d'insémination fécondante (ou de saillie). Les côtes ou une partie du squelette sont souvent visibles mais la forme habituelle d'un fœtus n'est pas retrouvée : c'est une masse, amorphe et compacte (figure 34) [29].

Figure 33 : Mortalité embryonnaire 45 jours post insémination artificielle

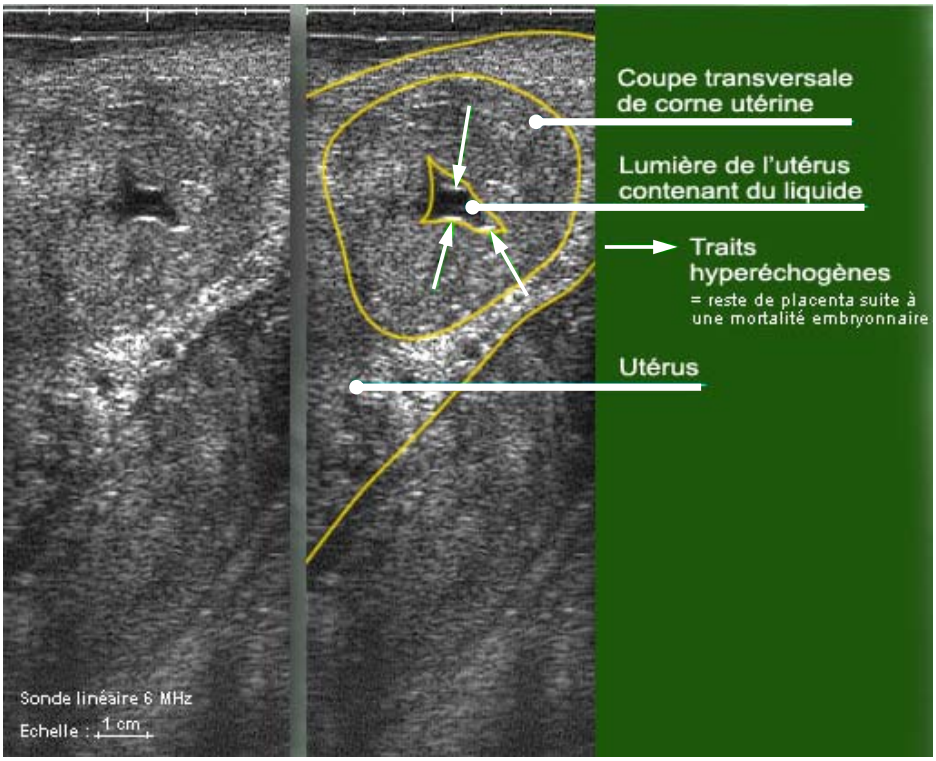

Figure 34 : Fœtus momifié

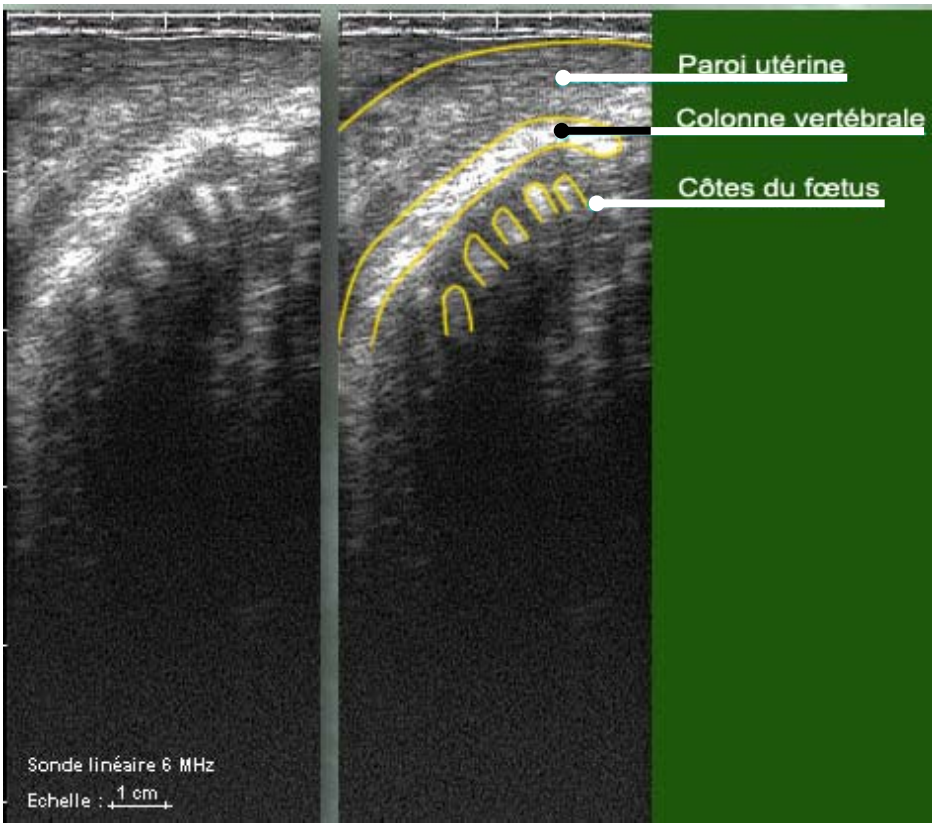

c. Hydropisie des enveloppes fœtales

Le volume du placenta, œdémateux est multiplié par 3 ou 4. Souvent, cette accumulation de liquide est associée à des dysfonctionnements vasculaires dans le placenta, plus particulièrement de la circulation veineuse de l'allantochorion [29].

L'accumulation anormale ou excessive de liquide allantoïdien (hydrallantoïde) ou de liquide amniotique (hydramnios) se rencontre le plus souvent chez la vache au cours de la seconde moitié de la gestation. L'hydrallantoïde est beaucoup plus fréquent (90%) que l'hydramnios (10%). L'hydrallantoïde correspond à une augmentation du volume du liquide allantoïdien de 10 à 50 fois [29].

Cette pathologie représente un cas sur 7500 gestations normales pour les vaches. Dans les cas de gestations obtenues avec des embryons provenant de clonage somatique, elle touche 10 à 15% des vaches dont la gestation atteint au moins 90 jours. Le moment d'apparition privilégié est le dernier trimestre de la gestation [29].
L'étiologie reste encore jusqu'à aujourd'hui mal connue. Diverses hypothèses ont été avancées mais aucune confirmée. Cependant, l'hydropisie des membranes fœtales est souvent associée à une gestation gémellaire ou à la présence de veaux anormaux : fœtus bouledogues, cœlosomiens, fœtus clonés [29]. L'implication du virus BVD a également été suspectée.
Chez la vache gravide atteinte, on observe souvent une distension abdominale, des difficultés locomotrices, une anorexie et un abattement, allant jusqu'au dépérissement si la gestation n'est pas interrompue pharmacologiquement. Il s'ensuit par ailleurs presque toujours une rétention placentaire [29].
Un dépistage systématique est mis en place dans les centres de recherche manipulant des clones. Ce dépistage s'effectue par échographie transabdominale et on observe l'augmentation de l'échogénicité des placentomes et un veau plus difficile à visualiser en raison de l'accumulation liquidienne [29].

En conclusion, lors de l'utilisation de l'échographie en suivi de reproduction, il est important de retenir que les examens réalisés très précocement ne sont pas forcément idéaux. Leur intérêt principal est de permettre une détection précoce des femelles non gestantes, que l'éleveur pourra donc remettre plus vite à la reproduction. Cependant, toutes les vaches diagnostiquées gestantes précocement devront être systématiquement revues ultérieurement (vers 3 mois de gestation). Notons que la période la plus intéressante pour le diagnostic de gestation, dans les élevages laitiers en particulier, se situe entre 35 et 60 jours après l'insémination.

B. Chez la brebis

1- Avantages de l'échographie par rapport aux autres méthodes de diagnostic de gestation

Traditionnellement, les éleveurs diagnostiquent les gestations par l'absence de retour en chaleur, l'observation de l'augmentation du volume abdominal, le développement de la mamelle et la palpation transabdominale du fœtus [27]. Cependant, ces procédés sont subjectifs et tardifs.
Actuellement, plusieurs méthodes de diagnostic de gestation sont utilisables sur le terrain. Elles se distinguent par leur précocité, leur facilité de mise en œuvre et la possibilité de réaliser un dénombrement.

a. Le dosage de la progestérone dans le sang ou le lait

C'est un indicateur de la présence d'un corps jaune fonctionnel. Cette méthode, comparable à celle utilisée chez la vache, ne peut être mise en œuvre qu'entre 16 et 20 jours après l'insémination [48]. L'exactitude de cette méthode en cas de non gestation est de 100% à 16 jours de gestation. Les mortalités embryonnaires précoces, les diverses pathologies utérines et ovariennes sont probablement des sources de faux positifs [41].
Pour le dénombrement des agneaux, le dosage de progestérone est utilisable au cours de la seconde moitié de la gestation. A ce stade, il existe une corrélation entre le nombre de fœtus et la concentration en progestérone : le taux de progestérone est significativement plus élevé lors de gestation multiple [41].

Ce dosage, réalisé sur prélèvement de sang, fait appel au laboratoire, ce qui impose des délais d'obtention des résultats et des contraintes quant aux conditions d'envoi (en particulier, le sang doit être centrifugé peu de temps après le prélèvement).
C'est la méthode de diagnostic la plus précoce chez les ovins, mais qui doit être effectuée à une date précise. Elle reste utilisée expérimentalement.

b. Le dosage des protéines associées à la gestation

Il est possible de doser dans le plasma chez la brebis comme chez les autres femelles ruminants, les glycoprotéines associées à la gestation telle que la PSPB.
L'exactitude de ce dosage est de 100% en cas de non gestation et de 83% en cas de gestation entre 26 et 106 jours de gestation (tableau 8) [41]. Ce dosage, qui doit être effectué au moins 45 jours après l'agnelage précédent, pourra en pratique être réalisé à tout moment : en effet, les brebis ne sont jamais remises à la reproduction avant ce délai.
Les mêmes contraintes que dans le cas des analyses de laboratoire pour le dosage de la progestérone se rencontreront ici.
Ce dosage reste parfois utilisé.

c. Le dosage du sulfate d'œstrone dans le sang ou le lait

La présence d'un conceptus (plus précisément, la présence du placenta) entraîne l'augmentation dans le plasma de la brebis de la concentration en sulfate d'œstrone. C'est une méthode tardive de diagnostic, qui ne sera mise en œuvre qu'après 60 jours de gestation [41]. Par ailleurs, le taux de sulfate d'œstrone est significativement plus élevé dans le cas de gestation multiple qu'avec un seul fœtus entre 80 et 124 jours de gestation.
Ce dosage reste possible dans les laboratoires mais rarement employé.

d. Palpation par voie transabdominale rectale

Pour cet examen, la brebis doit être couchée sur le dos : le praticien insère une tige rigide (1,5 cm de diamètre et 50 cm de long) dans le rectum de l'animal et palpe l'abdomen de sa main libre [41].
L'exactitude de cette méthode est de 100% de 85 à 109 jours de gestation [41].
Cet examen est simple, rapide, mais ne permet pas le dénombrement avec une exactitude suffisante. Il présente par ailleurs un risque non négligeable de perforation du rectum et d'avortement [41].
Cette technique est peu utilisée en pratique, voire abandonnée [35].

e. L'échographie

Elle se pratique à partir de 35 jours de gestation, par voie transabdominale, avec une bonne exactitude : 95 à 99% si le diagnostic de gestation est positif et 80 à 90% s'il est négatif (tableau 8) [39].
A la différence des analyses de laboratoire citées précédemment, le résultat est immédiat. Par ailleurs, le praticien est en mesure de montrer directement à l'éleveur le résultat des diagnostics de gestation. De plus, l'efficacité et l'exactitude de l'échographie en font un outil de diagnostic maintenant couramment demandé par l'éleveur [70].
L'un des principaux avantages de cette technique réside dans la possibilité de réaliser le dénombrement.

Lors de diagnostic de gestation sans dénombrement sur des brebis présumées gravides depuis plus de 55 jours, l'examen est très rapide et ne dure que le temps de l'application de la sonde en région inguinale, soit approximativement 1 seconde [27].
Pour un opérateur expérimenté, il est possible d'échographier 100 à 150 brebis par heure, l'examen durant 5 à 10 secondes par animal vers 40 jours de gestation [48, 70].

Tableau 8 : Comparaison des principales méthodes utilisables pour le diagnostic de gestation chez la brebis (d'après [39, 41, 48])

Méthode	Moment de la mise en œuvre (jours après saillie ou IA)	Exactitude (pourcentage)	Dénombrement Si oui, exactitude
Dosage de PSPB (sang)	Après 35 j > 45 j après agnelage	Si DG positif : 99 Si DG négatif : 90	NON
Echographie transabdominale	Après 35 j	- Si DG positif : 95 de 40 à 50j de gest. >99 après 50j de gest. - Si DG négatif : 80 à 90	OUI Après 60 j 95 à 98%

2- Diagnostic échographique de gestation

Les diagnostics de gestation par échographie chez les ovins se font généralement par voie transabdominale. Pourtant la voie transrectale est également utilisable.

a. Nécessité ou non d'une diète avant l'échographie

Avant 45 jours de gestation présumée, pour le diagnostic de gestation des brebis adultes ou le dénombrement des agneaux, une diète (nourriture et eau), d'une durée de 12 à 24 heures facilitera l'examen.
Cette diète totale de 12-24 heures, permet de diminuer la taille du rumen, donc de faciliter la visualisation complète de l'utérus et ainsi d'augmenter l'exactitude du dénombrement [7, 70].
A partir de 45 jours de gestation, la diète ne sera plus nécessaire [27].

Une étude a été réalisée par KAREN *et al.* sur 1247 brebis, au moyen d'une sonde de 5 MHz par voie transrectale, pour déterminer l'impact de la diète totale sur l'exactitude du diagnostic de gestation précoce. Ils ont montré que cette exactitude était significativement plus élevée sur les brebis ayant subi au préalable une diète totale de 12 heures [42].

Ainsi, l'utilité d'une diète a été à plusieurs reprises démontrée. Cependant, sa réalisation pratique est difficilement acceptée par l'éleveur et sera totalement exclue en élevage laitier, au risque de faire baisser la production.

b. Echographie transabdominale

Par cette voie, la sensibilité et la spécificité du diagnostic de gestation sont très bonnes après 29 jours et approchent 100% entre 46 et 106 jours [26, 41]. Le diagnostic de gestation par voie transabdominale sans dénombrement des fœtus se fait à partir de 35-40 jours après saillie ou insémination si l'éleveur souhaite un diagnostic précoce. S'il désire le dénombrement des fœtus, il sera fait entre 45 et 100 jours après la mise à la reproduction [39].

Il est à noter que pour un simple diagnostic de gestation, l'examen bilatéral n'est pas obligatoire : en effet, l'échographie de l'aine gauche ne sera effectuée que si l'examen de l'aine droite se révèle négatif [48].

(1) Echographie de 25 à 45 jours de gestation

Entre 25 et 40 jours de gestation, il est possible d'observer des coupes de cornes utérines remplies de liquide anéchogène. L'observation, à ce stade, de zones anéchogènes apparemment séparées est due, comme chez la vache, à des plis de la paroi utérine, qui donnent à l'image échographique un aspect cloisonné [39].
A ce stade, l'utérus est souvent positionné juste en avant de la filière pelvienne : en effet, il est peu distendu à 30 jours de gestation, le colon et le jéjunum n'étant pas encore déplacés dans la quadrant ventral droit de l'abdomen, il faudra donc chercher l'utérus en profondeur. Par ailleurs, l'utérus sera d'autant plus déporté vers l'arrière du bassin, que le rumen sera rempli [27]. L'apparition de liquide anéchogène intra-utérin est visualisable échographiquement à partir de 30 jours de gestation. C'est le signe de gestation le plus fréquemment rencontré jusqu'à 45 jours. Il faut cependant faire la différence avec la vessie [70].

On peut discerner, à partir de 35 jours, la vésicule embryonnaire, l'embryon et les battements cardiaques (figure 35) [39]. Les placentomes et le fœtus sont classiquement observés vers 40 jours de gestation [16, 27].
Selon le plan de section, les placentomes apparaîtront en forme de *C* ou de *O* [27, 70]. En effet, initialement plats et sous forme de petites saillies de la paroi utérine, leurs bords se soulèvent pour former une concavité dirigée vers le fœtus. Ils prennent alors l'aspect d'une cupule en coupe sagittale (*C*), ou d'un anneau en coupe horizontale (*O*) (tableau 9). Cet anneau présente un liseré périphérique échogène et un centre petit et moins échogène. Les brebis possèdent en moyenne 60 à 100 placentomes [16, 39].

Tableau 9 : Évolution de l'image lors de l'examen échographique chez la brebis (d'après [70, 39])

Critères	Stade de gestation (j)
Liquide allantoïdien ou amniotique (zones anéchogènes)	30
Embryon (échogène, proche de la paroi) et vésicule allantoïdienne	35
Battements cardiaques	35
Placentomes	40
Placentomes en forme de cupule	50 - 55

(2) Echographie entre 45 et 100 jours de gestation

Entre 44 et 63 jours de gestation, il est possible d'observer le liquide utérin, les placentomes bien individualisés, le crâne, les battements cardiaques, le thorax et les côtes. Entre 97 et 103 jours, on pourra distinguer les cavités cardiaques, les reins, l'estomac et la rate [2].
A ce stade, l'utérus est le plus souvent immédiatement visible à l'écran : si ce n'est pas le cas, il faut alors orienter la sonde en direction pelvienne et rechercher des signes de gestation plus précoce.

(3) Echographie après 100 jours de gestation

Pour confirmer une gestation tardive, la mise en évidence du fœtus n'est pas indispensable. La simple visualisation de liquide ou de cotylédons sera suffisante (figure 36) [39].

Figure 35 : Gestation de 40 jours

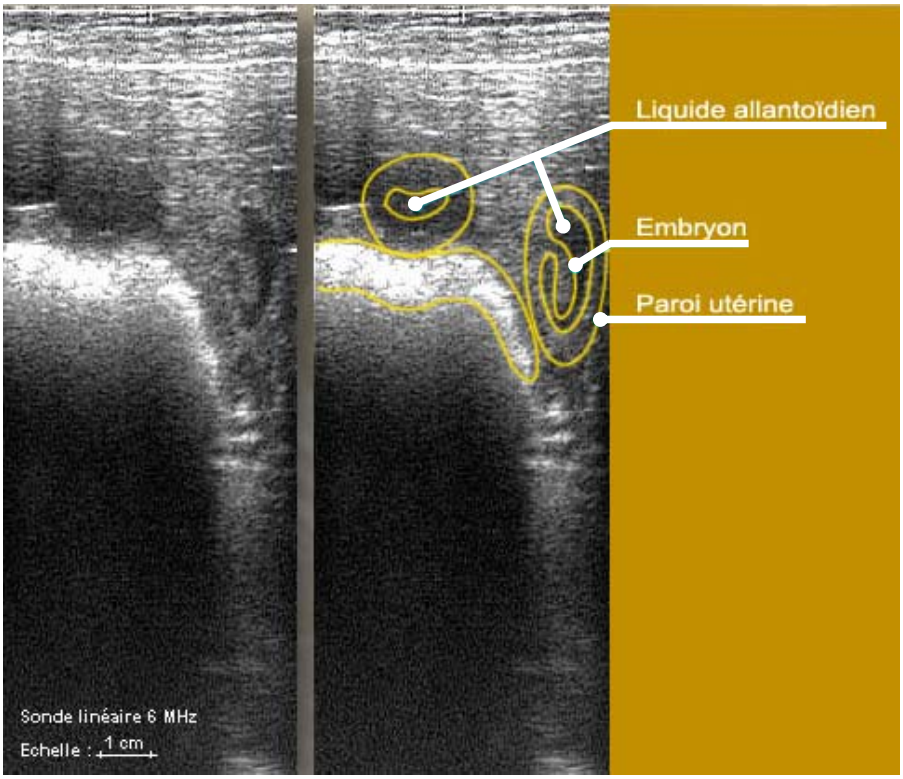

Figure 36 : Gestation de 4 mois

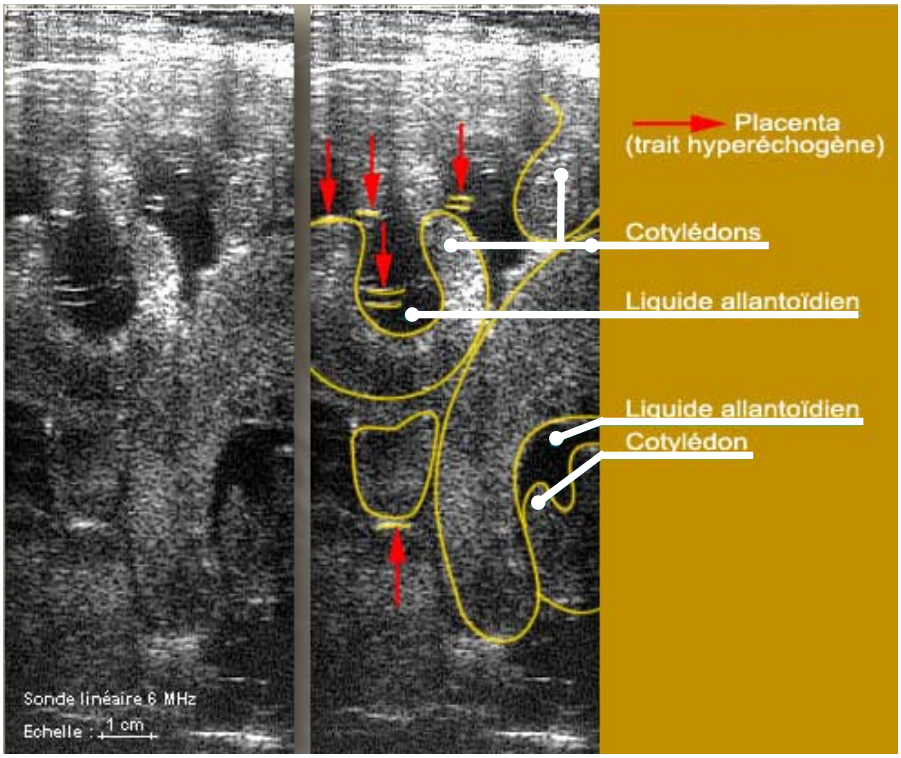

c. Echographie transrectale

Cette technique est peu utilisée en pratique, bien qu'elle semble, d'après plusieurs auteurs, atteindre très précocement une bonne exactitude.
En effet, à partir de 25 jours post insémination ou saillie, la spécificité de l'échographie transrectale pour le diagnostic de gestation est bonne : elle varie de 95 à 100% selon les auteurs [25, 27, 36, 41]. La sensibilité, quant à elle, est légèrement inférieure : 64 à 87% selon les auteurs après 25 jours [25, 27, 36, 42].
A l'inverse, lors d'examens plus précoces, les résultats sont très médiocres : 12% de sensibilité [42] et 80% de spécificité [25] avant 25 jours de gestation supposée.
Par ailleurs, il a été remarqué que la sensibilité du diagnostic de gestation précoce (18-24 jours) est significativement plus élevée chez les brebis de moins de 2 ans [43].
Ainsi, le diagnostic de gestation effectué 25-30 jours après la saillie ou l'insémination, est plus exact par voie transrectale que par voie transabdominale [27]. Cette méthode peut être employée jusque 40 jours de gestation et, avec l'expérience, dure 20 à 30 secondes par animal [70].

SCHRICK et INSKEEP ont mis en évidence, avec une sonde de 7,5 MHz, une zone anéchogène sur des brebis gestantes de 15 jours [69]. Avec une sonde de 5 MHz, ces zones sont parfois visibles entre 16 et 20 jours et toujours entre 20 et 23 jours de gestation [35]. La première visualisation de l'embryon avec une sonde de 7,5 MHz se fait à 19-20 jours. Avec une sonde de 5 MHz, il est possible de mettre en évidence une zone anéchogène circulaire entre 17 et 19 jours et de visualiser l'embryon vers 25 jours [41].
Avec une sonde de 5 MHz, les placentomes peuvent être mis en évidence dès 21-26 jours. Cependant, ils ne seront aisément détectés qu'à partir de 32-35 jours, comme de petites zones échogènes à la surface de l'endomètre [16].

Globalement, l'embryon contenu dans du liquide anéchogène est discernable à partir de 23-30 jours de gestation [70].

3- Examens complémentaires

a. Détermination du nombre de fœtus

Le dénombrement des fœtus est couramment demandé par les éleveurs ovins : il permet une gestion appropriée de la ration en fin de gestation, prévenant ainsi les toxémies de gestation, optimisant le poids à la naissance des agneaux, leur croissance, leur survie et réduisant l'incidence des dystocies [27, 41, 70]. Il faut environ 1 à 2 minutes par animal pour le dénombrement par voie transabdominale [70]. Par ailleurs, la contention est capitale pour examiner rapidement un nombre important d'animaux [48].

La fiabilité totale du dénombrement est de 96 à 98% entre 50 et 100 jours de gestation pour un praticien entraîné [48]. GEARHART *et al*. obtiennent par exemple,

avec une sonde de 5 MHz, par voie transabdominale entre 51 et 75 jours de gestation, une exactitude de 100% lors de gestation simple et de 97,3% lors de gestation double [26]. La distinction entre gestations simples et multiples par échographie transabdominale est donc fiable entre 45 et 100 jours avec une exactitude de 90-95%. Mais avant 45 jours et après 100 jours les erreurs sont importantes [39].

Pour le dénombrement des fœtus, il faut examiner l'ensemble de l'utérus, repérer les fœtus et leur position pour les compter sans répétition. L'idéal est de mettre en évidence les deux fœtus sur une même coupe échographique. On se fiera au nombre de têtes ou de cœurs pour les compter.
Il est à noter que la différenciation entre les gestations doubles, triples ou quadruples est source de beaucoup d'erreurs [39]. En effet, les gestations multiples, de plus de deux fœtus sont difficiles à différencier des gestations gémellaires car le nombre de fœtus est alors souvent sous-estimé [27].

Par voie transrectale, il est possible de compter les fœtus à partir de 23 jours [70]. Cependant, cette voie n'est pas la meilleure pour le dénombrement, ce dernier n'étant possible que jusque 35-50 jours de gestation. Au-delà, le taux d'erreurs est important car l'utérus gravide bascule dans l'abdomen [39].

Ainsi, lors de dénombrement par voie transabdominale, l'exactitude dépend de l'expérience de l'opérateur, du stade de gestation et de la fréquence de la sonde employée [27].

b. Estimation de l'âge de l'embryon et du fœtus

(1) Facteurs de variation

Aucune modification significative de la relation entre la taille et l'âge du fœtus n'a été observée avec l'augmentation du nombre d'agneaux [69].

(2) Détermination de l'âge de l'embryon ou du fœtus

La visualisation de cornes utérines de faible diamètre et l'absence de placentomes évolués en forme de cupules permettront une estimation de l'âge du fœtus à moins de 40 jours de gestation [27].

Il existe différents paramètres préconisés pour la détermination de l'âge du fœtus ou de l'embryon :

- Longueur vertex-coccyx

La longueur vertex-coccyx (le vertex étant le sommet du crâne) se mesure de la même façon que pour le fœtus bovin.
La longueur vertex-coccyx est de 4 cm à 40 jours et de 7 cm vers 50 jours. Vers 60 jours elle dépasse 10 cm et donc le fœtus n'est plus entièrement visible avec une sonde de 5 MHz [39].
Avec une sonde de 7,5 MHz, l'échographie par voie transrectale a montré une bonne corrélation (r=0,94) entre cette longueur et l'âge du fœtus de 19 à 48 jours de gestation [41]. L'équation de régression admise entre 20 et 40 jours de gestation est : $y= 14,05 + 1,16 x – 0,012 x^2$.

- Tête du fœtus

Le diamètre bipariétal est assez simple à mesurer. Lors d'échographie transrectale, il offre une bonne corrélation avec l'âge du conceptus (r=0,96) entre 32 et 90 jours de gestation. Lorsque la voie transabdominale est utilisée, on obtient une corrélation similaire pour des mesures effectuées entre 40 et 95 jours de gestation [41]. Ce diamètre passe de 7,5-10 mm vers le 40ème jour à 23-26 mm vers le 70ème jour et, à 40-50 mm vers le 100ème jour de gestation [39].
La longueur entre le vertex et le nez offre une exactitude égale ou supérieure à celle du diamètre bipariétal. Cette mesure offre une bonne corrélation (r=0,95) avec l'âge du fœtus entre 38 et 91 jours, mais est toutefois plus difficile à obtenir [41].
Le diamètre de l'œil, quant à lui, est de 2 mm à 36 jours de gestation et atteint 17mm vers 90 jours. La corrélation obtenue est relativement bonne (r=0 ,92) [41].

- Diamètre thoracique

Effectuée entre 23 et 90 jours ou 49 et 99 jours de gestation selon les auteurs, cette mesure offre une bonne corrélation avec l'âge du fœtus [41]. L'image thoracique doit être parfaitement symétrique pour une bonne exactitude de la mesure [27].

- Battements cardiaques

La fréquence cardiaque est calculable par échographie transrectale au moyen d'une sonde de 7,5 MHz dès 18-19 jours de gestation ou d'une sonde de 5 MHz à 21-23 jours [41]. Après 9 semaines de gestation, elle atteint un plateau.
Ainsi, ce paramètre n'est pas utilisé car il présente un coefficient de corrélation négatif (r=-0,52) [2].

- Placentomes

Les placentomes sont visibles par échographie transrectale dès 30-32 jours de gestation. Ils prennent une forme de cupule à partir de 42 jours et atteignent leur taille maximale vers 74 jours de gestation. Cependant, la corrélation est médiocre, en

raison de la grande variation de taille des placentomes à l'intérieur d'un même utérus gestant [16, 41].

c. Sexage du fœtus

La détermination du sexe fœtal est permise, comme chez la vache, par la localisation du tubercule génital du conceptus. Par échographie transrectale, avec une sonde de 5 MHz et lorsque la brebis est échographiée entre 60 et 69 jours de gestation, il est possible d'obtenir une exactitude de 100% pour les mâles et de 76% pour les femelles [41]. Le temps d'examen varie de 3 à 14 minutes, soit 9 minutes en moyenne par animal [8].

4- Diagnostic différentiel de la gestation précoce

Le diagnostic différentiel de la gestation chez la brebis doit être fait avec :
- les collections liquidiennes pathologiques : pyomètre, hydromètre, hydropisie des enveloppes fœtales [39],
- la vessie, remplie de liquide anéchogène mais dont le contour est lisse [27],
- les collections liquidiennes contenues dans l'abdomen ou l'intestin [39],
- le tissu adipeux échogène, pouvant être confondu avec des structures fœtales [39].

5- Anomalies

a. Mortalité embryonnaire

Le taux de mortalité embryonnaire observé (non imputable à l'examen échographique) est de 27,2% après un diagnostic de gestation précoce par voie transrectale effectué entre 17 et 19 jours de gestation et de 2,9% seulement, après un diagnostic à 29-31 jours [8].

b. Momification

On observe une image de fœtus « compressé » hyperéchogène. Il n'y a ni battements cardiaques, ni placentomes visibles et on constate souvent l'absence de liquides fœtaux [27]. Cette anomalie reste cependant rare.

c. Hydropisie des enveloppes fœtales

L'échographie révèle un utérus extrêmement distendu par un liquide peu échogène. On observe par ailleurs la présence du fœtus et de placentomes au milieu des enveloppes hydropisiques [26, 39].

Ainsi, chez la brebis, l'échographie transabdominale est la voie utilisée en pratique. En effet, elle offre le meilleur compromis, à partir de 45 jours de gestation, entre précocité, sûreté, rapidité et exactitude. Elle permet, outre le diagnostic de gestation, le dénombrement et le contrôle de la vitalité des fœtus [26, 48].

C. Chez la chèvre

1- Avantages de l'échographie par rapport aux autres méthodes de diagnostic de gestation

Traditionnellement, les éleveurs diagnostiquent les gestations par l'absence de retour en chaleur, l'observation de l'augmentation de volume de l'abdomen, le développement de la mamelle et la palpation transabdominale du fœtus [27]. Cependant, ces procédés sont subjectifs, tardifs et ne permettaient pas de déceler les pseudogestations.
Actuellement, il existe plusieurs méthodes de diagnostic de gestation disponibles chez la chèvre. Elles se différencient en pratique par leur précocité, la possibilité ou non de dénombrer les fœtus et surtout de permettre le diagnostic différentiel avec la pseudogestation. Cette affection, courante chez la chèvre, correspond à l'accumulation d'une grande quantité de liquide dans l'utérus en présence d'un corps jaune persistant et est développée avec les examens d'utérus non gravides (voir paragraphe II. B. 2. a.).

a. Dosage de la progestérone dans le sang ou le lait

Cette méthode, comparable à celle utilisée chez la vache, ne peut être réalisée qu'entre 21 et 22 jours après l'insémination. Ce dosage à date fixe sera plus facile à appliquer lors de synchronisations des chaleurs, puisque la date d'œstrus est alors prévisible. Néanmoins, beaucoup d'élevages pratiquent la monte naturelle et donc les dates de saillies ne sont alors pas connues : cette technique n'est dans ce cas, pas utilisable.
Par ailleurs, cette méthode ne permet pas l'évaluation du nombre de fœtus. Cet inconvénient n'est pas majeur chez la chèvre où les dénombrements sont rarement demandés.
Les pseudogestations, quant à elles, ne sont pas détectées lors de ce dosage, un corps jaune étant présent. Cet inconvénient est majeur, étant donné la fréquence de cette pathologie dans cette espèce [59] : c'est pourquoi le dosage de progestérone n'est plus utilisé en pratique mais seulement dans un cadre expérimental.

Cette technique permet de diagnostiquer, quelque soit le type de prélèvement, les non gestations avec une exactitude meilleure qu'en cas de gestation : 95 à 100% contre 82 à 95% [59].

Par ailleurs, ce procédé fait appel au laboratoire, ce qui impose des délais d'obtention des résultats et des contraintes quant aux conditions d'envoi.

b. Dosage de glycoprotéines associées à la gestation

On peut par exemple utiliser le dosage de la PSPB dans le plasma pour diagnostiquer des gestations de stades différents en vue de la formation de lots [59].

L'exactitude pour le diagnostic de gestation est de 100% en cas de non gestation et supérieure à 80% en cas de gravidité (tableau 10) [59].
Ce dosage, qui doit être effectué au moins 45 jours après la mise bas précédente, pourra en pratique être réalisé à tout moment : en effet, les chèvres ne sont jamais remises à la reproduction avant ce délai.
Les mêmes contraintes que dans le cas des analyses de laboratoire pour le dosage de la progestérone se rencontreront également ici.
Cette technique ne présente pas une exactitude suffisante pour le dénombrement bien que la concentration en PSPB chez une chèvre portant deux fœtus soit supérieure à celle d'une chèvre n'en portant qu'un [8, 59].
Par le dosage de ces protéines, les pseudogestations pourront être détectées : si un animal semble gestant (par l'observation d'un abdomen distendu par exemple) et dont les protéines associées à la gestation sont indétectables, alors il sera considéré comme pseudogestant et donc traité. Cependant HUMBLOT *et al.* ont rencontré le cas de chèvres pseudogestantes présentant un dosage positif de PSPB [37].
Ce dosage reste parfois utilisé.

c. Dosage du sulfate d'œstrone dans le sang ou le lait

Cette méthode tardive de diagnostic ne pourra être mise en œuvre qu'après 60 jours de gestation.
L'exactitude sera alors de 98% pour les non gestations et de 93 à 96% pour les gestations [59].
Ce test ne permet pas non plus le dénombrement des fœtus. Il reste réalisable dans les laboratoires mais rarement employé.

d. Palpation rectale abdominale

Il faut procéder comme chez la brebis (voir paragraphe III. B. 1.d.). Ce procédé est traumatisant pour l'animal et présente des risques d'avortement et de perforation du rectum.

e. Echographie

Elle se pratique par voie transabdominale à partir de 35 jours de gestation avec une bonne exactitude : 90 à 95% pour les gestations et 100% pour les non gestations (tableau 10) [59].
A la différence des analyses de laboratoire citées précédemment, le résultat est immédiat et fiable. Par ailleurs, le praticien est en mesure de montrer directement à l'éleveur le résultat des diagnostics de gestation.
L'un des principaux avantages de cette technique réside dans la détection des pseudogestations, à partir de 40 jours de gravidité présumée, le diagnostic différentiel avec la gestation n'étant pas possible plus tôt [59]. De plus, c'est le seul procédé permettant un diagnostic direct de cette affection.

Le dénombrement est fiable à partir de 45 jours de gestation.

Dans cette espèce, comme chez la brebis, la contention est primordiale pour examiner un nombre important d'animaux en un temps raisonnable : une bonne moyenne, réalisable lorsque les conditions de contention, le personnel et le chantier sont mis en place, serait de 60 à 80 animaux par heure [59].

Tableau 10 : Comparaison des principales méthodes utilisables pour le diagnostic de gestation chez la chèvre (d'après [59])

Méthode	Moment de la mise en œuvre (jours après saillie ou IA)	Dénombrement	Diagnostic de pseudogestation	Exactitude (pourcentage)
Dosage de PSPB (sang)	Après 26 j > 45 j après le vêlage	NON	OUI	si DG positif : > 80 si DG négatif : 100
Echographie transabdominale	Après 35 j	OUI Fiable entre 45 et 85 j	OUI	si DG positif : 90 à 95 si DG négatif : 100

2- Diagnostic de gestation par échographie

La voie transabdominale est la voie privilégiée pour le diagnostic de gestation chez les caprins. Pourtant, il est également possible d'utiliser la voie transrectale.

L'efficacité de l'échographie dépend de [8] :

- l'équipement,
- la sonde,
- la contention des animaux,
- la taille des animaux,
- le stade de gestation,
- l'expérience de l'opérateur.

a. Echographie transabdominale

Les caprins sont la plupart du temps échographiés debout (voir paragraphe I. B. 3. a.). On utilise classiquement des sondes de 3,5 ou 5 MHz (voir paragraphe I. A. 2. c.) [8].
Le diagnostic échographique de gestation par voie transabdominale donne de très bons résultats : la sensibilité est de 100% et la spécificité de 97% [35].

(1) Echographie à partir de 35 jours

Il faudra rechercher une zone anéchogène correspondant à la vésicule embryonnaire et au liquide allantoïdien (figure 37). Souvent, on observe plusieurs zones circulaires anéchogènes, comme chez la vache et la brebis [8]. Le contenu liquidien est anéchogène, homogène et la vésicule liquidienne est entourée de la paroi utérine épaisse.

L'embryon peut être mis en évidence et dans ce cas, on pourra alors visualiser un clignotement correspondant aux battements cardiaques. L'amnios entoure l'embryon à 1 ou 2 cm de distance comme une membrane fine, échogène et nette. Le fœtus et les membranes fœtales sont parfois visibles dès 25 jours de gestation, le plus souvent observés vers 30 jours et toujours discernables à 35 jours. A 30 jours, les battements cardiaques sont parfois visibles et le sont toujours à 35 jours [35].

Les placentomes apparaissent d'abord comme des petites élévations de la paroi utérine, quelques fois observées vers 25 jours de gestation [35]. Les placentomes sont toujours visibles à 40 jours de gestation [8, 16]. Ils prendront par la suite la forme de cupules vers 50 jours (tableau 11).

Cependant, même si une lumière utérine peut être mise en évidence précocement (dès le 22ème jour), le diagnostic de gestation chez les caprins ne pourra se faire que par la visualisation complémentaire de placentomes et/ou de morceaux de fœtus et/ou de membranes. Etant donné la fréquence des pseudogestations dans cette espèce, il est évident que la visualisation de zones anéchogènes n'est pas suffisante pour conclure (voir paragraphe II. B. 2. a.) [35].

Tableau 11 : Évolution de l'image lors de l'examen échographique chez la chèvre (d'après [59])

Critères	Stade de gestation (j)
Liquide allantoïdien ou amniotique (zones anéchogènes)	23 - 26
Fœtus (échogène, proche de la paroi)	30 - 35
Fœtus séparé de la paroi utérine, bourgeonnement des placentomes	35 - 40
Fœtus mesurant 40 mm de long	45
Placentomes en forme de cupule	50 - 55
Fœtus mesurant 100 mm de long	60
Fœtus mesurant 250 mm de long	90

(2) Echographie de 45 à 100 jours de gestation

Entre 50 et 100 jours de gestation, la sonde étant placée en avant de la mamelle (voir paragraphe I. B. 2. a. (3)), l'utérus gravide doit être immédiatement visible à l'écran : si ce n'est pas le cas, il faudra alors orienter la sonde en direction pelvienne et rechercher des signes de gestation précoce [35].

Les fœtus, échogènes, se distinguent bien : en effet, ils sont entourés des liquides fœtaux anéchogènes.
Avec l'avancée de la gestation, on distinguera les yeux, le cœur, l'estomac, les reins et le cordon ombilical ainsi que les os. Les mouvements du fœtus sont fréquents. À partir de 2,5 mois de gestation, on constate une prédominance échographique des placentomes et du fœtus. Ainsi, la mise en évidence de placentomes suffit à cette période pour établir le diagnostic de gestation [39].

Les placentomes prennent la forme d'une soucoupe, dont le centre anéchogène est plus large que chez les ovins et le contour hyperéchogène, plus fin (figure 38) [16].

Cette période est idéale pour le dénombrement des fœtus, bien que peu souvent demandé en élevage caprin.

Figure 37 : Gestation de 24 jours

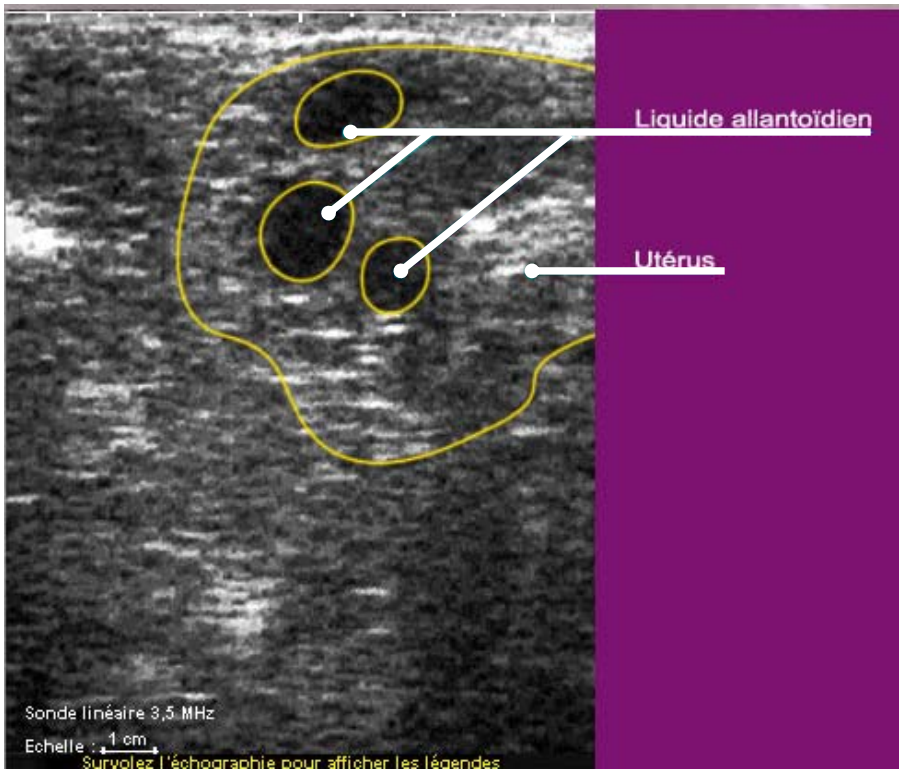

Figure 38 : Gestation de 2 mois

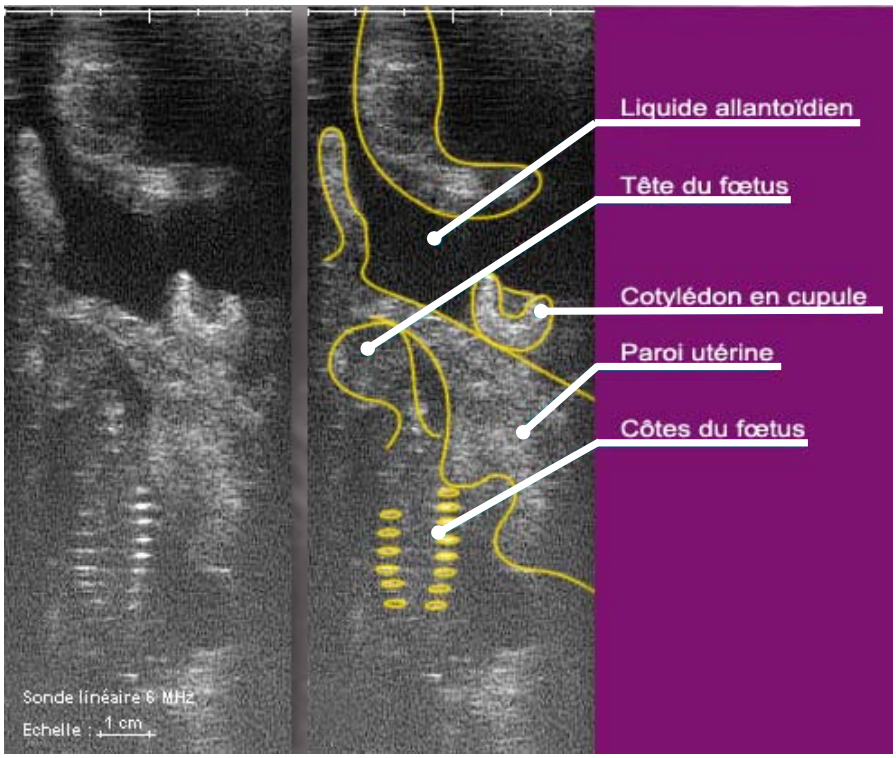

(3) Echographie après 100 jours de gestation

Les fœtus sont à présent trop grands pour être distingués et dénombrés [59]. On diagnostique souvent la gestation par simple visualisation des placentomes, très gros à ce stade [39].

b. Echographie transrectale

L'échographie transrectale est plus exacte que l'échographie transabdominale mais n'est pas exploitable lors de gestation avancée car le fœtus est trop crânial. De plus, elle nécessite une bonne contention de la chèvre pour éviter de léser le rectum [39].
La sonde (linéaire, 5 MHz) introduite dans le rectum est avancée à 15 cm et orientée de l'extérieur de l'animal : un tube de guidage sert à rigidifier le câble pour permettre cette manipulation. Il faut alors rechercher la vessie puis l'utérus de part et d'autre. L'échographie transrectale demande 1 à 2 minutes par animal selon l'expérience. Elle est intéressante pour un diagnostic de gestation précoce entre 20 et 40 jours après la saillie ou l'insémination. Cependant la fiabilité est abaissée par des mortalités embryonnaires encore possibles. Rappelons que pour l'examen des ovaires, possible en échographie transrectale, cela reste du domaine expérimental et que leur visualisation n'est pas permise à tous les stades du cycle [39].

Il est possible de mettre en évidence une gestation dès 18 jours, cependant il est alors conseillé de revoir l'animal à 40-45 jours [8].
Lors d'une étude, MARTINEZ *et al*. ont parfois mis en évidence l'embryon et les battements cardiaques dès 21 jours avec une sonde de 5 MHz et ont toujours visualisé au moins un conceptus par femelle gestante à partir de 23 jours.
Dans cette expérience, les battements cardiaques n'ont pas pu être relevés avec exactitude avant 21 jours de gestation étant donné la petite taille du cœur et la fréquence élevée de ses battements [52].
Les placentomes sont visibles à 30 jours par cette voie [16].

3- Examens complémentaires

a. Estimation de l'âge de l'embryon ou du fœtus

L'intérêt de cet examen complémentaire réside dans la formation de lots de chèvres pour mieux gérer la conduite du tarissement dans cette espèce [16].

Une détermination de la date de gestation est possible avec une précision à 10 jours près entre 30 et 100 jours de gestation [59].
Après 90-100 jours de gestation, l'estimation de l'âge devient difficile en raison [8, 35] :
- des difficultés rencontrées pour localiser le fœtus,
- des différences de taille qui se font désormais ressentir et sont fonction de la race, du nombre de chevreaux et de leur sexe.

Différents paramètres sont utilisables pour estimer l'âge de l'embryon ou du fœtus :

- Diamètre bipariétal

L'estimation de l'âge par ce diamètre dépend de la race des chèvres après 90 jours [8] :

$y = 1,78 (x + 14,6)$ pour les chèvres laitières
$y = 28,6 + 1,77 x$ pour les chèvres angora

Ce paramètre est le meilleur critère d'évaluation du stade de gestation de 40 à 90 jours [59].

- Longueur vertex-coccyx

Par échographie transrectale, entre 19 et 38 jours de gestation, la corrélation entre la longueur vertex-coccyx et l'âge de la gestation est donnée par l'équation [8, 52] :

$$y = - 2,23 + 0,13 x$$

- Taille des placentomes (évaluée par voie transrectale)

Elle permet de donner le stade de gestation dans 66% des cas à $\pm$ 7 jours et dans 96% des cas à $\pm$ 14 jours [16].
Cependant, la taille des placentomes au niveau de la bifurcation des cornes utérines chez la chèvre est plus uniforme que chez la brebis. Ainsi, la corrélation entre la taille des placentomes et l'âge du fœtus est meilleure chez les caprins.
La taille maximale des placentomes est atteinte vers 90 jours de gestation, c'est pourquoi la détermination de l'âge du fœtus par cette méthode ne sera alors plus possible [16].
Il est à noter qu'il est plus facile de prendre la mesure d'un placentome que celle du diamètre bipariétal. C'est pourquoi, malgré une faible corrélation, la taille des placentomes sera quand même utilisée pour déterminer l'âge du fœtus chez la chèvre [16].
Il n'y a pas de différence significative de taille des placentomes entre une gestation simple et une gestation gémellaire [16].

b. Détermination du nombre de fœtus

Elle se fait entre 45 et 70 jours de gestation avec une sonde de 3 à 3,5 MHz par voie transabdominale [8].
La différentiation gestation simple / double est plus aisée que la différenciation double / triple / quadruple. La période optimale d'examen s'étale entre 40 et 70 jours de gestation, le contenu de l'utérus étant encore visible entièrement [35].

La diète hydrique, préférable en cas de dénombrement chez les brebis, n'est pas demandée chez la chèvre puisqu'elle serait à l'origine d'une baisse de production laitière [59].

c. Sexage du fœtus

BRETZLAFF et ROMANO pensent que les résultats obtenus chez les ovins sont applicables aux caprins : ils obtiennent les mêmes efficacités dans cette espèce par échographie transrectale entre 60 et 69 jours de gestation en évaluant la position du tubercule génital. Cependant la position des animaux diffère entre les deux espèces puisque le sexage est réalisé sur des brebis en décubitus dorsal, ce qui n'est pas réalisable avec les chèvres qui doivent être examinées debout [8].

4- Diagnostic différentiel de la gestation

a. Diagnostic différentiel de la gestation précoce

Le diagnostic différentiel de la gestation doit être fait avec :

- les collections liquidiennes pathologiques : principalement l'hydromètre (voir paragraphe suivant) et, parfois le pyomètre et l'hydropisie des enveloppes fœtales [39],
- la vessie, remplie de liquide anéchogène mais dont le contour est lisse [27],
- les collections liquidiennes contenues dans l'abdomen ou l'intestin [39],
- le tissu adipeux échogène pouvant être confondu avec des structures fœtales [39].

b. Cas particulier du diagnostic différentiel entre la gestation et la pseudogestation

Afin de distinguer gestation et pseudogestation, il faut attendre le détachement de l'embryon par rapport à la paroi utérine et une bonne visualisation des placentomes (figures 39 et 40). L'examen échographique est donc pratiqué à partir de 40 jours après la date d'insémination artificielle ou de saillie, pour pouvoir le plus tôt possible, recycler puis remettre à la reproduction les chèvres vides [35, 59]. Plus tardivement l'échographie permettra de repérer les pseudogestations sans ambiguïté. Cela pourra aider à prévoir les réformes pour mieux gérer le renouvellement au sein du troupeau.

Figure 39 : Gestation de 60 jours

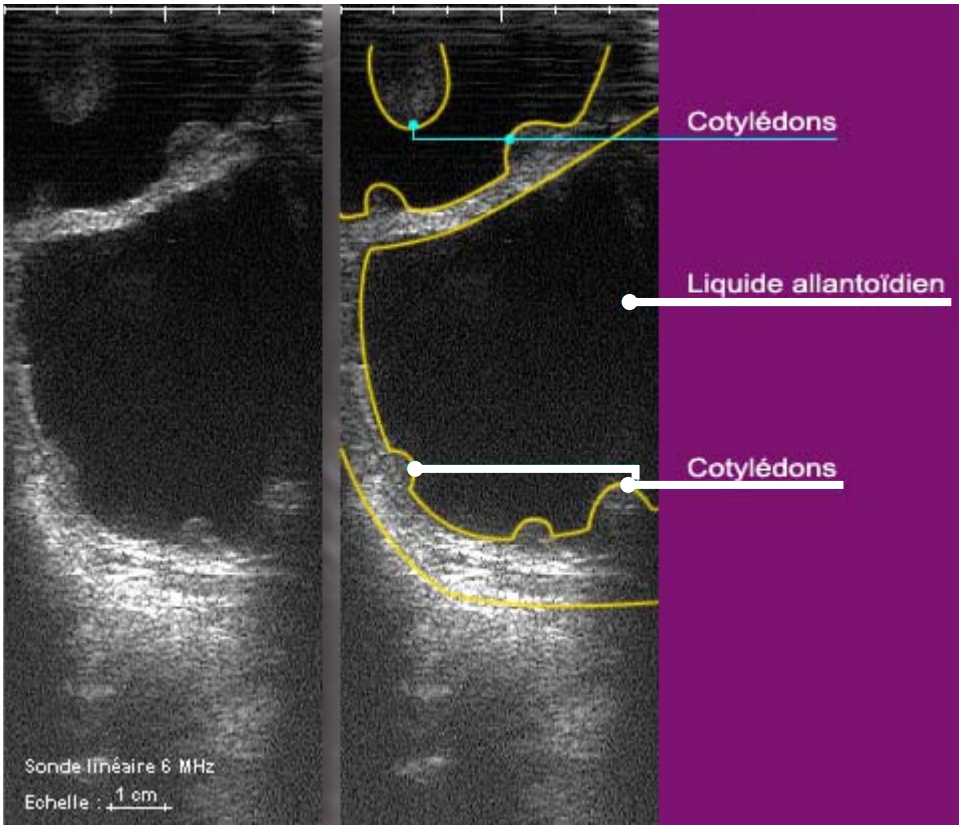

Figure 40 : Pseudogestation

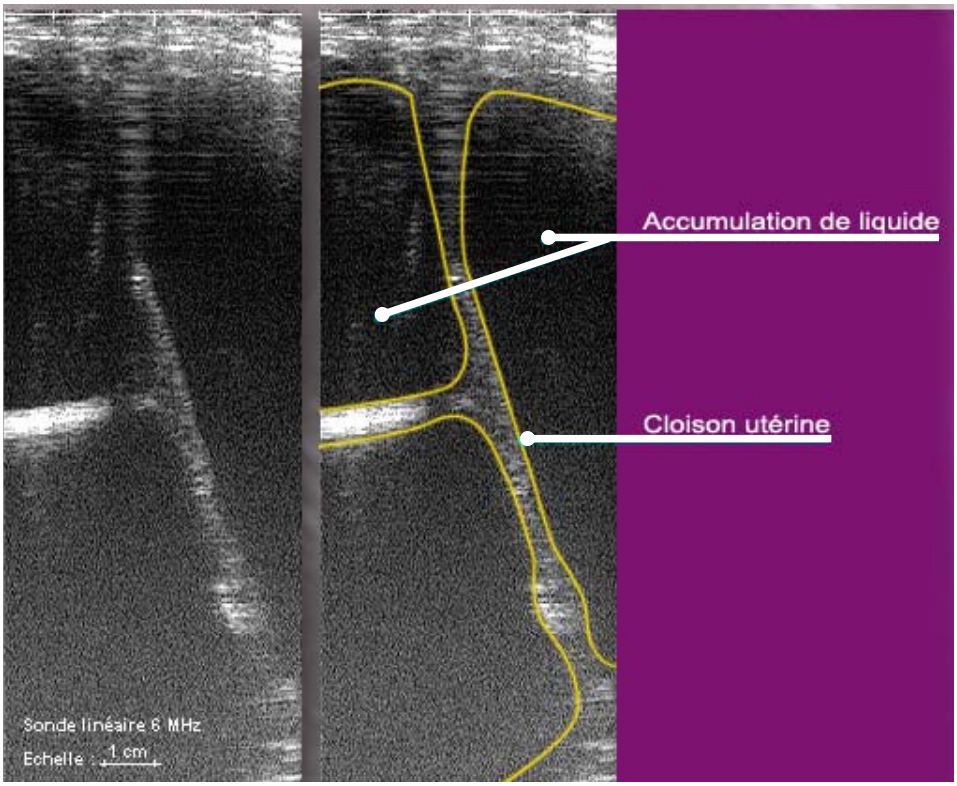

5- Anomalies

(1) Mortalité embryonnaire

L'absence de mouvements fœtaux et de battements cardiaques sont les premiers signes visibles d'une mortalité embryonnaire. Lorsqu'il y a dégénérescence du fœtus, on observe des structures d'échogénicité variable. Généralement, les membranes fœtales restent plus longtemps intactes que le fœtus lui-même [35].

(2) Momification

Bien que cette anomalie soit connue des praticiens, l'utilité de l'échographie dans la détection des momifications n'est pas documentée dans la littérature.

(3) Hydropisie des enveloppes fœtales

L'échographie révèle un utérus extrêmement distendu par un liquide peu échogène. On observe par ailleurs la présence du fœtus et de placentomes au milieu des enveloppes hydropisiques [39].

Ainsi, chez la chèvre, l'échographie transabdominale est la voie utilisée en pratique. En effet, elle offre le meilleur compromis, à partir de 40 jours de gestation, entre précocité, sûreté, rapidité et exactitude. Elle permet, outre le diagnostic de gestation, le dénombrement et le contrôle de la viabilité des fœtus mais surtout la détection des pseudogestations [26, 48].

IV. Prélèvements sous contrôle échographique

A. Ponction folliculaire

La ponction folliculaire échoguidée, ou ovum pick-up (OPU) est une technique de prélèvement des ovocytes par voie transvaginale en vue de réaliser la production d'embryons in vitro.

1- Matériel et méthodes

a. Matériel

(1) Animaux susceptibles d'être prélevés

La ponction folliculaire échoguidée peut être réalisée sur des femelles dans des situations physiologiques très variées :

- vaches ou génisses
- non gravides ou en début de gestation (1er trimestre car au-delà du 3ème mois, le poids du contenu utérin limite la manipulation des ovaires)
- fertiles ou infertiles (par insémination ou transfert embryonnaire)
- superovulées ou non.

(2) Matériel échographique

Il convient d'utiliser préférentiellement une sonde sectorielle. Néanmoins, une sonde linéaire peut être employée.
La fréquence optimale de la sonde pour la ponction de follicules est de 7,5 MHz [10]. L'utilisation d'une sonde de fréquence inférieure (entre 3,5 et 5 MHz) offre une moins bonne résolution et rend difficile la visualisation des petits follicules. Une sonde de 5 MHz ne permet pas la détection des follicules dont le diamètre est inférieur ou égal à 3 mm [40]. Or 92% de la population folliculaire à ponctionner se compose de follicules de 2 à 4 mm de diamètre [32]. Cependant, même en ayant recours à une sonde de 7,5 MHz, l'échographie ne détecte qu'environ 34% des follicules susceptibles d'être ponctionnés [32].
La sonde est placée dans un manchon spécifique de 60 cm de long environ et 45 mm de diamètre. Ce manchon permet la manipulation de la sonde échographique placée dans le fornix dorsal du vagin, à distance (à l'extérieur de la vulve). Il contient également un canal pour le transit de l'aiguille de ponction (figure 41).

Figure 41 : Dispositif intravaginal utilisé pour réaliser une ponction folliculaire

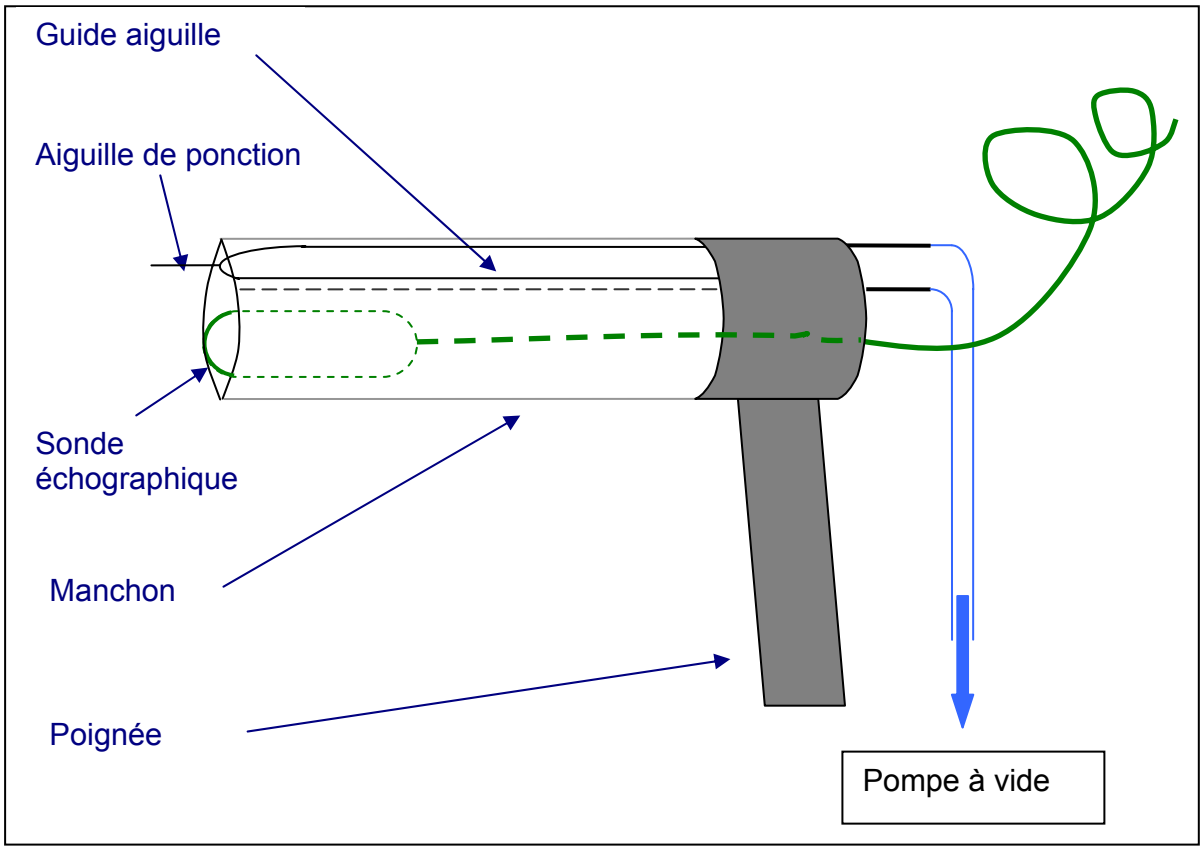

(3) Aiguilles de ponction

L'aiguille de ponction choisie doit être tranchante et échogène. Il existe différents types d'aiguilles de ponction.
Les aiguilles d'une seule pièce, de 50 à 60 cm de long, biseautées à leur extrémité, sont assez chères. Elles s'émoussent lors d'utilisations répétées et, par ailleurs, l'important espace mort qu'elles présentent semble gêner l'aspiration du liquide folliculaire [6].
Il existe également des aiguilles courtes, jetables, fixées à un support métallique au bout du guide de ponction : elles sont plus pratiques et économiques [5]. L'aiguille jetable est raccordée à une tubulure en silicone passant au travers du guide métallique.
Les aiguilles à double conduit permettent de collecter le liquide folliculaire par une voie puis d'injecter du liquide de rinçage dans la cavité folliculaire. Le rinçage de la cavité folliculaire très utilisé chez la jument, n'est cependant pas recommandé chez la vache : il augmente la durée de la ponction, son efficacité sur le taux de collecte ovocytaire est discutée et il comporte des risques de perte d'ovocytes [32].

Ainsi, le matériel utilisé est en acier inoxydable, le biseau de l'aiguille mesure de 25° à 45° et la longueur totale de l'aiguille 7 à 60 cm [32, 67]. La réduction du diamètre interne permet la ponction des petits follicules de 2 mm de diamètre, elle diminue le

risque de contamination sanguine mais augmente le risque de lésion du cumulus de l'ovocyte. L'augmentation du diamètre externe augmente le pourcentage de récupération des ovocytes mais accroît les lésions vaginales, ovariennes et folliculaires [32]. Selon les équipes, le diamètre de l'aiguille varie de 17 à 19 gauges avec une majorité de 18 gauges utilisées (0,9 mm de diamètre interne) [67].

(4) Tubulures de connexion

La conception des tubulures de connexion doit leur permettre de réduire autant que possible les turbulences. Ces turbulences peuvent être à l'origine de lésions des complexes cumulo-ovocytaires et d'une diminution du taux de récupération des ovocytes. Le diamètre des tubulures est en général supérieur au diamètre interne de l'aiguille de ponction. Avant la manipulation, les tubulures de connexion seront rincées par du liquide de récolte contenant des protéines et de l'héparine [32].

(5) Pompe aspirante

Le taux de récupération d'ovocytes dépend de la pression d'aspiration. Elle est comprise entre 40 et 150 mm Hg. La pression d'aspiration est parfois exprimée en mL d'eau aspirée par minute (entre 4 et 60). Le réglage de cette pression dépend du diamètre de l'aiguille, de sa longueur et du système de ponction utilisé. La pression d'aspiration doit être constante pour limiter les turbulences dans l'aiguille et le système tubulaire.
L'utilisation d'une pression d'aspiration importante (100 mm Hg) contribue à accroître le taux d'ovocytes récupérés mais augmente les risques de dénudation ovocytaire. A l'inverse, l'emploi d'une pression trop faible réduit la quantité d'ovocytes récupérés. Ainsi, le taux optimal de récupération d'ovocytes utilisables est obtenu avec des pressions comprises entre 25 et 50 mm Hg [32]. On retiendra par exemple, lors d'emploi d'aiguilles de 18 G, l'application possible d'une dépression de 50 mm Hg [10].

(6) Milieu de récolte

Il s'agit d'un milieu tamponné au phosphate : PBS (Phosphate Buffered Saline). Il peut contenir des antibiotiques ou du sérum fœtal. L'ajout d'héparine (2 à 5 UI/mL) permet de diminuer la coagulation dans les tubulures et le tube de récolte. Dans ce cas, les ovocytes ne doivent pas rester plus de 60 minutes dans ce milieu car il réduirait alors leur potentiel de développement [32].

b. Méthode

La vache est placée dans une cage de contention. Le rectum est vidé de ses excréments. L'animal peut éventuellement être tranquillisé par injection de xylazine [32]. Une injection par voie épidurale caudale d'anesthésique local (lidocaïne 2%) permet de réduire les efforts expulsifs de l'animal, d'inhiber la douleur lors de la ponction et de rendre la manipulation des ovaires plus facile [6].
La région vulvaire est lavée et désinfectée.

L'opérateur saisit un ovaire par voie transrectale et le place au creux de sa paume de main tout en tenant le pédicule ovarien entre l'index et le majeur. Le manchon contenant la sonde est introduit dans le fornix dorsal du vagin. Le praticien ramène alors l'ovaire dans le champ échographique de la sonde. La sonde et l'ovaire sont donc séparés par la paroi vaginale et le péritoine (figure 42). L'ovaire sera examiné dans son intégralité par rotation de la main du manipulateur [10].

Au moyen d'un logiciel, 2 lignes de biopsie apparaissent à l'écran de l'échographe et correspondent au trajet virtuel de l'aiguille de ponction (figure 43). L'opérateur déplace l'ovaire de façon à amener un follicule ovarien sur ce tracé ; un aide peut alors avancer l'aiguille de ponction de manière à en faire pénétrer l'extrémité dans la cavité folliculaire. Le contenu folliculaire est ainsi aspiré : la disparition progressive de la cavité anéchogène peut être suivie à l'écran. La totalité des follicules visibles (de diamètre supérieur à 2 mm) sur les 2 ovaires, est ainsi ponctionnée [5, 10]. Des mouvements de rotation de l'aiguille de ponction pendant la phase d'aspiration permettraient un curetage de la cavité folliculaire et sont recommandés par certains auteurs pour augmenter le taux de récupération des complexes cumulo-ovocytaires [32].

En cours de manipulation, l'aiguille et les tubulures sont rincées avec du milieu PBS auquel on rajoute 1% de sérum de veau fœtal et 10 UI/mL d'héparine sodique [5]. Le rinçage de l'aiguille d'aspiration évite l'obturation de celle-ci par des caillots sanguins. Certains systèmes proposent une tubulure de rinçage permanent de l'aiguille [32].
Après la manipulation, il convient de procéder au démontage, au rinçage et au nettoyage du matériel avant d'effectuer une nouvelle collecte d'ovocytes [5]. L'aiguille de ponction et la tubulure de collecte doivent être jetées pour des raisons sanitaires et pour des raisons génétiques (pour éviter l'attribution de l'ovocyte d'une femelle à une autre).

Le contenu des tubes de récoltes est maintenu à une température comprise entre 35 et 38°C, puis il est filtré. Les ovocytes récupérés sont sélectionnés selon des critères morphologiques puis mis en maturation et utilisés pour la fécondation in vitro (FIV) [32]. Les embryons obtenus sont cultivés pendant 8 jours puis les blastocystes obtenus à ce stade seront transférés chez des femelles receveuses synchronisées.

Figure 42 : Principe de la ponction folliculaire échoguidée chez la vache

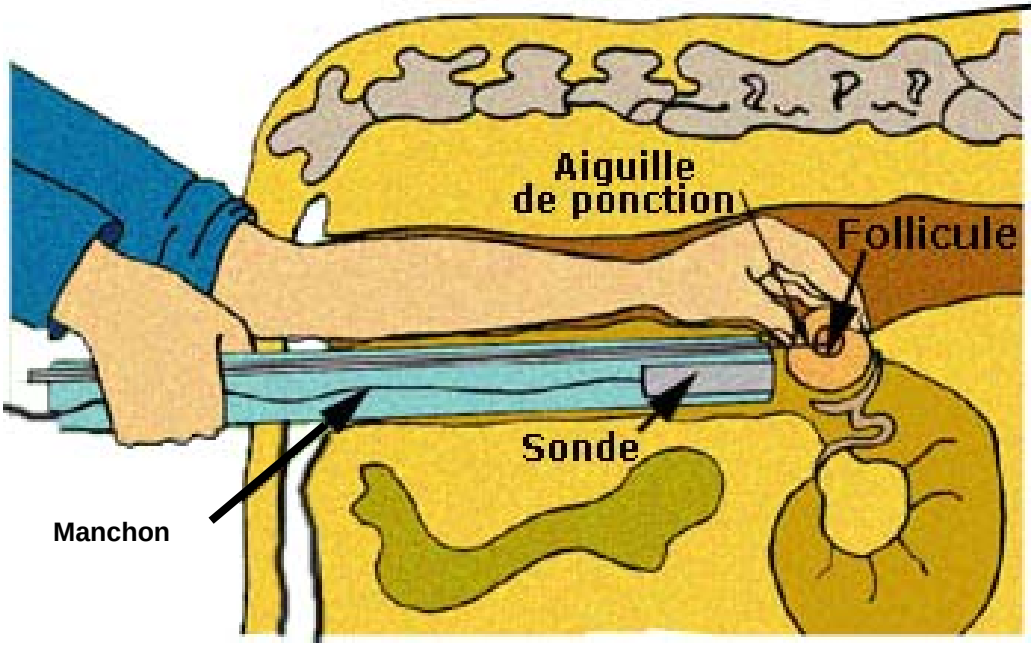

Figure 43 : Image échographique lors de ponction folliculaire échoguidée chez la vache

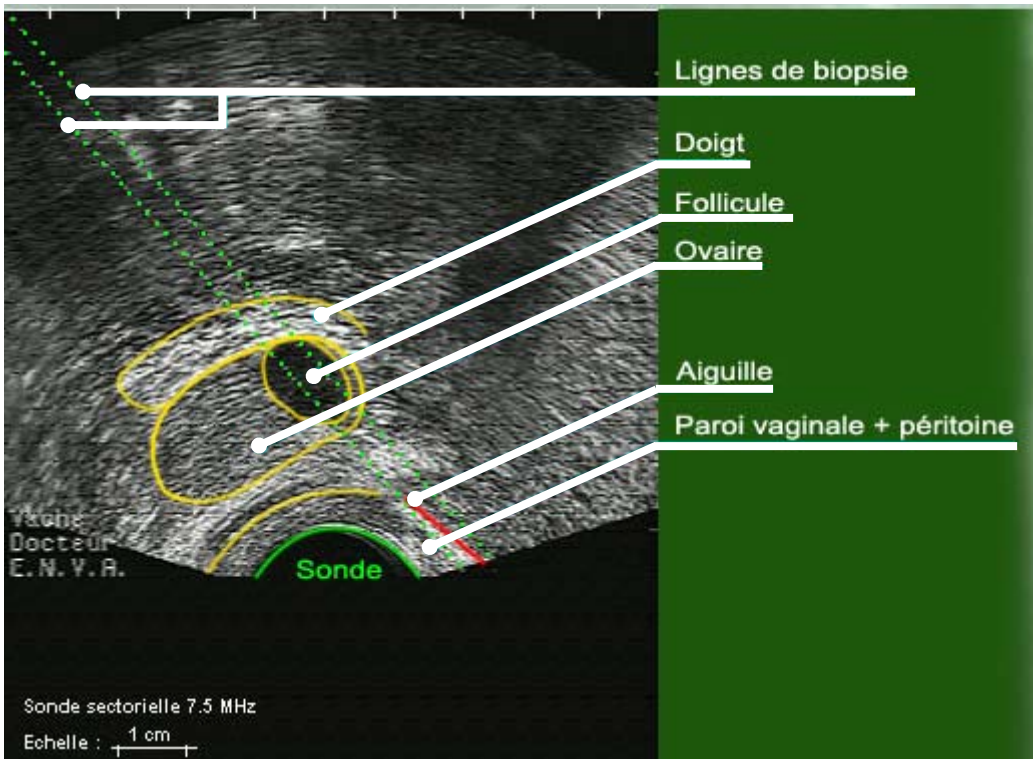

2- Résultats

a. Evaluation

Le taux de récolte des ovocytes par rapport au nombre de follicules ponctionnés est de 55 à 60% en moyenne [23]. Environ 82% (41 à 100% selon les auteurs) des ovocytes récoltés sont mis en maturation et 15% (3 à 41% selon les auteurs et les reproducteurs utilisés) de ces ovocytes en maturation atteignent le stade de blastocystes [32].

Ainsi, il est possible d'obtenir environ un embryon par vache et par séance d'OPU. Sur 3 mois, le nombre de gestations obtenues sera presque 2,5 fois plus élevé qu'en pratiquant des transferts embryonnaires (tableau 12) [67].

Tableau 12 : Comparaison de la production d'embryons bovins par OPU-FIV et par transfert embryonnaire (TE), (d'après [67])

	Nombre d'ovocytes / séance d'OPU	Nombre de blastocystes / séance d'OPU ou TE	Nombre de blastocystes / 3 mois	Nombre de gestations / 3 mois *
OPU (vaches et génisses) **1 fois /sem** après traitement de superovulation	6,2	1,86	22,3	11,2
OPU (vaches et génisses) **2 fois /sem** sans traitement de superovulation	3,4	1,02	24,5	12,3
TE (vaches) **1 fois / 6 sem**		5	10	5

* On évalue le taux de gestation après transfert embryonnaire à environ 50%

b. Facteurs susceptibles d'influencer les résultats

Divers facteurs influencent les résultats : l'expérience des opérateurs, le matériel utilisé, le rythme de prélèvements, les éventuels traitements hormonaux et le statut de l'animal.

(1) Fréquence des ponctions

La fréquence optimale semble être de 2 séances d'OPU par semaine. Ainsi, à l'opposé des séances hebdomadaires, la cyclicité de la donneuse est arrêtée, il n'y a donc pas constitution de corps jaune et la collecte est alors facilitée. Le nombre d'ovocytes récoltés est doublé et la population folliculaire semble plus homogène. Cependant, si on augmente le rythme de ponction, en pratiquant une séance toutes les 48 heures, le nombre d'ovocytes récoltés sera plus important mais leur qualité diminuera au cours des 2 mois de ponction [5, 32].
C'est pourquoi nous retiendrons comme fréquence, la pratique de ponctions bihebdomadaires, qui n'entraîne pas d'effets néfastes sur la cyclicité et la fertilité ultérieure de l'animal [5,32].

(2) Traitements hormonaux

L'utilisation d'eCG (PMSG) ou de FSH pour stimuler la croissance folliculaire augmente le nombre de follicules susceptibles d'être ponctionnés mais n'accroît pas la quantité d'ovocytes récoltés. Cela pourrait s'expliquer par l'augmentation du diamètre des follicules qui abaisserait le taux de récupération des ovocytes [32].

(3) Stade du cycle

Il ne semble interférer ni sur le nombre d'ovocytes récupérés, ni sur le pourcentage d'embryons obtenus [32].

3- Conséquences de la ponction sur la donneuse

a. Cyclicité

Les séances bihebdomadaires stoppent la cyclicité de la donneuse, pendant la période de ponction, en empêchant tout follicule d'atteindre le stade préovulatoire. Cependant, elles sont sans conséquence sur la cyclicité ultérieure de la vache et sur l'avenir de reproductrices des génisses prépubères soumises à l'OPU. Aucun épuisement de la population folliculaire n'est observé [32].

b. Ovaire

L'ovaire ne subit pas de modifications majeures. Certains auteurs ont constaté toutefois un épaississement de sa séreuse et, à la suite de ponction de gros follicules (supérieurs à 11 mm de diamètre), il est possible d'induire des hématomes dans la cavité [32]. Cependant, aucune lésion à long terme n'est observée ; en particulier,

aucune fibrose de l'organe ne se développe, même après un nombre élevé de séances de ponction [11].

c. Bien-être animal

La ponction folliculaire n'est responsable en tant que telle ni de stress aigu, ni de stress chronique [11, 45]. L'OPU ne constitue donc pas une atteinte au bien-être animal.

4- Limites

La ponction folliculaire échoguidée demande des investissements lourds, une haute technicité et une logistique importante. En plus de l'échographe et du système d'OPU, il faut prévoir le laboratoire de FIV ou l'envoi d'ovocytes en caisse thermostatée si le laboratoire n'est pas à proximité (train, avion).
Par ailleurs, le temps de ponction folliculaire est d'environ 15 minutes par vache pour la ponction en elle-même, 30 minutes avec la préparation. Ce n'est donc pas plus long qu'une collecte d'embryons. Cependant, le tri des ovocytes, la maturation et la fécondation in vitro sont des étapes qui prendront beaucoup de temps (8 à 9 jours au total).
Le diamètre vaginal de la jeune génisse est un facteur limitant pour certains matériels
De plus, dans certains cas, la FIV est associée au syndrome des gros veaux (« Large Offspring Syndrome »). Cette affection se caractérise par l'augmentation du poids des veaux à la naissance, de la durée de gestation, de la fréquence des avortements et des hydrallantoïdes, du nombre de malformations congénitales et enfin, de la mortalité périnatale [23, 78]. Ce syndrome serait dû à la présence de sérum de veau fœtal dans les milieux de culture. VAN WAGTENDONK *et al*. ont montré que l'utilisation de milieux semi-définis comme le liquide synthétique d'oviducte diminue le taux d'apparition du syndrome. Ce sérum est maintenant souvent exclu des milieux pour des raisons sanitaires (ESB) et pour éviter le syndrome du gros veau [78].
Un des facteurs limitants majeurs de l'utilisation de l'OPU-FIV chez la vache reste le taux de gestation reste médiocre après congélation des embryons et l'impossibilité de congeler les ovocytes collectés.

5- Intérêts de l'Ovum Pick Up

La ponction folliculaire échoguidée donne de meilleurs résultats, en nombre de gestations obtenues par unité de temps, que le transfert embryonnaire. Ainsi, cette augmentation du nombre de descendants par femelle peut être un moyen d'accélération du progrès génétique par la voie femelle. L'OPU est donc une technique principalement destinée aux femelles d'élite, en particulier celles appartenant aux noyaux de sélection des différentes races.

De plus, chaque ovocyte est fécondable par un géniteur différent : l'efficacité de la sélection génétique sera alors accrue puisqu'il sera possible d'utiliser un nombre plus important de reproducteurs mâles que lors du transfert embryonnaire.
Par ailleurs, cette technique rend possible la reproduction de certaines femelles infertiles, notamment les vaches ne répondant pas à la superovulation [30].
La ponction échoguidée transvaginale peut également servir pour ponctionner des kystes folliculaires qui ne se sont pas lutéinisés après traitement médical.
Enfin, l'OPU permettrait d'améliorer les résultats de superovulation, lors de transfert embryonnaire, par la ponction du follicule dominant 48 heures avant le début de traitement de superovulation. Le nombre de follicules recrutés serait ainsi augmenté. Cependant l'efficacité de ce procédé est controversée [10].

B. Biopsie de corps jaune

La biopsie de corps jaune est un procédé qui peut être utilisé à des fins expérimentales (études sur le tissu lutéal).

Le matériel employé ressemble à celui de la ponction folliculaire échoguidée, mais nécessitera toutefois une aiguille adaptée pour la biopsie. L'aiguille mesure environ 48 cm de long et possède à son extrémité une encoche (20 x 1 x 0,5 mm). Ce segment est recouvert par une canule amovible. Par ailleurs, l'emploi d'une sonde échographique de 5 MHz est suffisant.
La préparation de l'animal est la même que lors d'OPU.

L'opérateur commence par saisir l'ovaire portant le corps jaune par voie transrectale. Le manchon contenant la sonde est introduit dans le fornix dorsal du vagin. Le manipulateur applique alors l'ovaire contre la sonde, à travers la paroi vaginale et le péritoine.
Lorsque le corps jaune est visible à l'écran et placé sur le tracé des lignes de biopsie, l'aide avance l'aiguille de biopsie, qui pénètre alors le tissu lutéal. L'aiguille n'étant pas recouverte par la canule à cet instant, l'encoche, dans laquelle sera située le prélèvement est en contact avec le tissu lutéal. Le manipulateur vérifie alors la position de l'aiguille sur l'image échographique : elle apparaît comme une ligne hyperéchogène. Il peut désormais actionner la canule qui coulisse instantanément vers l'avant et recouvre l'aiguille, coupant ainsi la portion qui se trouvait dans l'encoche. L'ensemble du matériel est retiré hors de la vache, afin de récupérer le prélèvement de tissu lutéal.
Le matériel est nettoyé et désinfecté après chaque utilisation.

L'effet de la biopsie sur la fonction lutéale a été évalué durant les jours qui ont suivi la biopsie, en échographiant quotidiennement la zone lutéale, en réalisant des dosages sanguins de progestérone et en observant la durée de l'intervalle biopsie – ovulation. Aucune différence n'a été observée par rapport aux animaux témoins [43].

C. Amniocentèse

L'amniocentèse consiste en un prélèvement de liquide amniotique.
Cette technique n'est utilisée qu'expérimentalement chez la vache. Elle permet l'étude des hormones des liquides fœtaux, le sexage précoce des fœtus par PCR, l'identification précoce des fœtus transgéniques par analyse des cellules en suspension dans le liquide amniotique.
Par ailleurs, le liquide amniotique peut être conservé et employé dans des programmes de transfert d'embryon ou de FIV.

1- Matériel

GARCIA et SALAHEDDINE [25] proposent une technique efficace d'amniocentèse par ponction échoguidée transvaginale pendant la 12ème semaine de gestation. Le procédé employé limite les risques d'avortement.
Ces auteurs utilisent une sonde sectorielle de 5 MHz placée dans un manchon comprenant un guide aiguille, identique à celui utilisé pour l'OPU. L'aiguille de ponction employée est fine (22 G), pourvue d'un mandrin et est également reliée à un système d'aspiration. Un robinet à 3 voies avec 2 seringues est préparé pour être attaché à l'extrémité de l'aiguille, lorsque celle-ci sera dans le compartiment fœtal [25].
Pour cette expérience, l'amniocentèse a été exécutée sur des génisses entre 79 et 90 jours de gestation. La même manipulation sur des vaches multipares doit se faire plus précocement, l'utérus devant être encore applicable contre la sonde [25].

2- Méthode

a. Préparation

Comme pour la ponction folliculaire, le rectum est vidé, l'administration de sédatif est conseillée ainsi que la réalisation d'une anesthésie épidurale caudale.
La vulve et la région périnéale sont nettoyées et désinfectées. Le vagin est rincé avec une solution diluée (10%) de povidone iodée, la vulve et la région périnéale sont aspergées de povidone iodée non diluée [25].
Le matériel est désinfecté avant toute utilisation en prenant le même type de solution [25].

b. Technique de prélèvement et précautions à prendre

Le manchon contenant la sonde échographique est introduit dans le fornix dorsal du vagin ; l'opérateur, par voie transrectale, applique alors doucement l'utérus contre la sonde à travers la paroi vaginale et le péritoine. Les enveloppes fœtales sont repérées et identifiées sur l'image échographique. L'aiguille est avancée et dès son

apparition à l'écran, il faut retirer le mandrin et mettre en place le système de robinet à 3 voies et les 2 seringues. 2 à 5 mL de liquide fœtal sont aspirés dans la 1ère seringue, puis les 8 à 10 mL suivants sont dirigés vers la 2ème seringue. Avant de retirer l'aiguille, il convient de verrouiller le robinet à 3 voies afin d'éviter des fuites vers la cavité abdominale. L'utilisation de 2 seringues permet d'éviter la contamination du 2ème échantillon par les cellules maternelles [25].
A la suite de cette manipulation les animaux reçoivent une antibiothérapie préventive à base de benzylpénicilline et de dihydrostreptomycine [25].

3- Résultats, discussion

Aucun avortement n'a été observé sur les 93 génisses manipulées [25].
D'après GARCIA et SALAHEDDINE [25], l'absence de complications et notamment d'avortements, contrairement à d'autres résultats (BELOW *et al* ou de LEIBO et RALL cités par GARCIA et SALAHEDDINE [25]], semble être due : d'une part à l'utilisation d'une aiguille beaucoup plus fine, et d'autre part à la visualisation échographique de l'entrée de l'aiguille dans le sac amniotique. Le prélèvement de 15 à 20 mL de liquide amniotique ne pose pas de problème pour la survie du fœtus, puisque cela correspond à 3 à 4% du volume total de liquide présent [25].

V. Conception et réalisation du CD-Rom

La conception du CD-Rom qui est l'objectif de cette thèse résulte de notre collaboration avec l'Unité Pédagogique de Reproduction de l'Ecole Nationale Vétérinaire d'Alfort et le laboratoire vétérinaire CEVA Santé Animale. Sa réalisation, quant à elle, a été confiée à l'agence multimédia Impec Toonga (Cenon).

A. L'élaboration du projet

1- Pourquoi un CD-Rom ?

Le laboratoire CEVA Santé Animale avait déjà travaillé sur des projets didactiques du même type que ce CD-Rom d'échographie en gynécologie des ruminants : en effet, il avait supervisé la parution, en 1997, du livre PRID [64], rappelant les bases de la physiologie du cycle de la vache ainsi que la conception du CD-Rom Reprology [65] sur des cas cliniques de reproduction. C'est pourquoi, il désirait trouver un sujet susceptible d'aboutir à la réalisation d'un outil audiovisuel, qui permettrait par la suite d'organiser des réunions autour de la reproduction avec les praticiens et les techniciens.
Avec l'explosion des nouvelles technologies et du multimédia ces dernières années, la création d'un instrument sophistiqué, dynamique et interactif est apparue comme une évidence. En effet, le CD-Rom est un moyen d'apprentissage facile et moderne, qui de par sa présentation même, évite la tournure magistrale de certains livres. La configuration du CD-Rom offre de nombreuses possibilités en particulier la visualisation d'images ou de films. Ces fonctions seront très appréciables pour l'animation des réunions à venir.

2- Le choix du sujet

L'échographie est désormais utilisée de façon courante chez les ruminants dans les cabinets vétérinaires en clientèle mixte. Or, ce thème étant déjà d'actualité au sein du laboratoire, il a été choisi comme sujet du prochain CD-Rom, dont le titre sera : « la mise en œuvre de l'échographie en gynécologie de la vache, la brebis et la chèvre ».

Ainsi, au printemps 2003, M. Hivorel a été chargé par CEVA de monter le projet. Il a donc, avec l'aide de l'Unité Pédagogique de Reproduction, élaboré la trame de ce CD-Rom.
La date prévisionnelle de septembre 2004 a été retenue pour la diffusion du CD-Rom.

3- Plan

Un plan a été proposé par l'Unité Pédagogique de Reproduction et discuté avec M.Hivorel et M. Delétang du laboratoire CEVA S.A. Le plan d'origine était donc :

Bovins / Ovins / Caprins

Organisation d'un chantier

Système de contention
Circuits des animaux
Précautions à prendre

Démarche

Examen non gestant
Diagnostic de gestation

Images

Appareil génital non gestant normal
Appareil génital non gestant anormal
Gestation normale
Gestation anormale

Autres applications

Cette trame a été remaniée à de nombreuses reprises : en effet, divers problèmes sont survenus au cours de l'élaboration du « story board », celui-ci correspondant à l'armature du CD-Rom, c'est-à-dire à l'articulation de toutes les images et de tous les textes. C'est pourquoi le plan définitif n'a été établi que tardivement. Celui-ci est présenté figure 44.

Une partie sur le porc était prévue à l'origine, mais il a été finalement décidé de séparer les espèces : d'une part, les ruminants et d'autre part les porcins, qui seront traités dans un autre CD-Rom.

Figure 44 : Plan définitif du CD-Rom

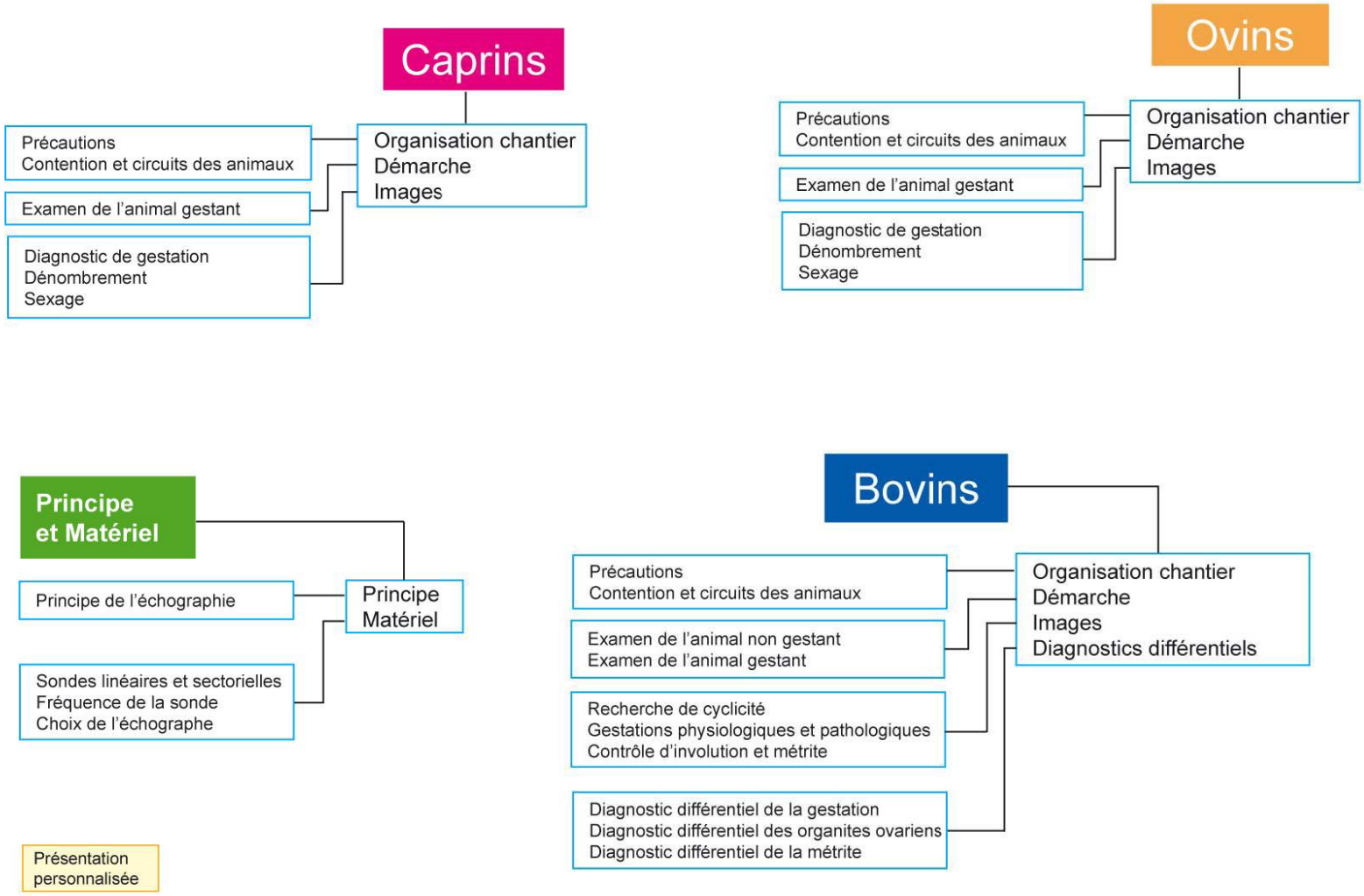

B. Les acteurs de la conception du CD-Rom

1- L'agence multimédia Impec Toonga

M. CAFFIER, graphiste libéral, a été à l'origine de la charte graphique de la gamme « Reproduction » de CEVA Santé Animale. C'est lui qui a recommandé Impec Toonga pour des questions de situation géographique et de coût.
Le projet a donc été soumis à cette agence qui peut répondre à l'ensemble des besoins et attentes en terme de communication et d'affaires électroniques :

- projet online, comme la définition et la mise en place de solutions web, Intranet, Extranet, commerce électronique, études marketing et création-gestion d'un site internet,
- projet offline, comme la conception et la réalisation de CD-Rom, DVD, applications disque dur,
- design et infographie 3D, avec une expertise en design (animations flash, visites virtuelles, 3D, images de synthèse, illustrations…).

2- L'équipe chargée de la réalisation du CD-Rom

L'équipe se compose de :

- Didier FAVRE-BERTIN, le graphiste. Il est chef de projet et met en place les objectifs fonctionnels tout en garantissant une lisibilité maximale pour les futurs utilisateurs. Il est plus particulièrement spécialisé dans le graphisme internet, le traitement des images, les illustrations et la programmation des applications de CD-Rom.
- Jérôme TARDIEU, le consultant Internet. Il apporte des propositions concernant les éléments fonctionnels et graphiques en collaboration directe avec l'équipe d'infographistes. Son intervention porte sur la construction des rubriques.
- Robin SILLON, l'infographiste 3D. Il travaille en collaboration directe avec le chef de projet sur la conception et la réalisation des applications 3D. Il est plus particulièrement spécialisé dans l'illustration, l'architecture et le design, les animations, les panoramas, les vidéos et plus particulièrement dans la programmation des applications de CD-Rom.
- Philippe CAFFIER, le directeur artistique. Il ne fait pas partie de la société Impec Toonga. Cependant, il travaille en collaboration directe avec Didier FAVRE-BERTIN sur les étapes de la création du projet. Il est, comme nous l'avons vu, à l'origine de la création de la charte graphique du CD-Rom.

C. Les images et les films

1- Récupération des images échographiques et constitution d'un « stock »

L'échographe utilisé pour la ponction échoguidée (Pie medical 200, Vet Scan 3, Hospimedi, Pouilly, France) était équipé d'une sonde sectorielle de 7,5 MHz. Celui utilisé pour les images par voie transrectale et transabdominale (Aquila, ESAOTE Pie Medical, Hospimedi) était équipé d'une sonde de 6 MHz. Ce dernier est pourvu d'une carte mémoire de 32 MB, qui permet d'enregistrer jusqu'à 160 échographies. Le système d'enregistrement est simple, facile d'emploi et met entre 3 et 4 secondes pour enregistrer une image. Ceci permet donc d'en stocker un grand nombre sans perdre de temps durant les visites d'élevage.
A partir de l'été 2003, nous avons enregistré des images échographiques durant les suivis d'élevage organisés par l'Unité Pédagogique de Reproduction de l'Ecole Vétérinaire d'Alfort. Nous avons mis l'accent sur les cas typiques susceptibles d'illustrer les différentes situations couramment rencontrées chez les bovins. Des visites dans des élevages ovins et caprins ont été organisées afin de récupérer les images échographiques concernant ces espèces.
Par ailleurs, nous avons suivi une vache, présente sur l'Ecole d'Alfort durant un cycle complet.

Les images enregistrées sur la carte mémoire de l'échographe, ont été transférées sur ordinateur, par un relais USB. Un premier tri était effectué, les plus mauvaises images et les floues étant directement supprimées. Les autres images étaient renommées et classées en :
- utérus, métrite, gestation, anomalies de la gestation, sexage, OPU, corps jaunes, follicules, kystes folliculaires, kystes lutéaux pour les bovins,
- pseudogestation, gestation simple ou double pour les chèvres,
- et, enfin, gestation simple ou double pour les brebis.

Ainsi, nous avons récupéré approximativement 750 images échographiques toutes espèces confondues après le premier tri. Parmi celles-ci, ont été retenues pour le CD-Rom : une centaine d'images pour les bovins, une vingtaine pour les caprins et une quinzaine pour les ovins.

2- Les formats informatiques des images

Les formats informatiques d'images tiennent compte de différents espaces colorimétriques.
Il existe 3 espaces colorimétriques : le premier correspond à l'ensemble des couleurs et contient le second système nommé « RVB » (Rouge Vert Bleu), qui comprend à son tour le système « CMJN » (Cyan Magenta Jaune Noir) (figure 45).
Le système « RVB » n'est pas imprimable, à l'inverse du système « CMJN ». Toutefois, les imprimantes actuelles permettent malgré tout d'imprimer des formats « RVB » en les convertissant automatiquement en « CMJN ».

Le système de couleur le plus adapté à des images consultées sur un CD-Rom était le système « RVB ». Le format des images choisi devait donc prendre en charge cet espace colorimétrique.
Ainsi, le format BMP (Bitmap) est le format de fichier Windows standard utilisé sur les ordinateurs compatibles avec les systèmes d'exploitation Windows et DOS. C'est aussi le format des images enregistrées sur la carte mémoire de l'échographe et, il prend en charge les modes de couleurs « RVB ».

Cependant, ces images sous format BMP, récupérées sur la carte mémoire de l'échographe occupent chacune entre 150 et 200 Ko.
Or, un CD-Rom ayant une capacité limitée à 700 Mo, il était nécessaire de choisir un format d'images compressé de façon à pouvoir respecter notre plan en arborescence et à insérer un grand nombre d'images échographiques ainsi que plusieurs films.
Les formats JPEG (Joint Photographic Experts Group) et GIF (Graphics Interchange Format) sont des fichiers comprimés. Par exemple, nos images n'occupent chacune en format JPEG qu'entre 40 et 60 Ko, soit 2 à 3 fois moins de place qu'en format initial BMP. Cependant, un fichier JPEG est une compression de données, alors qu'un fichier GIF comprime les couleurs. Une image JPEG est automatiquement décompressée lorsqu'elle est ouverte : un haut niveau de compression génère une image de qualité réduite, et un bas niveau de compression génère une image de meilleure qualité. Dans la plupart des cas, l'option de qualité « Maximale » génère un résultat totalement semblable à l'original. C'est pourquoi les fichiers JPEG sont généralement utilisés pour visualiser des photographies et autres images à tons continus, tandis que les fichiers GIF sont réservés à des images contenant peu de couleurs (type logo par exemple).
Ainsi, le format JPEG qui prend en charge les modes de couleurs « CMJN » et « RVB », conserve les informations chromatiques d'une image. Ce format permet par ailleurs de nombreuses retouches disponibles dans les logiciels professionnels. De ce fait, ce format a été choisi comme support des images échographiques.

Figure 45 : Les espaces colorimétriques

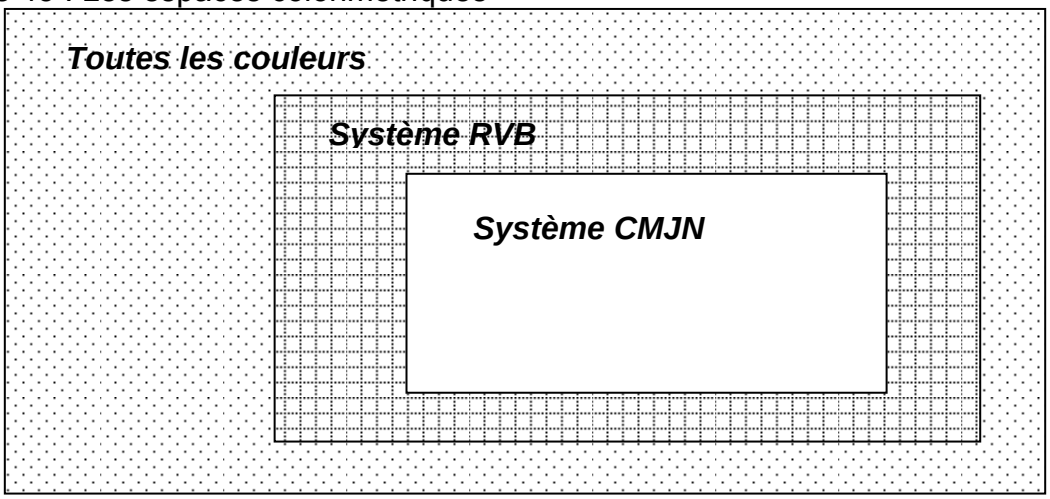

3- Les films

Deux types de films numériques ont été réalisés : d'une part, des vidéos présentant l'organisation des chantiers dans les différentes espèces et d'autre part, des vidéos échographiques. Pour ce dernier type de film, la caméra (Sony, digital video camera recorder, DCR-TRV20E) était directement branchée sur la sortie « vidéo » de l'échographe.
Les meilleures séquences ont été sélectionnées pour être intégrées dans le CR-Rom.

D. Du papier au CD-Rom

1- Les calques

Nous avons retouché les images échographiques converties en format JPEG, en augmentant leur luminosité et leur contraste. Ce réglage était destiné à rendre les images les plus lisibles possibles à l'écran et surtout après impression pour être en mesure de les décalquer.
A l'automne 2003, deux solutions ont été proposées par Impec Toonga pour mettre en forme les échographies dans la partie « images » du plan :

- soit un écran avec une image unique où, par un système de survol, les différentes structures à montrer apparaîtraient en surbrillance,
- soit un écran avec l'échographie affichée deux fois : à gauche l'image « brute » telle qu'elle figure sur l'échographe et à droite la même sur laquelle sont dessinés en surimpression les contours des structures à montrer.

Nous avons opté pour cette dernière proposition.
Ainsi, chaque image retenue pour apparaître dans le CD-Rom a été décalquée. Le calque a été validé par les enseignants du service de Reproduction. Ces calques et les images informatiques correspondant à l'impression ont été adressés à l'agence Impec Toonga, chargée de réaliser les mêmes contours sur ordinateur.

2- Les fichiers Power point associés aux images

Comme nous l'avons vu précédemment, lors d'un deuxième tri, les meilleures images de chaque catégorie ont été sélectionnées, imprimées et décalquées. Celles-ci ont été chacune pourvues d'un titre, d'un commentaire et de légendes. Pour qu'il n'y ait aucune ambiguïté, l'ensemble des annotations a été reporté sur des fichiers Power point (5.1, 2002, Microsoft, Redmond, Etats-Unis).

3- Les validations d'écrans

Un cadre, à la droite des deux échographies, a été réservé pour les légendes et commentaires extraits des fichiers Power point. Le patron est présenté figure 46.
L'agence multimédia située à Cenon, à proximité de Bordeaux, a, pour des raisons de rapidité et de pratique, mis en ligne un site Internet, consultable avec un code d'accès. Ainsi, une fois les écrans réalisés sur ordinateur, ceux-ci ont été mis sur le site pour validation par les enseignants de Reproduction et nous-mêmes, basés à Maisons-Alfort. Pour les rectifications, de nouveaux calques ont été renvoyés, jusqu'à obtention du résultat attendu. Les écrans sont alors définitivement validés et intégrés dans le CD-Rom.

Figure 46 : Patron des écrans de la rubrique "images"

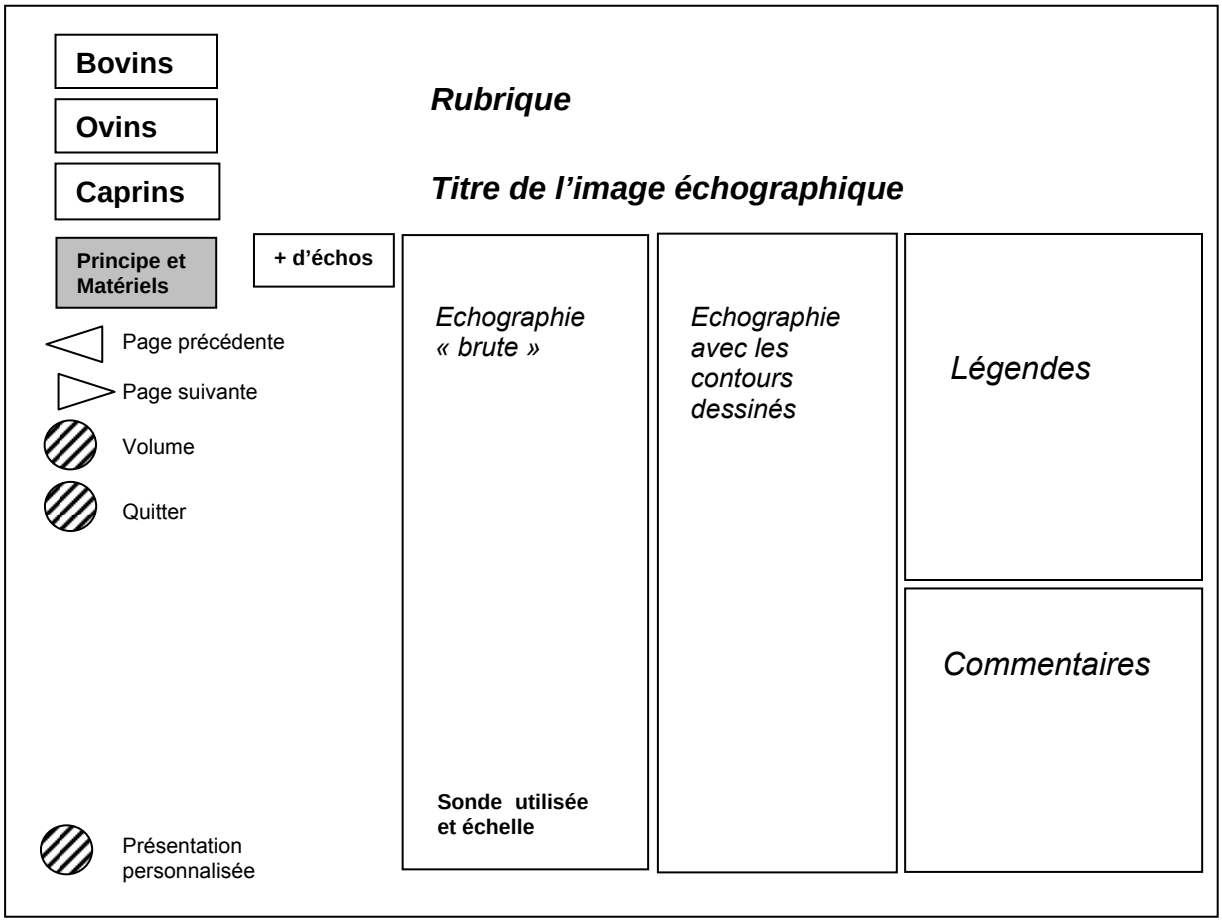

E. Le story board et le montage

1- Réalisation du story board

Pour les rubriques « principe et matériel », « organisation du chantier » et « démarches », un diaporama (fichier Power point), à l'image des futurs écrans du CD-Rom, a été préparé. Chaque diapositive (futur écran) devait être animée par des images échographiques, des photos, des vidéos ou encore des schémas. Certaines de ces animations seront agrémentées d'une voix off. Ainsi, il nous incombait d'élaborer très précisément les relations entre chacune des phrases du diaporama et les illustrations correspondantes. Nous avons donc constitué un story board. Ce dernier constitue l'armature du CD-Rom, c'est-à-dire l'enchaînement des écrans : quelle image correspond exactement à quel texte ? Ce fut la partie la plus longue pour nous, puisqu'une fois le story board réalisé, l'agence n'avait plus qu'à suivre précisément nos indications (voir CD-Rom). Un exemple d'écran du CD-Rom (figure 47), concernant la partie « démarche » des bovins, illustre la relation entre le texte et son échographie correspondante.

L'objectif de telles animations est de rendre plus « lisibles » et moins rébarbatifs les différents textes.

2- La navigation

La navigation repose sur le principe suivant : à tout moment, l'utilisateur peut aller, à partir de n'importe quel écran, à n'importe quel autre écran du CD-Rom par une méthode simple et ergonomique. C'est pourquoi un titre a été attribué à chaque écran pour pourvoir être répertorié en tant que lien de navigation. Un exemple de navigation à partir de la rubrique « images » est illustré par la figure 48.

Figure 47 : Exemple d'écran illustrant la relation entre un morceau de texte et l'échographie correspondante

Figure 48 : Ecran type illustrant le principe de la navigation dans le CD-Rom

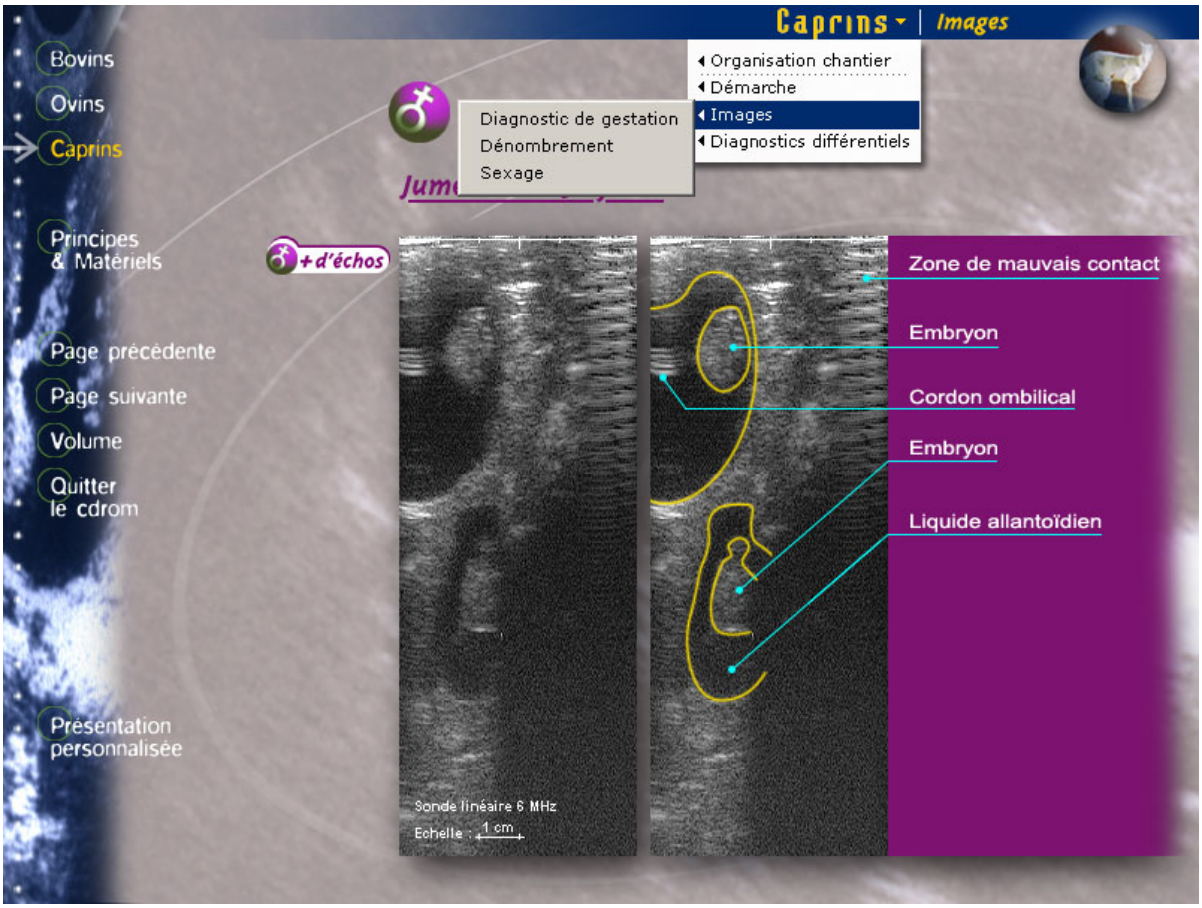

F. Diffusion

Une traduction du CD-Rom en anglais et en espagnol est prévue pour en élargir la diffusion. Avec ces 3 langues, CEVA Santé Animale couvre l'ensemble des pays où le laboratoire distribue ses produits. Normalement, la diffusion est prévue pour septembre 2004. Ce CD-Rom sera offert aux vétérinaires et techniciens lors de démarches commerciales ou de réunions d'information.

La principale difficulté rencontrée pour la conception et la réalisation du CD-Rom, résidait dans le fait qu'aucune personne de l'agence n'avait de notion en biologie. Par exemple, le fait qu'un battement cardiaque faisait référence à une gestation ne leur semblait pas évident. Ainsi, la conception du CD-Rom a due être suivie de près et de nombreuses questions nous ont été posées. Des réunions sur place, à l'agence de Bordeaux, ont également été nécessaires.

CONCLUSION

Le CD-Rom de gynécologie des ruminants que nous avons conçu et réalisé au cours de cette thèse est un outil dynamique qui se veut pédagogique pour les praticiens ou les étudiants vétérinaires. Il permet à l'utilisateur de connaître les principales « images-types » attendues dans les différentes situations physiologiques ou pathologiques en gynécologie des ruminants, et de les confronter éventuellement à celles obtenues sur le terrain.

Chez les bovins, l'examen échographique des ovaires, les diagnostics de gestation et les contrôles d'involution sont les examens couramment effectués par le vétérinaire. Toutefois, un opérateur entraîné peut, en plus de ces examens, proposer des services supplémentaires telles que l'estimation du stade de gestation, le dénombrement, voire le sexage du fœtus.

L'échographie est donc un outil d'examen précoce et fiable, à l'innocuité avérée, dont la réputation n'est plus à faire. Elle est actuellement couramment utilisée et très bien acceptée par les éleveurs qui apprécient particulièrement la visibilité immédiate du résultat.

Cependant, la précision apportée par l'échographie dans l'examen individuel des animaux, doit être ensuite exploitée dans une gestion de la reproduction d'un troupeau.

D'autre part, cet outil diagnostique dynamique étant devenu d'utilisation courante chez les animaux de rente notamment depuis 1990 en reproduction bovine, d'autres indications se sont rapidement développées telles que : l'échographie de l'appareil digestif, du foie, de la mamelle, de l'ombilic, de l'appareil urinaire, respiratoire, l'examen des tendons ou d'une articulation [58].

BIBLIOGRAPHIE

[1] ADAMS GP. Developments in the use of ultrasonography in buiatrics. *In : Giornate buiatriche,* Asiago, 5, 6 et 7 mai 2000, **32**, 63-68.

[2] AIUMLAMAI S, FREDRIKSSON G, NILSFORS L. Real-time ultrasonography for determining the gestational age of ewes. *Vet. Rec*., 1992, **131**, 560-562.

[3] ALI A, ABDEL-RAZEK AK. *Ultrasonography in detecting uterine pathology in cattle and sheep* [en ligne] (Faculté de médecine vétérinaire et de l'université d'Egypte). [http://esarf2.tripod.com/ali2.htm], (consulté le 19 Mai 2004).

[4] BAXTER SJ, WARD WR. Incidence of fetal loss in dairy cattle after pregnancy diagnosis using an ultrasound scanner. *Vet. Rec*., 1997, **140**, 287-288.

[5] BOIN E. *Atlas d'échographie en gynécologie bovine.* Thèse Méd. Vét., Alfort, 2001, n°86.

[6] BOLS PEJ, VANDENHEEDE JMM, VAN SOOM A, DE KRUIF A. Transvaginal Ovum Pick UP (OPU) in the cow : a new disposable needle guidance system. *Theriogenology*, 1995, **43**, 677-687.

[7] BRETZLAFF KN. Development of hydrometra in a ewe flock after ultrasonography for determination of pregnancy. *J. Am. Vet. Med. Ass.*, 1993, **203**, 122-125.

[8] BRETZLAFF KN, ROMANO JE. Advanced reproductive techniques in goats. *Vet. Clin. North Am. (Food Anim. Pract)*, 2001, **17**, 421-434.

[9] CHAPPUIS I. *Contribution à l'étude de la contention chez les bovins.* Thèse Méd Vét., Lyon, 1987, n°67.

[10] CHASTANT-MAILLARD S, BOIN E, GRIMARD B, MIALOT JP. Echographie ovarienne chez la vache. *Point Vét*., 2003, **34** (N° spécial : « Examens paracliniques chez les bovins »), 112-117.

[11] CHASTANT-MAILLARD S, QUINTON H, LAUFFENBURGER J, CORDONNIER-LEFORT N, RICHARD C, MARCHAL J *et al*. Consequences of transvaginal follicular puncture on well-being in cows. *Reproduction*, 2003, **125**, 555-563.

[12] DECANTE F. Le diagnostic de gestation par échographie en clientèle rurale bovine. *Bull. GTV*, 1990, **4**, 45-51.

[13] DIMBERTON A. *La sécurité de l'éleveur et le bien être des bovins pendant la contention : Etude de méthodes adaptées au comportement animal*. Thèse Méd. Vét., Lyon, 1999, n°92.

[14] DIMITROV M, VASSILEV N, GEORGIEV P, IVANOV I, YOTOV S. Ultrasonographic assessment of early pregnancy in animals. *Bulg. J. Vet. Med.,* 2002, **5**, 167-178.

[15] DOBSON H, DOUTHWAITE R, NOBLE KM, O'DONNELL MJ, RIBADU AY, TEBBLE JE *et al*. Cystic ovaries in cattle. *Cattle Pract.*, 2001, **9**, 185-189.

[16] DOIZE F, VAILLANCOURT D, CARABIN H, BELANGER D. Determination of gestational age in sheep and goats using transrectal ultrasonographic measurement of placentomes. *Theriogenology*, 1997, **48**, 449-460.

[17] DUDOUET C. *Manipuler et contenir les bovins*. 2éme éd. Paris : Editions France Agricole « Produire mieux », 2002, 171-214.

[18] ESCOUFLAIRE P. Palpations des ovaires chez la vache : sensation et interprétation. Journées Nationales des GTV, Tours, 29, 30 et 31 mai 2002, 29-31.

[19] FARIN PW, YOUNGQUIST RS, PARFET JR, GARVERICK HA. Diagnosis of luteal and follicular ovarian cysts by palpation per rectum and linear array ultrasonography in dairy cows. *J. Am. Vet. Med. Ass.*, 1992, **200**, 1085-1089.

[20] FOURICHON C, SEEGERS H, MALHER X. Effect of disease on reproduction in the dairy cow : a meta analysis. *Theriogenology*, 2000, **53**, 1729-1759.

[21] FRANCK M, MARTINOT S. Diagnostic du sexe du foetus par échographie. *Sci. Vét. Méd. Comp.*, 1993, **95**, 201-208.

[22] FRICKE PM. Scanning the future – Ultrasonography as a reproductive management tool for dairy cattle*. J.Dairy Sci*., 2002, **85**, 1918-1926.

[23] GALLI C, CROTTI G, NOTARI C, TURINI P, DUCHI R, LAZZARI G. Embryo production by ovum pick up from live donors. *Theriogenology*, 2001, **55**, 1341-1357.

[24] GARCIA A, NEARY MK, KELLY GR, PIERSON RA. Accuracy of ultrasonography in early pregnancy diagnosis in the ewe. *Theriogenology*, 1993, **39**, 847-861.

[25] GARCIA A, SALAHEDDINE M. Bovine ultrasound-guided transvaginal amniocentesis. *Theriogenology,* 1997, **47,** 1003-1008.

[26] GEARHART MA, WINGFIELD WE, KNIGHT AP, SMITH JA, DARGATZ DA, BOON JA *et al*. Real-time ultrasonography for determining pregnancy status and viable fetal numbers in ewes. *Theriogenology*, 1988, **30**, 323-337.

[27] HAIBEL GK. Use of ultrasonography in reproductive management of sheep and goat herds. *Vet. Clin. North Am. (Food Anim. Pract)*, 1990, **6**, 597-613.

[28] HANZEN C, CASTAIGNE JL. Le diagnostic de gestation. *In :* HANZEN C, CASTAIGNE JL. *Obstétrique et Pathologie de la Reproduction des Ruminants, Equidés et Porcs* [en ligne] (Faculté de médecine vétérinaire et de l'université de Liège), Juin 2001 (modifié le 17 Octobre 2003), [http://www.fmv.ulg.ac.be/oga/dloads/Doc1Notes/Ch05doc], (consulté le 20 Mai 2004).

[29] HANZEN C, CASTAIGNE JL. Les pathologies de la gestation. *In :* HANZEN C, CASTAIGNE JL. *Obstétrique et Pathologie de la Reproduction des Ruminants, Equidés et Porcs* [en ligne] (Faculté de médecine vétérinaire et de l'université de Liège), Juin 2001 (modifié le 04 Mars 2004), [http://www.fmv.ulg.ac.be/oga/formation/chap18/index.htm?page=18-1.htm], (consulté le 20 Avril 2004).

[30] HANZEN C, CASTAIGNE JL. Production d'embryons in vitro. *In :* HANZEN C, CASTAIGNE JL. *Obstétrique et Pathologie de la Reproduction des Ruminants, Equidés et Porcs* [en ligne] (Faculté de médecine vétérinaire et de l'université de Liège), Juin 2001 (modifié le 17 Octobre 2003), [http://www.fmv.ulg.ac.be/oga/dloads/Doc2Notes/Ch32.doc], (consulté le 03 Mai 2004).

[31] HANZEN C, CASTAIGNE JL. Propédeutique de l'appareil génital de la vache. *In :* HANZEN C, CASTAIGNE JL. *Obstétrique et Pathologie de la Reproduction des Ruminants, Equidés et Porcs* [en ligne] (Faculté de médecine vétérinaire et de l'université de Liège), Juin 2001 (modifié le 02 Février 2002), [http://www.fmv.ulg.ac.be/oga/formation/chap01/index.htm?page=1-1.htm], (consulté le 20 Mai 2004).

[32] HANZEN C, GOFFIN L. Application de l'échographie à la ponction des follicules ovariens. *Ann. Méd. Vét.*, 1998, **142**, 81-91.

[33] HANZEN C, LAURENT Y. Application de l'échographie bidimensionnelle au diagnostic de gestation et à l'évaluation de l'incidence de la mortalité embryonnaire dans l'espace. *Ann. Méd. Vét.*, 1991, **135**, 481-487.

[34] HANZEN C, LAURENT Y, JAKOVLJEVIC S. Applications de l'échographie en reproduction bovine. 2. L'utérus gestant et non-gestant. *Ann. Méd. Vét.*, 1993, **137**, 93-101.

[35] HESSELINK JW, TAVERNE MAM. Ultrasonography of the uterus of the goat. *Vet. Q.*, 1994, **16**, 41-45.

[36] HINKELDEY JA, HOPKINS S. Using ultrasonograpy in bovine reproduction. *Iowa State Univ. Vet.*, 1996, **58**, 23-30.

[37] HUMBLOT P, DE MONTIGNY G, JEANGUYOT N, TETEDOIE F, PAYEN B. Pregnancy Specific Protein B and Progesterone concentrations in French Alpine goat throughout gestation. *J. Reprod. Fert.*, 1990, **89**, 205-212.

[38] JAUDON JP, PERROT C, VIAUD F et CADORE J. Bases physiques, technologiques et sémiologiques de l'ultrasonographie médicale. *Point Vét*., 1991, **23** (135), 11-18.

[39] KAHN W. Examen échographique de la brebis et de la chèvre. *In* : *Atlas de diagnostics échographiques*. Editions Maloine, Paris, 1994, 186-210.

[40] KAHN W. Examen échographique des bovins. *In* : *Atlas de diagnostics échographiques*. Editions Maloine, Paris, 1994, 83-185.

[41] KAREN A, KOVACS P, BECKERS JF, SZENCI O. Pregnancy diagnosis in sheep: review of the most practical methods. *Acta Vet. Brno*, 2001, **70**, 115-126.

[42] KAREN A, SZABADOS K, REICZIGEL J, BECKERS JF, SZENCI O. Accuracy of transrectal ultrasonography for determination of pregnancy in sheep : effect of fasting and handling of the animals. *Theriogenology,* 2004, **61**, 1291-1298.

[43] KOT K, ANDERSON LE, TSAI SJ, WILTBANK MC, GINTHER OJ. Transvaginal Ultrasound-Guided Biopsy of the Corpus Luteum in Cattle. *Theriogenology*, 1999, **52**, 987-993.

[44] La pseudogestation avant la mise à la reproduction. *Chèvre*, 1996, **214**, 28-30.

[45] LAUFFENBURGER J. *Evaluation du stress associé à la ponction folliculaire échoguidée chez la vache laitière*. Thèse Méd. Vét., Alfort, 1999, n°92.

[46] LEBASTARD D. Echographie en gynécologie bovine : utilisations possibles dans le cadre d'un exercice en clientèle rurale. *Point Vét*., 1997, **28** (181), 1089-1096.

[47] LEVEILLE R, DIFRUSCIA R et BRETON L. L'échographie en médecine vétérinaire. I. Rappel des principes techniques. *Méd. Vét. Québec*, 1995, **25**, 52-57.

[48] LEVY I, EMERY P, MIALOT JP. Echographie et gestion des troupeaux ovins. *Rec. Méd. Vét.*, 1990, **166**, 751-764.

[49] MAI W. L'image échographique : formation et qualité. *Point Vét*., 1999, **30** (201), 499-504.

[50] MAI W. Les artefacts de l'image échographique. *Point Vét*., 1999, **30** (202), 569-573.

[51] MAI W, BEGON D et CHETBOUL V. *L'échographie en médecine vétérinaire canine et féline. Bases physiques et applications*. Polycopié. Ecole Nationale Vétérinaire d'Alfort, Unité fonctionnelle de radiologie, 1994, 1-17.

[52] MARTINEZ MF, BOSCH P, BOSCH RA. Determination of early pregnancy and embryonic growth in goats by transrectal ultrasound scanning. *Theriogenology*, 1998, **49**, 1555-1565.

[53] MAYNARD P. *Contribution à l'étude de la contention des bovins : travails et cages de contention.* Thèse Méd. Vét., Alfort, 1978, n°28.

[54] MERCIER PARISOT P, MARTINOT S, THIRIAT F, FRANCK M. Echographie et gestion de la reproduction chez les bovins. *Point Vét*., 1991, **23** (135), 33-40.

[55] MIALOT JP. La pseudogestation chez la chèvre. *Point Vét.*, 1995, **26** (165), 1053-1060.

[56] MIALOT JP, CHASTANT-MAILLARD S, BOIN E, CONSTANT F, GRIMARD B. Imagerie échographique de l'utérus et des ovaires en gynécologie bovine. *In : Journées Nationales des GTV*, Tours, 29, 30 et 31 mai 2002, 679-684.

[57] MIALOT JP, CHASTANT-MAILLARD S, REMY D. *Reproduction bovine. Infertilité femelle.* Polycopié. Ecole Nationale Vétérinaire d'Alfort, Unité Pédagogique de Pathologie de la Reproduction, 2001, 17-51.

[58] MIALOT JP, CONSTANT F, RAVARY B, RADIGUE P. Echographie : matériel utilisable en clientèle rurale ou mixte et principales indications chez les ruminants et les porcins. *In : Journées Nationales des GTV*, Nantes, 14, 15 et 16 mai 2003, 639-646.

[59] MIALOT JP, LEVY I, EMERY P. Echographie et gestion des troupeaux caprins. *Rec. Méd. Vét.*, 1991, **167**, 399-406.

[60] MIALOT JP, LEVY I, GRIMARD B. Echographie dans la gestion de la reproduction chez les bovins. *Rec. Méd. Vét.*, 1991, **167**, 21-31.

[61] MIALOT JP, RADIGUE P, HOUARD J, MARCHON D, CONSTANT F, PONTER A *et al*. Les kystes ovariens chez la vache laitière : l'apport de l'échographie. *In : Journées Nationales des GTV*, Nantes, 14, 15 et 16 mai 2003, 657-664.

[62] MIALOT JP, SABOUREAU L, ETITENNE PH, PIROT G, PARIZOT D, DE FONTAUBERT Y. Etude clinique et thérapeutique de la pseudogestation chez la chèvre. *Rec. Mèd. Vét*., 1994, **170**, 523-529.

[63] POLLET T. *Contribution à l'étude de l'échographie embryonnaire et fœtale chez les bovins*. Thèse Méd. Vét., Lyon, 1993, n°33.

[64] PRID. Libourne : Sanofi S.A., 1997, 116 p.

[65] Reprology [CD-Rom]. Libourne : CEVA S.A., 2002.

[66] ROBLOT C. *Diagnostic du sexe des fœtus bovins et équins par échographie.* Thèse Méd. Vét., Nantes, 1998, n°99.

[67] SALAVERT B. *Facteurs influençant la quantité et la qualité des ovocytes collectés par ponction échoguidée chez les femelles bovines.* Thèse Méd. Vét., Lyon, 1999, n°17.

[68] SAUVE R, BERGAMINI PF. L'échographe, instrument de la trousse médicale. *In : Giornate buiatriche,* Asiago, 5, 6 et 7 mai 2000, **32**, 63-68.

[69] SCHRICK FN, INSKEEP EK. Determination of early pregnancy in ewes utilizing transrectal ultrasonography. *Theriogenology*, 1993, **40**, 295-306.

[70] SHARKEY S, CALLAN RJ, MORTIMER R, KIMBERLING C. Reproductive techniques in sheep. *Vet. Clin. North Am. (Food Anim. Pract)*, 2001, **17**, 435-455.

[71] SHELDON M, NOAKES D. Pregnancy diagnosis in cattle. *In Practice*, 2002, **24**, 310-317.

[72] TAINTURIER D, BENCHARIF D, TAINTURIER B, BATTUT I. Diagnostic de gestation chez la vache par échographie. *Point Vét*., 2003, **34** (N° spécial : « Examens paracliniques chez les bovins »), 98-104.

[73] TAINTURIER D, FIENI F, BRUYAS JF, BATTUT I, BENCHARIF D. Diagnostic de gestation chez la vache par échotomographie : application au diagnostic du sexe. *In : Giornate buiatriche,* Asiago, 5, 6 et 7 mai 2000, **32**, 63-68.

[74] TAINTURIER B, TAINTURIER D, BENCHARIF D. Le diagnostic du sexe du fœtus chez la vache : étude des risques d'erreur. *Bull. GTV*, 2003, **20**, 349-352.

[75] TAINTURIER D, TAINTURIER B, BENCHARIF D. Le sexage du fœtus par échotomographie chez la vache. *Bull. GTV*, 2003, **20**, 295-298.

[76] TAINTURIER B, TAINTURIER D, BENCHARIF D. Sexage précoce du fœtus par échographie chez la vache. *Point Vét*., 2003, **34** (N° spécial : « Examens paracliniques chez les bovins »), 106-110.

[77] THUMEREL JP. *Contribution à l'étude de la contention chez les bovins ; travails et cage de contention*. Thèse Méd. Vét., Alfort, 1978, n°27.

[78] VAN WAGTENDONK DE LEEUW AM, MULLAART E, DE ROOS APW, MERTON JS, DEN DAAS JHG, KEMP B *et al.* Effects of Different Reproduction Techniques : AI, MOET, or IVP, on Health and Welfare of Bovine Offspring. *Theriogenology,* 2000, **53**, 575-597.

[79] ZARROUK A, DRION PV, DRAME ED, BECKERS JF. Pseudogestation chez la chèvre : facteur d'infécondité. *Ann. Méd. Vét*., 2000, **144**, 19-21.

LISTE DES FIGURES

Figure 1 : Réflexion et réfraction de l'onde ultrasonore au niveau d'un dioptre (d'après [63]) 12
Figure 2 : Représentation schématique des modes A et B (d'après [63])....15
Figure 3 : Gestation de 3 mois....19
Figure 4 : Kyste folliculaire....19
Figure 5 : Forme des images obtenues à partir d'une sonde linéaire ou d'une sonde sectorielle (d'après [5]) 23
Figure 6 : Organisation du chantier lorsque les vaches sont en cage de contention .31
Figure 7 : Organisation du chantier lorsque les vaches sont aux cornadis....33
Figure 8 : Disposition du circuit des bovins autour de la cage de contention (d'après [53]) 35
Figure 9 : Déplacement de la sonde échographique linéaire abdominale au cours de l'examen de la brebis couchée (d'après [48]) 38
Figure 10 : Porte de tri, aménageable à l'extrémité d'un couloir de contention (d'après [17]) 40
Figure 11 : Organisation du chantier lorsque les brebis sont en couloir de contention 41
Figure 12 : Organisation du chantier lorsque les brebis sont rassemblées dans un parc 43
Figure 13 : Echographie transrectale chez les petits ruminants. 45
Figure 14 : Organisation du chantier lorsque les chèvres sont en salle de traite rotative....49
Figure 15 : Utérus non gravide hors période d'œstrus 59
Figure 16 : Utérus en phase d'œstrus 59
Figure 17 : Involution utérine 7 jours post-partum 61
Figure 18 : Involution utérine 21 jours post-partum 61
Figure 19 : Métrite de degré 1 65
Figure 20 : Pyomètre 65
Figure 21 : Démarche diagnostique lors de la palpation des ovaires (Jean-Paul Mialot, communication personnelle) 68
Figure 22 : Ovaire présentant un corps jaune et 2 follicules....71
Figure 23 : Corps jaune cavitaire....71
Figure 24 : Suivi échographique des ovaires au cours d'un cycle chez la vache 73
Figure 25 : Kyste folliculaire....81
Figure 26 : Kyste lutéal....81
Figure 27 : Pseudogestation....93
Figure 28 : Gestation de 34 jours 105
Figure 29 : Gestation de 40 jours 105
Figure 30 : Coupe longitudinale d'une corne utérine gravide (d'après [40]) 107
Figure 31 : Gestation de 3 mois....113
Figure 32 : Utérus non gestant normal 113
Figure 33 : Mortalité embryonnaire 45 jours post insémination artificielle 125
Figure 34 : Fœtus momifié....125
Figure 35 : Gestation de 40 jours 135
Figure 36 : Gestation de 4 mois....135
Figure 37 : Gestation de 24 jours 149
Figure 38 : Gestation de 2 mois....149

Figure 39 : Gestation de 60 jours 155
Figure 40 : Pseudogestation.....155
Figure 41 : Dispositif intravaginal utilisé pour réaliser une ponction folliculaire 162
Figure 42 : Principe de la ponction folliculaire échoguidée chez la vache 165
Figure 43 : Image échographique lors de ponction folliculaire échoguidée chez la vache.....165
Figure 44 : Plan définitif du CD-Rom 179
Figure 45 : Les espaces colorimétriques 185
Figure 46 : Patron des écrans de la rubrique "images" 189
Figure 47 : Exemple d'écran illustrant la relation entre un morceau de texte et l'échographie correspondante 193
Figure 48 : Ecran type illustrant le principe de la navigation dans le CD-Rom 195

LISTE DES TABLEAUX

Tableau 1 : Fréquences des sondes en fonction des indications en gynécologie chez la vache (d'après [58]) 26
Tableau 2 : Diagnostic différentiel des organites ovariens par échographie chez la vache (d'après [10]) 85
Tableau 3 : Comparaison des principales méthodes utilisables pour le diagnostic de gestation chez la vache (d'après [60]) 101
Tableau 4 : Précocité de la détection des structures embryonnaires et utérines lors de l'examen échographique (d'après [1, 28]) 103
Tableau 5 : Diagnostic différentiel lors de diagnostic de gestation précoce par échographie chez la vache (d'après [10]) 109
Tableau 6 : Dates d'apparition des structures embryonnaires et utérines lors de l'examen échographique chez la génisse gestante de 35 à 60 jours (d'après [1, 28]) 111
Tableau 7 : Relation (régression) entre les mesures des organes fœtaux et le stade de gestation [40] 118
Tableau 8 : Comparaison des principales méthodes utilisables pour le diagnostic de gestation chez la brebis (d'après [39, 41, 48]) 131
Tableau 9 : Évolution de l'image lors de l'examen échographique chez la brebis (d'après [70, 39]) 133
Tableau 10 : Comparaison des principales méthodes utilisables pour le diagnostic de gestation chez la chèvre (d'après [59]) 145
Tableau 11 : Évolution de l'image lors de l'examen échographique chez la chèvre (d'après [59]) 146
Tableau 12 : Comparaison de la production d'embryons bovins par OPU-FIV et par transfert embryonnaire (TE), (d'après [67]) 167

LISTE DES ABREVIATIONS

3 dimensions (3D)
Bitmap (BMP)
Centimètre (cm)
Cyan Magenta Jaune Noir (CMJN)
Degré (°)
Diagnostic de gestation (DG)
Disque compact rom (CD-Rom)
Disque vidéo digital (DVD)
Encéphalopathie spongiforme bovine (ESB)
Equine Chorionic Gonadotropin (eCG)
Fécondation in vitro (FIV)
Follicule Stimulating Hormone (FSH)
Gestation (gest.)
Graphics Interchange Format (GIF)
Hertz (Hz)
Inférieur (<)
Insémination artificielle (IA)
Joint Photographic Experts Group (JPEG)
Jour (j)
Jour 0-16-45 de gestation (J0-J16-J45)
Kilo octet (Ko)
Laitière (lait.)
Litre (L)
Mégabit (MB)
Mégahertz (MHz)
Mégaoctets (Mo)
Mètre (m)
Mètre par seconde (m/s)
Millilitre (mL)
Millimètre (mm)
Ovum Pick Up (OPU)
Polymerase Chain Reaction (PCR)
Pour cent (%)
Pregnant Mare Serum Gonadotropin (PMSG)
Pregnancy Specific Protein 60 (PSP60)
Pregnancy Specific Protein B (PSPB)
Rouge Vert Bleu (RVB)
Seconde (s)
Semaine (sem)
Supérieur (>)
Traitement (trait.)
Transfert embryonnaire (TE)
Universal Serial Bus (USB)
Virus de la diarrhée virale bovine (BVD)

L'ECHOGRAPHIE EN GYNECOLOGIE BOVINE, OVINE ET CAPRINE : REALISATION D'UN CD-ROM DIDACTIQUE

CALAIS Emilie et DRENO Caroline

Résumé

L'échographie est un outil de diagnostic à l'innocuité avérée, fiable et précoce, couramment utilisé par les vétérinaires chez les ruminants et très bien accepté par les éleveurs qui y ont vu la supériorité d'un tel moyen d'investigation.
Notre travail a consisté à concevoir et à réaliser un CD-Rom de gynécologie des ruminants, à visée didactique pour les vétérinaires et les techniciens intervenant en reproduction. Les différentes situations classiquement rencontrées en gynécologie bovine (examen des ovaires, diagnostic de gestation, contrôle d'involution utérine), ovine (diagnostic de gestation et dénombrement) et caprine (diagnostic de gestation et détection de pseudogestations) sont illustrées par des images échographiques, des photographies, des schémas et des films.
Ce CD-Rom est un outil dynamique qui se veut pédagogique pour les praticiens ou les étudiants vétérinaires et doit permettre à son utilisateur d'améliorer son aptitude à réaliser et interpréter des images échographiques.

Mots clés : Echographie, Gynécologie, Reproduction, Utérus, Ovaire, CD-Rom, Ruminants, Bovins, Ovins, Caprins

Jury :

Président :

Membres :

Directeur : Pr. MIALOT et Dr. CHASTANT-MAILLARD

Assesseur : Pr. BEGON

Invité : Dr. HIVOREL

Adresse des auteurs :

CALAIS Emilie
26, rue Méraville
62610 Nielles les Ardres

DRENO Caroline
7, rue de Passy
75016 PARIS

ULTRASONOGRAPHY FOR BOVINE, OVINE AND CAPRINE GYNAECOLOGY PRODUCTION OF A DIDACTIC CD-ROM

CALAIS Emilie and DRENO Caroline

Summary

Ultrasonography is a method of diagnosis which is recognized as being harmless; it is reliable and feasible at an early stage, commonly used by veterinary surgeons for ruminants and very well accepted by breeders who have seen the overwhelming benefits of such a means of investigation. Our work has consisted of designing and producing a CD-ROM of ruminant gynaecology with a didactic aim for veterinary surgeons and technicians dealing with reproduction. The various classic situations met in bovine gynaecology (examination of the ovaries, gestation diagnostics, control of uterine involution, sexing and follicular puncture), in sheep (diagnosis of gestation and counting), and goat (diagnosis of gestation and the detection of pseudogestations) are illustrated by the ultrasonic images, photographs, diagrams and films.
This CD-ROM is a dynamic tool which is intended to be educational for practitioners and veterinary students and to allow its user to improve his/her capacity to make and interpret ultrasonic images.

Keywords: Ultrasonography, Gynaecology, Reproduction, Uterus, Ovary, CD-Rom, Ruminants, Cattle, Sheep, Goats

Jury:

President:

Members:

Director: Pr. MIALOT and Dr. CHASTANT-MAILLARD

Assessor: Pr. BEGON

Guest: Dr. HIVOREL

Author's addresses:

CALAIS Emilie
26, rue Méraville
62610 Nielles les Ardres

DRENO Caroline
7, rue de Passy
75016 PARIS