

Année 2004

**Diagnostic et traitement du syndrome obstructif des voies  
respiratoires supérieures chez le chien brachycéphale,  
avec support audiovisuel.**

THESE

Pour le

DOCTORAT VÉTÉRINAIRE

Présentée et soutenue publiquement devant

LA FACULTE DE MÉDECINE DE CRETEIL

Le 13 janvier 2005

par

**Emilie, Camille, Marie, Emma HECHARD**

Née le 10 novembre 1978 à Sucy-en-Brie (Val-de-Marne)

JURY

**Président : M.**

**Professeur à la Faculté de Médecine de CRETEIL**

**Membres**

**Directeur : M. P. FAYOLLE**

**Professeur à l'Ecole Nationale Vétérinaire d'Alfort**

**Assesseur : Mme H. COMBRISON**

**Professeur à l'Ecole Nationale Vétérinaire d'Alfort**

## Remerciements

### Aux membres du jury :

A Monsieur le professeur

Professeur à la faculté de Médecine de Créteil  
Qui me fait l'honneur de présider le jury de ma thèse  
Hommage respectueux.

A Monsieur Pascal Fayolle

Professeur de Pathologie Chirurgicale à l'Ecole Nationale Vétérinaire d'Alfort  
Qui m'a fait l'honneur de diriger cette thèse.  
Je le remercie vivement d'avoir été aussi patient et disponible, d'avoir montré autant d'intérêt à ce travail et d'avoir réussi à me supporter !

A Madame Hélène Combrisson

Professeur de Physiologie et Thérapeutique à l'Ecole Nationale Vétérinaire d'Alfort  
Qui a bien voulu être assesseur dans mon jury de thèse.  
Pour notre passion commune des bouledogues.

### Au service audiovisuel :

Merci du fond du cœur de m'avoir accueillie aussi gentiment, et plus particulièrement merci à Monsieur Bruno Allouche, qui a sacrifié de nombreuses matinées pour cette thèse. Gardez cette bonne humeur !

### A ma famille :

A mes grands-parents.

A ma marraine Tati Co et à mon parrain Jean, que j'admire beaucoup.

A mes chers parents, qui m'ont toujours soutenue et que j'aime de tout mon cœur.

A ma sœur Céline et son mari Gillou, pour nos bonnes petites soirées passées grâce à cette thèse, et pour la magnifique pochette qu'ils ont faite avec Sido.

A mon frère Denis, pour son amour décapant même quand je suis détestable (c'est-à-dire pratiquement jamais).

A la plus belle et la plus intelligente, Sido, qui a la même passion que moi, dormir.

A ceux sans qui cette thèse n'aurait pas pu voir le jour :

Aux chirurgiens : - Aymeric Deneuche, très grand chirurgien à qui je dois beaucoup pour cette thèse.  
- François Sager, merci de m'avoir consacré autant de temps. Tu es quelqu'un de bien.

A mes voix : - Ma petite Rachel, pour sa voix sensuelle, même le matin !  
- Omeg epsilon, adorable, disponible et plein de vie !

A mes amis :

A Julien.

Ma linou d'amour, encore et toujours, avec Tonio !  
Rachel (et son caractère), Marie-Eve et Nico (sans kéta), Fofu (I love you a lot), Anne-Ca et Mathieu mes poulets, Lilou, Céline, Marie, Matt, Julien, Ghita, Charlotte, Edouard, Paul et Lili, Omeg, Seb Viaud, Julie, Marion et Guillaume, Titelle, Fred, Batou, Vanessa et Arnaud, Biquette. Enormes poutoux à tous.

A Ben, pour son aide et sa patience face à mon ignorance informatique !

A Loïc.

A mon père de clinique, Brice, merci d'avoir souvent été là au bon moment.

A mon fils de clinique, Nico, en espérant que tes neurones se remettent dans le bon sens !

A mon petit poulot Manu, Damien, Aymeric et Pierre.

A mon ancienne Marianne, pour m'avoir si bien accueillie dans cette école.

A Jean et Catherine, pour leur gentillesse et leur confiance. A Nalathie pour me supporter le matin !

A Jeannot, pour sa bonne humeur matinale, merci de garder tous nos petits secrets !

A tous ceux que j'aime et que je n'ai pas cités.

## SOMMAIRE

### I. REGIONS ANATOMIQUES IMPLIQUEES DANS LE SYNDROME OBSTRUCTIF DES VOIES RESPIRATOIRES SUPERIEURES CHEZ LE BRACHYCEPHALE. ....**Erreur ! Signet non défini.**

1. La région nasale. ....**Erreur ! Signet non défini.**
  - a. Conformation externe.....**Erreur ! Signet non défini.**
  - b. Conformation interne .....**Erreur ! Signet non défini.**
2. La région pharyngo-laryngée. ....**Erreur ! Signet non défini.**
  - a. Le pharynx.....**Erreur ! Signet non défini.**
  - b. Le larynx. ....**Erreur ! Signet non défini.**
  - c. La région glottique. ....**Erreur ! Signet non défini.**
  - d. Les amygdales.....**Erreur ! Signet non défini.**

### II. DIAGNOSTIC DU SYNDROME D'OBSTRUCTION DES VOIES RESPIRATOIRES SUPERIEURES DES RACES BRACHYCEPHALES.

#### **Erreur ! Signet non défini.**

1. Anamnèse.....**Erreur ! Signet non défini.**
  - a. Race.....**Erreur ! Signet non défini.**
  - b. Age de l'animal. ....**Erreur ! Signet non défini.**
  - c. Motifs de consultation.....**Erreur ! Signet non défini.**
  - d. Facteurs aggravants.....**Erreur ! Signet non défini.**
2. Examen clinique.....**Erreur ! Signet non défini.**
  - a. Examen à distance.....**Erreur ! Signet non défini.**
  - b. Examen rapproché.....**Erreur ! Signet non défini.**
3. Examens complémentaires.....**Erreur ! Signet non défini.**
  - a. Radiographies.....**Erreur ! Signet non défini.**
  - b. Lavage trans-trachéal. ....**Erreur ! Signet non défini.**
  - c. Echocardiographie / Doppler. ....**Erreur ! Signet non défini.**
  - d. Analyses sanguines. ....**Erreur ! Signet non défini.**
  - e. Fibroscopie.....**Erreur ! Signet non défini.**

### III. APPROCHE THERAPEUTIQUE DU SYNDROME OBSTRUCTIF DES VOIES RESPIRATOIRES SUPERIEURES CHEZ LE BRACHYCEPHALE.

#### **Erreur ! Signet non défini.**

1. Traitement médical..... **Erreur ! Signet non défini.**
  - a. Traitement d'urgence. .... **Erreur ! Signet non défini.**
  - b. Trachéotomie lors de réanimation..... **Erreur ! Signet non défini.**
  - c. Corticothérapie. .... **Erreur ! Signet non défini.**
  
2. Traitement chirurgical. .... **Erreur ! Signet non défini.**
  - a. Conditions pré-opératoires. .... **Erreur ! Signet non défini.**
  - b. Risque anesthésique. .... **Erreur ! Signet non défini.**
  - c. Rhinoplastie..... **Erreur ! Signet non défini.**
  - d. Palatoplastie. .... **Erreur ! Signet non défini.**
  - e. Ventriculectomie. .... **Erreur ! Signet non défini.**
  - f. Latéralisation du cartilage aryénoïde. .... **Erreur ! Signet non défini.**
  - g. Amygdalectomie. .... **Erreur ! Signet non défini.**
  - h. Résultats. .... **Erreur ! Signet non défini.**
  - i. Complications post-chirurgicales..... **Erreur ! Signet non défini.**
  - j. Nouvelles techniques..... **Erreur ! Signet non défini.**

## Liste des figures

Figure 1 : Narines du chien

Figure 2 : Cartilages du nez du chien

Figure 3 : Vue latérale gauche du larynx

Figure 4 : Muscles du larynx du chien

Figure 5 : Vue orale de la glotte

Figure 6 : Pathogénie de l'œdème pulmonaire causé par une obstruction partielle des voies respiratoires supérieures

Figure 7 : Rhinoplastie

Figure 8 : Résection du voile du palais

Figure 9 : Ventriculectomie

Figure 10 : Ouverture de l'articulation crico-thyroïdienne

Figure 11 : Ouverture de l'articulation crico-aryténoïdienne

Figure 12 : Sutures entre le bord dorso-caudal du cricoïde et le processus musculaire de l'aryténoïde

## Introduction

Chez le chien, la sélection progressive effectuée par l'homme a conduit à l'obtention de races « hypertypées », comme les races brachycéphales. Chez ces races, l'élargissement du crâne combiné à l'aplatissement de la face se manifeste par des yeux frontaux, saillants, de volume important et faiblement protégés par des orbites peu profondes. Ces chiens dysharmoniques sont de plus en plus appréciés pour leur originalité et leur caractère souvent enjoué.

Les brachycéphales peuvent développer un syndrome de détresse respiratoire lié à la malformation des voies respiratoires supérieures. Les ronflements et sifflements chroniques, qui trop souvent n'alarment pas les propriétaires, sont de véritables signes d'alerte, et ne font pas partie du « charme » de ces chiens. Cette affection compromet le confort de vie de l'animal et peut être fatale lors d'atteinte sévère.

Pour bon nombre de vétérinaires praticiens, ces races « difformes » sont difficiles à gérer. C'est pourquoi il est important de bien connaître les différentes affections spécifiques des brachycéphales, d'être capable de les diagnostiquer et de proposer des traitements adaptés.

Dans une première partie, nous présenterons les régions anatomiques impliquées dans le syndrome obstructif touchant les races brachycéphales, afin de définir les origines anatomiques de ce syndrome.

Dans une deuxième partie, nous définirons le syndrome par son approche diagnostique.

Dans la troisième partie, nous aborderons les modalités de prise en charge d'un animal insuffisant respiratoire ainsi que les différentes interventions chirurgicales correctrices envisageables.

A ce support écrit est associé un support audiovisuel, qui présente la réalisation de gestes réservés actuellement à des praticiens spécialisés. Il a pour but de permettre à tout vétérinaire de gérer une crise dyspnéique sévère en urgence et de choisir la ou les interventions chirurgicales à réaliser.

## **I. REGIONS ANATOMIQUES IMPLIQUEES DANS LE SYNDROME OBSTRUCTIF DES VOIES RESPIRATOIRES SUPERIEURES CHEZ LE BRACHYCEPHALE.**

La recherche d'un type facial particulier par sélection génétique s'est accompagnée d'une modification anatomique importante du massif maxillo-facial. Chez les chiens brachycéphales, le raccourcissement du massif maxillo-facial est dû à l'arrêt précoce du fonctionnement des synchondroses des os de la base du crâne, dont l'ethmoïde. Cette chondrodystrophie aboutit à un maxillaire déformé, placé plus en arrière par rapport au crâne. Ces animaux ont une face courte et large qui s'accompagne de différentes malformations congénitales et héréditaires. La forme de tête des brachycéphales est donc le résultat d'un défaut héréditaire dans le développement des os de la base du crâne : la tête a une largeur normale mais elle est réduite en longueur. Les tissus mous de la tête ne sont pas réduits proportionnellement, et les éléments tissulaires superflus s'enfoncent dans l'espace disponible, laissant peu d'espace pour le passage de l'air (19).

Chez l'animal au repos, lors de la respiration, l'air traverse les cavités nasales, le pharynx et le larynx. Ce passage permet le réchauffement et l'humidification de l'air inspiré et est responsable d'environ 60% des résistances respiratoires au courant aérien. En effet des forces de friction, résultant de l'interaction entre les molécules de gaz et les parois des conduits aériens, s'opposent au flux ventilatoire. Lorsque les cavités nasales sont obstruées, la résistance respiratoire au courant aérien augmente. Les chiens et les chats respirent alors par la bouche de façon à court-circuiter les cavités nasales (27).



## 1. La région nasale.

### a. Conformation externe.

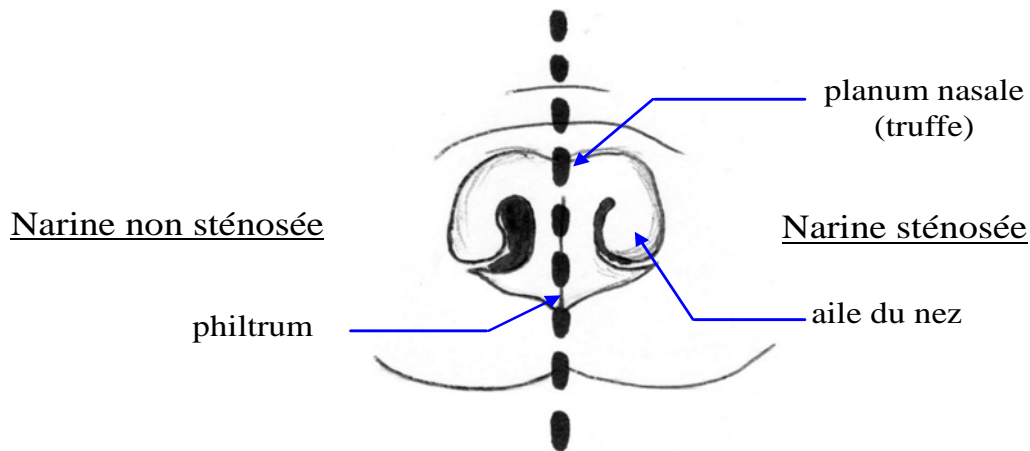


Figure 1 : NARINES DU CHIEN  
(d'après (1))

Les narines se comportent comme de véritables valves placées à l'entrée du tractus respiratoire (Figure 1). Des cartilages et des muscles permettent à l'animal d'en contrôler activement le diamètre. La boîte osseuse qui délimite les cavités nasales est totalement rigide. Elle est tapissée d'un épithélium qui permet le transport du mucus dont le rôle est de piéger les particules inhalées. Ce revêtement muqueux très vascularisé peut, lors de congestion, rétrécir considérablement la lumière des voies respiratoires et ainsi augmenter la résistance au flux aérien (27).

### b. Conformation interne.

Les cartilages nasaux dorsal et ventro-latéral s'unissent latéralement pour former un tube cartilagineux (Figure 2). Ce tube cartilagineux est soutenu médialement et ventralement par le septum nasal et dorsalement par les cartilages nasaux dorso-latéraux. Le cartilage dorso-latéral forme aussi la paroi latérale de la narine. Le cartilage accessoire latéral contribue au support ventral des narines. La sténose des narines résulte d'une malformation congénitale des cartilages nasaux. Les cartilages manquent de rigidité et se collabent médialement, entraînant une occlusion partielle des narines. Les narines ont des ouvertures anormalement étroites.

Les sinus paranasaux font généralement défaut chez les chiens brachycéphales (23). Leurs cavités nasales sont étroites et tortueuses.

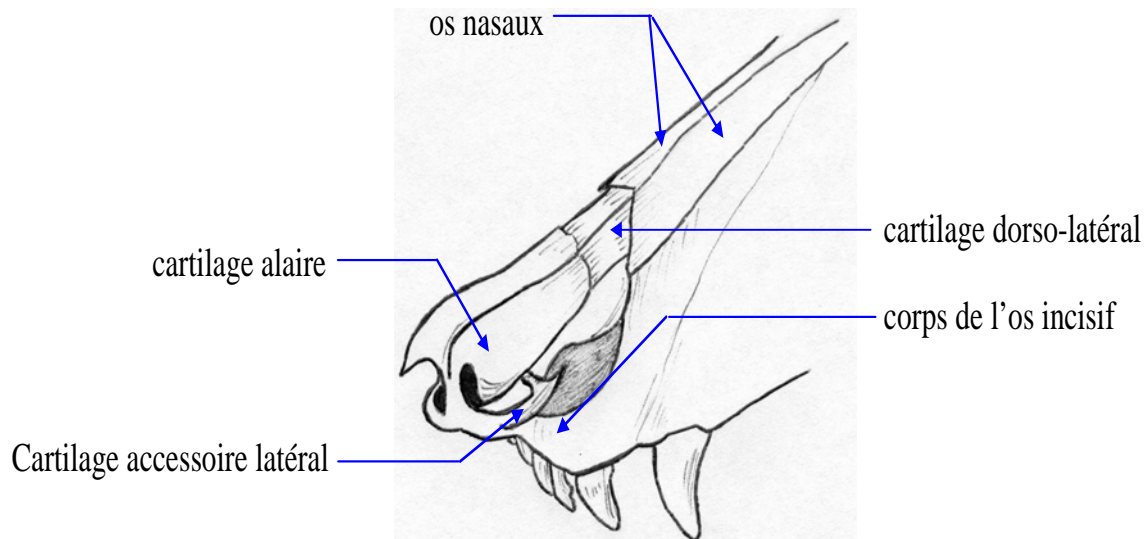


Figure 2 : CARTILAGES DU NEZ DU CHIEN  
(d'après (2))

## ***2. La région pharyngo-laryngée.***

### **a. Le pharynx.**

Le pharynx est une cavité dépressible dont la béance est assurée par les muscles qui l'enveloppent et qui sont insérés sur le cadre osseux de l'hyoïde (27).

Le palais mou est un élément tissulaire qui prolonge le palais dur jusqu'à l'extrémité de l'épiglotte. Il sépare l'oropharynx du nasopharynx. Le muscle palatin, recouvert de muqueuse et innervé par le plexus pharyngé, raccourcit le palais mou durant sa contraction. Les glandes palatines gardent la muqueuse humide. L'apport sanguin s'effectue par les vaisseaux palatins. Chez les brachycéphales, la jonction palais dur - palais mou a une localisation plus caudale d'au moins un centimètre par rapport aux chiens mésocéphales. Cette particularité anatomique

est à l'origine d'un voile du palais trop long chez ces animaux (19). Il s'agit d'une anomalie congénitale.

Un effort musculaire important est fourni à l'inspiration afin de vaincre les résistances au passage de l'air. Cet effort génère une pression négative au sein du larynx. En raison de l'augmentation de la pression négative, les tissus mous sont aspirés dans la lumière pharyngée et deviennent hyperplasiques (23). Le voile est alors aspiré caudalement durant l'inspiration, obstruant la partie dorsale de la glotte. Il est parfois aspiré entre les processus corniculés du cartilage aryténoïde, ce qui augmente l'effort inspiratoire et génère un flux respiratoire plus turbulent. L'extrémité du palais mou est soufflée dans le nasopharynx lors de l'expiration.

## **b. Le larynx.**

Le larynx est la portion cartilagineuse de l'appareil respiratoire située à l'entrée de la trachée. Le larynx joue trois rôles : phonation, prévention des fausses déglutitions et respiration. En conséquence, une anomalie laryngée entraîne des troubles respiratoires, une modification de la voix et des fausses déglutitions (4).

Le larynx est un organe musculo-cartilagineux complexe, composé de cinq cartilages (Figures 3 et 4) :

- Le cartilage thyroïde forme les parois latérales et ventrales du larynx. Il entoure la partie latérale du cartilage cricoïde. Caudalement, il s'articule sur la partie dorso-latérale du cartilage cricoïde. Crânialement, le cartilage thyroïde s'articule sur les os thyrohyoïdiens. Ventralement le ligament cricothyroïdien unit le bord caudal du cartilage thyroïde et le cartilage cricoïde.
- Le cartilage cricoïde rattache le larynx aux premiers anneaux trachéaux. Il s'agit d'un anneau complet qui forme la paroi dorsale du larynx. Le cartilage cricoïde s'articule par sa partie crâniale dorso-latérale avec les cartilages aryténoïdes, pairs.
- L'épiglotte est un cartilage courbe en forme de triangle, situé ventralement à l'entrée du larynx. L'apex de l'épiglotte est dirigé vers l'oropharynx et s'étend juste dorsalement au palais mou. La partie linguale de la base de l'épiglotte est attachée à l'os basihyoïdien. La muqueuse attache la partie latérale de l'épiglotte au processus cunéiforme du cartilage aryténoïde en formant la corde aryépiglottique. L'épiglotte s'attache au corps du cartilage thyroïde (16).

- Les deux cartilages aryténoïdes sont reliés entre eux par une bandelette cartilagineuse transverse (11). A l'entrée de la glotte, les cartilages aryténoïdes présentent deux processus cunéiformes ventralement et deux processus corniculés dorsalement. Le collapsus laryngé est mis en évidence par l'œdème des processus corniculés et cunéiformes des aryténoïdes, l'aplatissement médial des processus cunéiformes et le basculement médial des processus corniculés. (28) Les cordes vocales s'attachent en partie ventrale au processus vocal des aryténoïdes.

L'innervation motrice et sensitive du larynx est assurée par le nerf vague. La branche crâniale (nerf laryngé crânial) est sensitive pour la muqueuse laryngée et motrice pour les muscles tenseurs des cordes vocales (muscles cricothyroïdiens). Le nerf laryngé caudal (portion terminale du nerf laryngé récurrent) assure l'innervation motrice de tous les autres muscles intrinsèques du larynx. Le nerf laryngé récurrent est particulièrement fragile en raison de sa longueur et de son trajet.

L'artère laryngée crâniale, qui est une branche de l'artère carotide externe, chemine le long du nerf laryngé crânial : il s'agit du support sanguin principal du larynx. La veine laryngée crâniale provient de l'arc veineux hyoïdien et donc de la veine jugulaire externe. Le drainage lymphatique a lieu dans les nœuds lymphatiques rétropharyngiens (16).

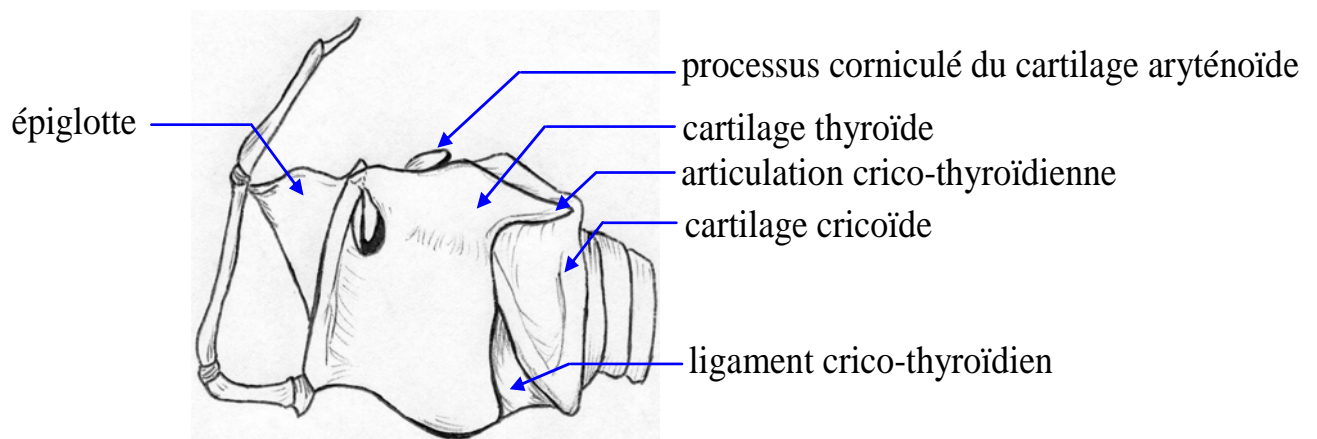


Figure 3 : VUE LATÉRALE GAUCHE DU LARYNX  
(d'après (3))

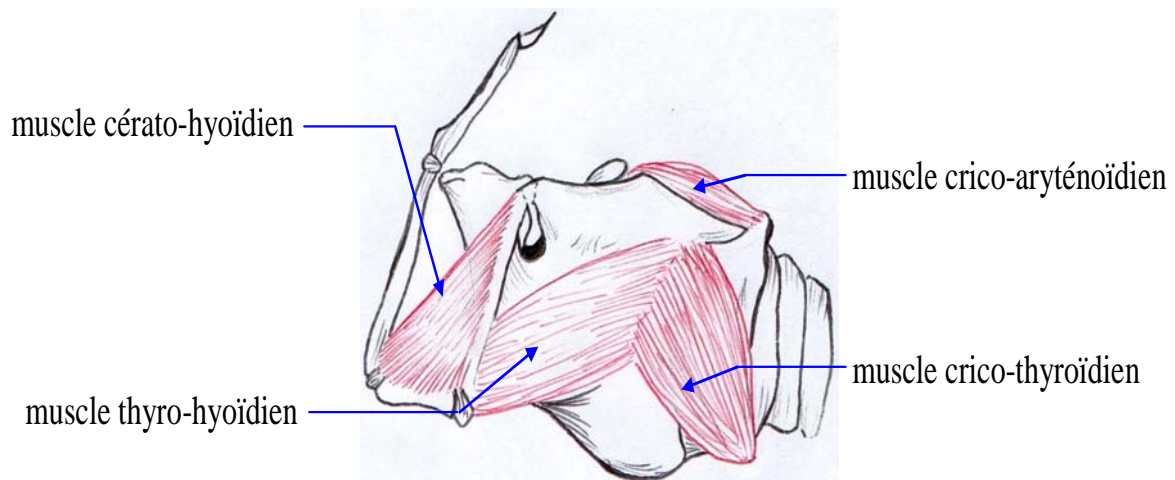


Figure 4 : MUSCLES DU LARYNX DU CHIEN  
(d'après (3))

### c. La région glottique.

La glotte est l'orifice délimité par les cartilages aryténoïdes dorsalement, par les deux cordes vocales ventralement. Rostralement et latéralement aux cordes vocales se situent les ventricules ou saccules laryngés. Ce sont des diverticules de muqueuse limités latéralement par le cartilage thyroïde et médialement par le cartilage aryténoïde. L'éversion des ventricules laryngés correspond au prolapsus de cette muqueuse bordant les cryptes laryngées. Elle est toujours la conséquence d'une malformation située à l'étage supérieur. La corde vestibulaire ou fausse corde vocale forme le bord rostral du ventricule laryngé et s'attache au processus cunéiforme du cartilage aryténoïde. L'ouverture de la glotte est réalisée par le muscle abducteur du larynx, le muscle crico-aryténoïdien dorsal. Sa fermeture est assurée par trois paires de muscles adducteurs : les muscles aryténoïdiens transverses, les muscles crico-aryténoïdiens latéraux et les muscles thyro-aryténoïdiens (Figure 5). Les muscles crico-thyroïdiens interviennent dans la fermeture de la glotte en tendant les cordes vocales (16).

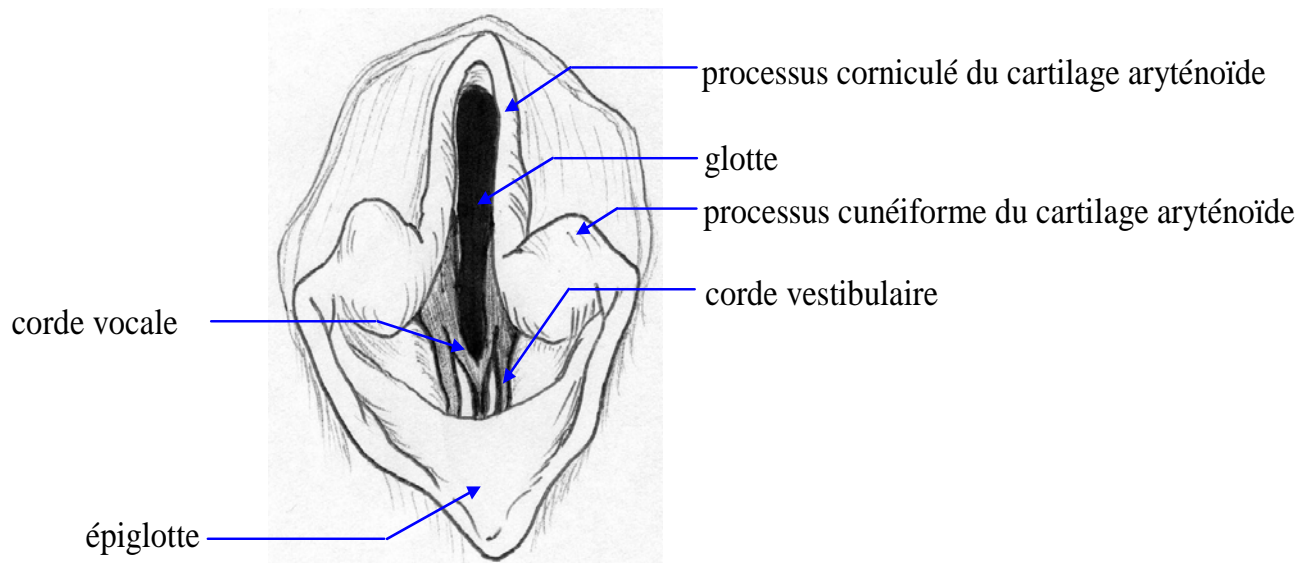


Figure 5 : VUE ORALE DE LA GLOTTE  
(d'après (16))

#### **d. Les amygdales.**

Les amygdales sont deux masses paires de tissu lymphoïde. Chaque amygdale repose dans la fosse amygdalienne, localisée sur la paroi dorsolatérale de l'oropharynx juste caudalement à l'arc palatoglosse. Normalement l'amygdale est cachée par la corde amygdalienne, corde de tissu en continuité avec la portion latérale du palais mou. L'amygdale est subdivisée en deux régions : la région fusiforme, partie procidente visible, et une région plus petite et rostrale, qui forme la portion latérale de la fosse amygdalienne. Quand l'amygdale est sortie de la fosse, la portion rostrale devient visible.

Il n'y a pas de vaisseaux lymphatiques afférents à l'amygdale. Les vaisseaux lymphatiques efférents sont drainés dans le nœud lymphatique rétropharyngien médial. Les amygdales sont vascularisées primitivement par l'artère amygdalienne, qui est une branche de l'artère linguale. Le drainage veineux est effectué par le plexus veineux palatin (8).

## **II. DIAGNOSTIC DU SYNDROME D'OBSTRUCTION DES VOIES RESPIRATOIRES SUPERIEURES DES RACES BRACHYCEPHALES.**

### ***1. Anamnèse.***

L'affection touche autant les mâles que les femelles.

#### **a. Race.**

Les animaux prédisposés rassemblent trois caractères. Ils sont brachycéphales, brévilignes et concaves ou ultra-concaves (6).

Les Bouledogues français et anglais, le Carlin, le Boston terrier, le Pékinois, le Shi-tsu et le Boxer sont les chiens brachycéphales les plus fréquemment concernés par ce syndrome. Le Lhasa apso et le Shar pei le sont dans une moindre mesure. Les chats sont plus rarement affectés, le syndrome d'obstruction a été décrit chez les chats Persans et Himalayens. Les ventricules laryngés semblent absents dans l'espèce féline (14).

Des chiens brévilignes (museau long) dont la conformation faciale conserve certains caractères brachycéphales comme un stop frontal très vertical peuvent être atteints : le Bull-mastiff, le Saint-bernard et le Cocker spaniel (19).

L'élongation du voile du palais atteint 100% des chiens brachycéphales, la sténose des narines affectent 50% de ces chiens. Les anomalies laryngées telles que l'éversion des ventricules laryngés ou le collapsus trachéal sont présentes chez 30% des cas (14).

#### **b. Age de l'animal.**

Il s'agit d'une anomalie congénitale mais de nombreux animaux ne sont pas consultés pour une évaluation des voies respiratoires avant l'âge de deux à trois ans (16).

Les cartilages trachéaux et laryngés des animaux très jeunes ont une haute teneur en eau, et les sutures peuvent ne pas tenir sur ces cartilages. Les anomalies congénitales incluant le tractus respiratoire doivent être traités avant l'âge d'un an pour éviter l'apparition progressive d'une détresse respiratoire et ainsi améliorer la qualité de vie de l'animal. Les animaux plus

âgés présentent des cartilages ossifiés manquant d'élasticité, qui sont difficiles à manipuler lors de l'intervention chirurgicale (16). Seulement 40 à 60 % des chiens brachycéphales opérés de syndrome obstructif sont âgés d'un an ou moins (19).

### **c. Motifs de consultation.**

Les symptômes sont présents dès la naissance mais les propriétaires ne les ont pas forcément remarqués. Ces animaux sont souvent nerveux, très agités.

Les principaux motifs de consultation sont l'aggravation de la dyspnée, l'amplification des bruits respiratoires tels que les ronflements ou le cornage, la toux, l'intolérance à l'effort. Les animaux ont parfois un sommeil agité (respiration discordante pendant le sommeil) (20).

Une modification de la voix, de la dysphagie, un jetage nasal par régurgitation, ainsi que des vomissements peuvent être mis en évidence lors d'atteinte laryngée. Statistiquement, la sévérité des signes digestifs paraît être proportionnelle à l'intensité des signes respiratoires. L'hypertrophie des différentes muqueuses de la région concernée peuvent être secondaires à la sélection qui a mené au raccourcissement du corps. L'hypertrophie intéresse les muqueuses des tissus pharyngés, du palais mou et de la muqueuse pylorique dans certains cas. Les désordres gastro-oesophagiens tels que ptyalisme, régurgitations, vomissements et reflux, peuvent aggraver les signes respiratoires par l'encombrement de la région pharyngée et par l'irritation persistante. Réciproquement, la dépression respiratoire chronique favorise le reflux gastro-oesophagien (26).

Lors de crise dyspnéique aigue, l'animal peut développer un œdème pulmonaire post-obstructif. Le chien discorde alors.

Il arrive que les propriétaires consultent pour les problèmes de flatulences bien connues chez les bulldogs. Les flatulences résultent de l'aérophagie secondaire à l'obstruction partielle des voies respiratoires (14).

### **d. Facteurs aggravants.**

Les circonstances d'apparition des symptômes sont l'effort, l'excitation, le stress ou encore la chaleur, l'humidité, et parfois le sommeil ou même le repos. Il existe également des facteurs endogènes : l'hyperthermie, les infections respiratoires, les affections neuromusculaires (15).



Chez le chien, la thermorégulation est réalisée par ventilation et non par transpiration, les glandes sudoripares étant quasiment absentes. Lors de l'halètement, l'air est inhalé et exhalé par la bouche, augmentant la perte de chaleur par évaporation. Ainsi, ce phénomène procure une sollicitation supplémentaire pour le larynx, supportée sans difficulté par la plupart des races. Il constitue un facteur aggravant pour les races brachycéphales, chez qui les voies respiratoires sont beaucoup plus restreintes (5).

## ***2. Examen clinique.***

### **a. Examen à distance.**

L'animal est observé dans un endroit calme afin d'éviter tout stress.

Les signes d'augmentation de l'effort inspiratoire incluent :

- la rétraction de la commissure des lèvres,
- l'halètement constant,
- l'abduction des membres antérieurs,
- l'utilisation exagérée des muscles abdominaux,
- la présence de mouvements anormaux de la paroi thoracique (signant un collapsus des espaces intercostaux),
- la participation des muscles respiratoires accessoires (c'est-à-dire la dilatation des narines et l'intervention des muscles cervicaux dans la respiration).

Une discordance et une posture d'orthopnée (cou et tête étendus) traduisent également un effort inspiratoire accru.

Des signes d'hypoxie peuvent être mis en évidence : tachypnée, cyanose (16).

Une dyspnée inspiratoire signe un collapsus dynamique des voies extra-thoraciques. Les efforts de déglutition traduisent une atteinte pharyngo-laryngée sévère (28).

Il est important de noter les bruits anormaux comme des sifflements, un stridor inspiratoire, une toux forte, une éventuelle dysphonie.

## **b. Examen rapproché.**

Une hyperthermie est parfois présente. Elle est due à une ventilation insuffisante. En effet la réduction de la lumière trachéale entraîne une augmentation des efforts inspiratoires qui ne compense pas le manque d'échanges nécessaires au rafraîchissement de l'animal.

L'auscultation est révélatrice de diverses affections : des sifflements inspiratoires aigus correspondent à l'éversion des ventricules laryngés tandis que des sifflements aigus mixtes révèlent un collapsus laryngé sévère et/ou une hypoplasie trachéale. L'auscultation du larynx, du pharynx et de la trachée permet de localiser l'endroit où le cornage est le plus fort et donc le lieu d'obstruction la plus sévère. Une auscultation thoracique minutieuse est difficile en raison du bruit dans les voies respiratoires supérieures (28).

L'inspection permet de détecter une éventuelle sténose des narines. La sténose peut être modérée à l'extérieur et marquée en profondeur. L'ouverture des narines peut être réduite à une simple fente. L'observation des narines pendant quelques minutes permet de constater s'il existe un mouvement latéral du nez pendant l'inspiration. L'aile du nez est généralement aspirée dans les voies respiratoires à l'inspiration (20).

La palpation de la trachée révèle fréquemment un diamètre trachéal faible chez les races brachycéphales, par rapport aux autres races (28).

Il est généralement difficile d'inspecter la région pharyngo-laryngée sur l'animal vigile. L'épaisseur de la langue gêne la visualisation et les manipulations de l'animal risquent d'augmenter la détresse respiratoire

## **3. Examens complémentaires.**

Ils permettent d'affiner le pronostic. Néanmoins une dyspnée sévère justifie un traitement d'urgence, et impose de différer tout examen complémentaire.

### **a. Radiographies.**

Des radiographies de face et de profil de l'encolure et du thorax sont nécessaires afin de détecter d'éventuelles anomalies cardiaques sous-jacentes. Une cardiopathie congénitale, un cœur pulmonaire ou des troubles pulmonaires (œdème pulmonaire, pneumonie, trachéo-bronchite) sont fréquemment mis en évidence chez les races brachycéphales (28). Lors

d'œdème pulmonaire secondaire à l'obstruction des voies respiratoires supérieures, la radiographie présente une opacification interstitielle et alvéolaire des champs pulmonaires périhilaires et dorso-caudaux. Un mégacœsophage ou un jabot œsophagien peut être présent, lié à l'origine embryonnaire commune de la trachée et de l'œsophage (22). L'examen radiographique permet parfois de mettre en évidence un voile du palais trop long et très épais et d'évaluer le diamètre trachéal, par le calcul du rapport entre le diamètre trachéal et le diamètre de l'entrée de la poitrine sur une radiographie de profil. Ce rapport est plus faible chez les chiens brachycéphales mais il a été démontré qu'il n'a pas d'intérêt pronostique : il n'y a pas de corrélation entre ce rapport et l'intensité des signes cliniques (19).

### **b. Lavage trans-trachéal.**

Lors de suspicion d'infection, il permet de réaliser un antibiogramme. Les infections du tractus respiratoire sont, pour la plupart, causées par des bactéries Gram -, dont beaucoup sont résistantes aux antibiotiques usuels (16).

### **c. Echocardiographie / Doppler.**

Cet examen est justifié lors de cardiopathies congénitales et d'hypertension artérielle pulmonaire. La ventilation pulmonaire est altérée lors d'obstruction des voies respiratoires supérieures. Il s'ensuit une diminution de la pression artérielle en oxygène et une hypoxie, responsable d'une vasoconstriction pulmonaire qui permet de conserver l'oxygénation du champ pulmonaire par une irrigation correcte. Cette vasoconstriction compensatrice entraîne une hypertension pulmonaire, un cœur pulmonaire puis une insuffisance cardiaque droite. L'animal est alors essoufflé à l'effort et peut souffrir de syncopes (28).

### **d. Analyses sanguines.**

La numération formule met en évidence une éventuelle polyglobulie liée à l'hypoxie. Si l'hypoxie est chronique une érythrocytose peut apparaître.

L'analyse des gaz du sang ou des bicarbonates permet de détecter la présence d'une acidose ou d'une alcalose respiratoire. Si la saturation en oxygène tombe en dessous de 80% de manière aiguë, des signes de syncope et de collapsus peuvent survenir (28).

#### **e. Fibroscopie.**

L'inspection directe de l'oropharynx et du larynx est souvent difficile chez les petits brachycéphales, en raison d'un accès étroit et encombré par des tissus hypertrophiés, et par une langue volumineuse. La fibroscopie est alors particulièrement indiquée pour voir de façon précise les structures laryngées. Elle est utilisée notamment pour détecter un palais mou allongé, une éversion des ventricules laryngés, une mobilité anormale des cartilages aryénoïdes ou une hypoplasie trachéale. Elle est également utilisée lors de la réalisation d'un lavage broncho-alvéolaire et pour l'évaluation du tractus digestif.

On parle d'allongement du voile du palais lorsque le voile dépasse de plus de un à trois millimètres l'extrémité de l'épiglotte. La muqueuse laryngée devient inflammée et œdématiée, réduisant encore plus le diamètre des voies respiratoires supérieures.

Les ventricules laryngés sont également observés lors de cet examen. L'éversion des sacculles correspond au stade I du collapsus laryngé. Il s'agit du prolapsus de la muqueuse bordant les cryptes laryngées. Une fois éversés, les ventricules sont irrités en continu par le flux respiratoire turbulent et deviennent de plus en plus œdématiés. Ils obstruent la partie ventrale de la glotte et gênent le flux respiratoire.

La fibroscopie peut permettre de mettre en évidence un collapsus laryngé ou une hypoplasie laryngée. Lorsque l'on constate un collapsus laryngé, la taille des voies respiratoires est utilisée pour classer les chiens en deux groupes.

Le premier groupe est constitué des chiens qui souffrent d'une éversion des ventricules laryngés et d'un collapsus laryngé, mais dont la glotte mesure 3 millimètres sur 2 ou plus.

Le deuxième groupe est formé des chiens pour lesquels l'éversion des ventricules et le collapsus laryngé ont causé une obstruction quasi-totale de la glotte (9).

La fibroscopie permet de faire le diagnostic différentiel des autres affections obstructives des voies respiratoires supérieures : corps étranger laryngé, tumeur laryngée, laryngite granulomateuse, traumatisme laryngé, masses laryngées (hématome, kyste, abcès,

granulome), œdème laryngé (inflammation, ingestion de produit caustique, coup de chaleur...), paralysie laryngée.

Il convient d'être prudent dans l'établissement du diagnostic, car il existe des faux positifs lors du diagnostic de paralysie laryngée. En effet il est important de pratiquer une anesthésie peu profonde et de réaliser l'examen pendant la phase de réveil, afin que le mouvement des cartilages aryénoïdes ne soit pas atténué.

Cependant cet examen n'est pas réalisé lors de la consultation car il nécessite une anesthésie générale du patient. Cette anesthésie présente un risque très élevé chez les races brachycéphales du fait du rétrécissement des voies respiratoires, des complications cardio-pulmonaires liées aux difficultés respiratoires obstructives chroniques et de leur tempérament nerveux compromettant parfois la récupération postopératoire. Ainsi la fibroscopie est effectuée généralement juste avant l'intervention chirurgicale pour ne pas anesthésier deux fois l'animal.

### **III. APPROCHE THERAPEUTIQUE DU SYNDROME OBSTRUCTIF DES VOIES RESPIRATOIRES SUPERIEURES CHEZ LE BRACHYCEPHALE.**

Le traitement de l'obstruction des voies respiratoires supérieures est dans un premier temps médical. En effet il convient de traiter la crise dyspnéique en urgence et de stabiliser la respiration. Lorsque l'animal est stable, une anesthésie peut être pratiquée pour réaliser la fibroscopie diagnostique et la correction chirurgicale des affections obstructives. Seul le traitement chirurgical assure une désobstruction permanente des voies respiratoires.

#### ***1. Traitement médical.***

Lorsqu'une correction chirurgicale n'est pas réalisable ou lors de refus des propriétaires, un traitement hygiénique et médical est mis en place. Le traitement hygiénique consiste à éviter le stress, les fortes chaleurs, les efforts, l'excitation et toute surcharge pondérale.

##### **a. Traitement d'urgence.**

La mise sous oxygène doit être immédiate. Lors d'asphyxie, l'animal est intubé. Si l'intubation est impossible, la trachéotomie s'impose.

Une sédation est souvent nécessaire, associée à une lutte contre l'hyperthermie par douche froide. L'administration de corticoïdes par voie veineuse est effectuée rapidement et l'animal est placé au repos dans une cage, dans un environnement calme. On peut avoir recours à des diurétiques lors d'œdème pulmonaire. Si l'œdème laryngé n'est pas compliqué de collapsus, les symptômes régressent en 30 minutes à une heure. Le retour à la normale peut prendre 4 à 5 heures. L'animal est surveillé pendant 12 heures (20).

## **b. Trachéotomie lors de réanimation.**

Lors de crise dyspnéique sévère, il est parfois nécessaire d'avoir recours à une trachéotomie d'urgence, qui permet à l'air d'entrer dans la trachée distalement au larynx.

L'incision médiale ventrale s'étend du cartilage cricoïde sur 2 ou 3 centimètres caudalement. Les muscles sterno-céphaliques puis les muscles sterno-hyoïdiens sont séparés. Une trachéotomie transverse est pratiquée sur le ligament annulaire entre le quatrième et le cinquième cartilage trachéal.

Il convient de ne pas inciser le ligament annulaire sur plus de la moitié de la circonférence de la trachée.

La sonde de trachéotomie est insérée. La mise en place de la sonde peut être facilitée en plaçant un fil de traction autour du cartilage distal à l'incision, et en exerçant une tension sur cette suture pour élargir l'incision.

Une ellipse de cartilage peut être réséquée si l'insertion de la sonde est difficile.

Les muscles sterno-hyoïdiens et sterno-céphaliques, le tissu sous-cutané puis la peau sont réapposés, crânialement et caudalement à la sonde.

La sonde est sécurisée en la suturant à la peau.

Le sang et le mucus présents dans la lumière trachéale sont aspirés.

Les sutures ainsi que le pansement ne doivent pas être étanches pour prévenir l'apparition d'un emphysème sous-cutané.

Les sondes de trachéotomie sont généralement maintenues en place sur une courte période. Les sécrétions doivent être évacuées toutes les quinze minutes à l'aide d'une sonde d'aspiration pour prévenir l'accumulation de mucus qui peut obstruer la sonde (17).

La trachéotomie est une manœuvre d'urgence, elle doit être réalisée le plus rapidement possible par une personne expérimentée, tout en respectant au maximum les règles d'asepsie.

## **c. Corticothérapie.**

De la prednisolone à la dose de 0,5 à 1 mg/kg/jour *per os* permet de réduire l'inflammation. Il faut rechercher la dose minimale efficace. Les corticostéroïdes préviennent l'apparition d'un œdème tissulaire et assurent une désobstruction partielle des voies respiratoires.

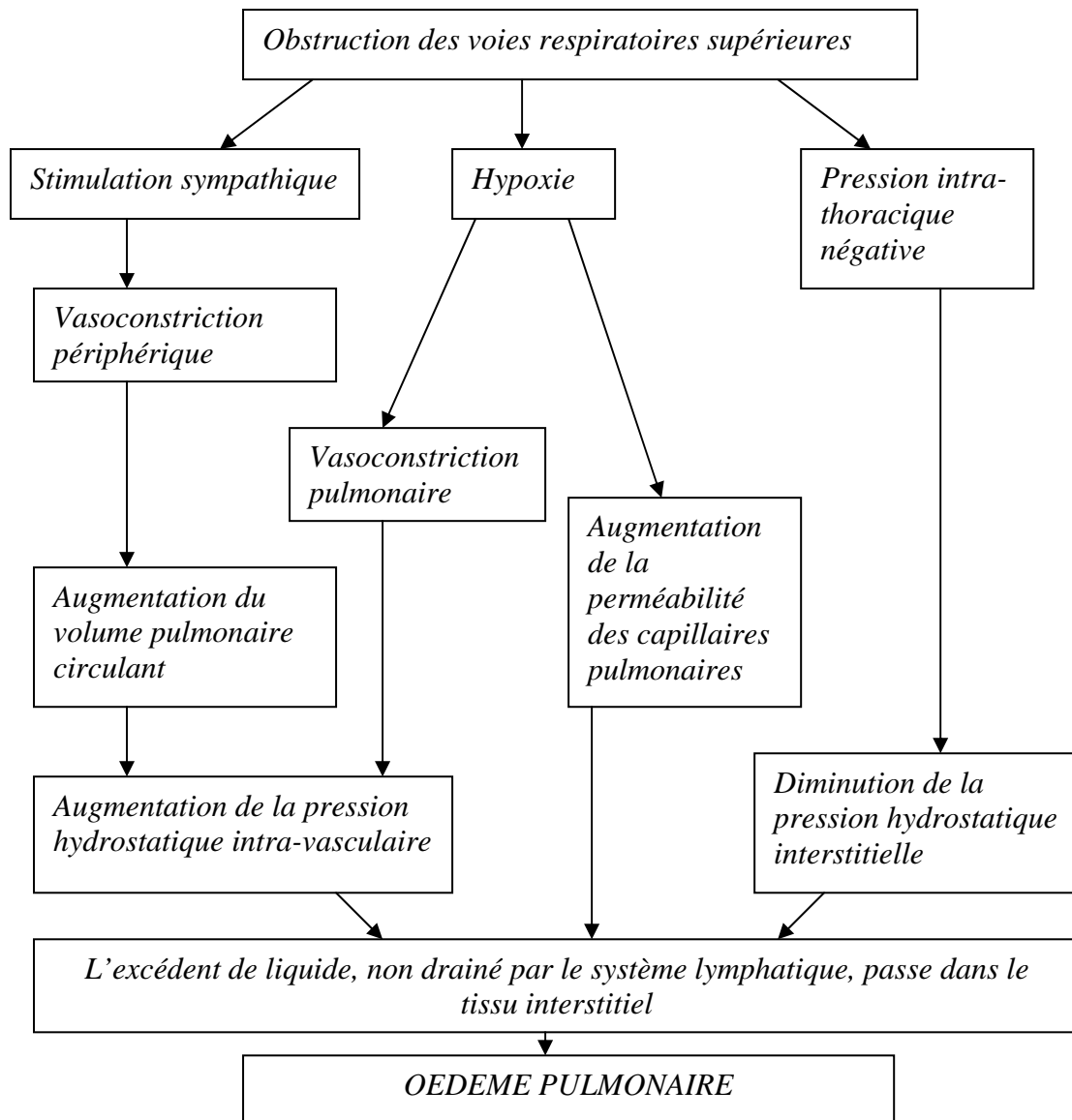
## ***2. Traitement chirurgical.***

### **a. Conditions pré-opératoires.**

Lors d'un épisode aigu d'obstruction des voies respiratoires, un œdème pulmonaire non cardiogénique, secondaire aux efforts inspiratoires peut se développer. L'effort inspiratoire génère une pression intrathoracique négative marquée qui entraîne une diminution de la pression hydrostatique interstitielle dans le poumon. Simultanément la libération de catécholamines provoque une vasoconstriction périphérique, puis une augmentation du volume circulant pulmonaire et donc une augmentation de la pression hydrostatique intra vasculaire. Parallèlement, l'hypoxie associée à une obstruction aiguë des voies respiratoires hautes entraîne d'une part une vasoconstriction pulmonaire et d'autre part une augmentation de la perméabilité des capillaires pulmonaires. Ainsi l'augmentation de la pression hydrostatique intra vasculaire, l'augmentation de la perméabilité des capillaires pulmonaires et la diminution de la pression hydrostatique interstitielle sont responsables du passage de liquide dans le tissu interstitiel, les capacités de drainage du système lymphatique étant dépassées (Figure 6).

La formation de l'œdème est donc multifactorielle, c'est pourquoi le traitement est symptomatique. Toute intervention doit être retardée jusqu'à ce que l'œdème soit résorbé (22) et (29).





**Figure 6 : Pathogénie de l'œdème pulmonaire causé par une obstruction partielle des voies respiratoires supérieures (d'après (22)).**

Pour limiter les risques de régurgitations et de fausses déglutitions, il convient de procéder à une diète hydrique d'au moins 24 heures. Une prémédication au métoprolol (0,2 à 0,5 mg/kg intramusculaire ou sous-cutanée) est conseillée. L'injection de glycopyrrolate (0,01 mg/kg) en prémédication permet de réduire les sécrétions trachéo-bronchiques et salivaires. L'animal doit rester dans la position la plus confortable possible et une contention minimale est utilisée, toujours dans un endroit calme. La mise sous oxygène au masque soulage l'animal.

Le refroidissement à l'aide d'un ventilateur ou de glace appliquée sur l'animal et une sédation peuvent être entrepris.

- *Sédation des chats en dyspnée sévère :*
  - Acépromazine à 0,05 mg/kg en IV, IM ou SC.
  - ou - Diazépam à 0,2 mg/kg en IV, à utiliser avec précaution car l'effet sédatif n'est pas systématique.
- *Sédation des chiens en dyspnée sévère :*
  - Morphine à 0,05 mg/kg (maximum 4 mg) en IV, IM ou SC.
  - ou - Butorphanol à 0,2-0,4 mg/kg en IV, IM ou SC.
  - ou - Acépromazine à 0,02-0,05 mg/kg (maximum 1mg) en IV, IM ou SC.
  - ou - Diazépam à 0,2 mg/kg en IV.
  - ou - Fentanyl + Dripéridol : 1 mL/20-40 kg en IV ou 1 mL/10-15 kg en IM.

*IV : voie Intra Veineuse, IM : voie Intra Musculaire, SC : voie Sous Cutanée.*

(d'après (16)).

Une dose unique de prednisolone (0,5 à 1 mg/kg) est administrée en période pré-opératoire pour diminuer l'inflammation et l'œdème tissulaires.

## **b. Risque anesthésique.**

Chez les animaux brachycéphales, le risque anesthésique est élevé pour diverses raisons :

- Les anomalies anatomiques des voies aériennes supérieures peuvent sévèrement compromettre leur capacité à ventiler correctement.
- Les brachycéphales ont fréquemment un tonus vagal élevé. La stimulation vagale consécutive à une manipulation pharyngée (intubation difficile par exemple) ou à l'action de substances vagotoniques peut déboucher sur l'installation d'une bradycardie prononcée. L'administration d'anticholinergiques est donc indiquée lors de la pré-anesthésie de ces animaux.

Les périodes les plus critiques sont l'induction et le réveil de l'anesthésie. Les principes de l'anesthésie du chien brachycéphale sont d'éviter une sédation profonde, en particulier chez les animaux qui ne sont pas monitorés en continu. L'induction doit être rapide. L'anesthésie est induite par un barbiturique à action courte, comme le thiopental (29). Il est injecté par voie intraveineuse stricte jusqu'à l'obtention des effets souhaités, permettant ainsi un contrôle du

degré d'anesthésie obtenu. Le retour de la conscience est dû à une rapide redistribution des drogues (12). Le propofol peut être utilisé car son métabolisme est très rapide, il peut être administré par petites doses jusqu'à l'obtention du niveau d'anesthésie générale souhaité. Avec ce protocole, la fonction laryngée n'est pas détériorée, mais l'apnée est fréquente (21). L'anesthésie est maintenue par relais gazeux avec de faibles volumes d'halothane ou d'isoflurane. L'animal doit être ballonné fréquemment durant l'intervention chirurgicale afin de renouveler le surfactant. Il est nécessaire de prendre en considération le surpoids car il diminue la fonction ventilatoire en diminuant le volume courant et la capacité résiduelle fonctionnelle du poumon (par pression importante sur le diaphragme).

L'utilisation de dépresseurs respiratoires comme les phénothiazines en pré-anesthésie ou post-anesthésie doit être évitée. En ce qui concerne l'analgésie, il est préférable d'utiliser des opiacés à activité agoniste-antagoniste (Butorphanol par exemple) plutôt que des substances à activité purement agoniste. Le recours à l'analgésie loco-régionale est de plus en plus fréquent pour prévenir la douleur post-opératoire sans entraîner de dépression respiratoire.

La plupart des races brachycéphales, du fait de la présence de tissu superflu dans le pharynx, gagnent à avoir la langue tirée et le cou étendu immédiatement après l'extubation de la sonde endotrachéale (29).

Il est possible de prévenir ou de combattre la congestion du conduit nasal en instillant dans chaque narine de la phényléphrine à usage pédiatrique, ce qui améliore la ventilation et stimule souvent les phénomènes de déglutition.

Un laryngospasme peut résulter de l'irritation laryngée lors de l'extubation. Le laryngospasme peut être à l'origine d'un œdème pulmonaire incluant des signes cliniques de dyspnée, tachypnée et la production d'une mousse rose dans les voies respiratoires supérieures visibles pendant la récupération de l'anesthésie. Le traitement du laryngospasme inclut une réintubation en utilisant des anesthésiques et des agents bloquants neuromusculaires si nécessaire (29).

#### *Protocoles anesthésiques utilisés :*

- *Prémédication et induction :* Diazépam (0,2 mg/kg en IV) suivi immédiatement de Thiopental (10-12 mg/kg en IV) ou de Propofol (4 à 6 mg/kg en IV). Comme alternative : Diazépam (0,2 mg/kg en IV) + Kétamine (5,5 mg/kg en IV).
- *Maintenance :* Isoflurane ou halothane.

*IV :voie IntraVeineuse.*

(d'après (16)).

### **c. Rhinoplastie.**

Le but de l'intervention est d'ouvrir la narine par résection partielle de l'aile du nez.

La résection cunéiforme des cartilages alaires est la technique chirurgicale qui apporte les meilleurs résultats, tant sur le plan fonctionnel qu'esthétique (ouverture correcte des narines, pigmentation conservée).

L'animal est en position sternale, le menton reposant sur la table. La tête est attachée à la table afin de prévenir une éventuelle rotation du site chirurgical. La région nasale est nettoyée à l'aide de savon antiseptique.

L'aile du nez est saisie à l'aide d'une pince à tissus de Brown-Adson. Une incision en forme de « V » est pratiquée autour de la pince avec une lame de bistouri numéro 11, jusqu'au cartilage alaire. La première incision est médiale et la seconde est latérale. L'élément tissulaire et cartilagineux, pyramidal, est alors excisé (Figure 7). L'hémorragie est contrôlée par pression. Les bords épithéliaux incisés sont réapposés puis suturés à l'aide de trois ou quatre points simples en utilisant un fil monobrin résorbable décimale 1,5.

Cette opération est renouvelée sur l'autre narine en effectuant la même résection pyramidale de cartilage nasal dorsal latéral de façon à être parfaitement symétrique.

Une hémorragie légère, spontanément curable, peut provenir des sites chirurgicaux (16).

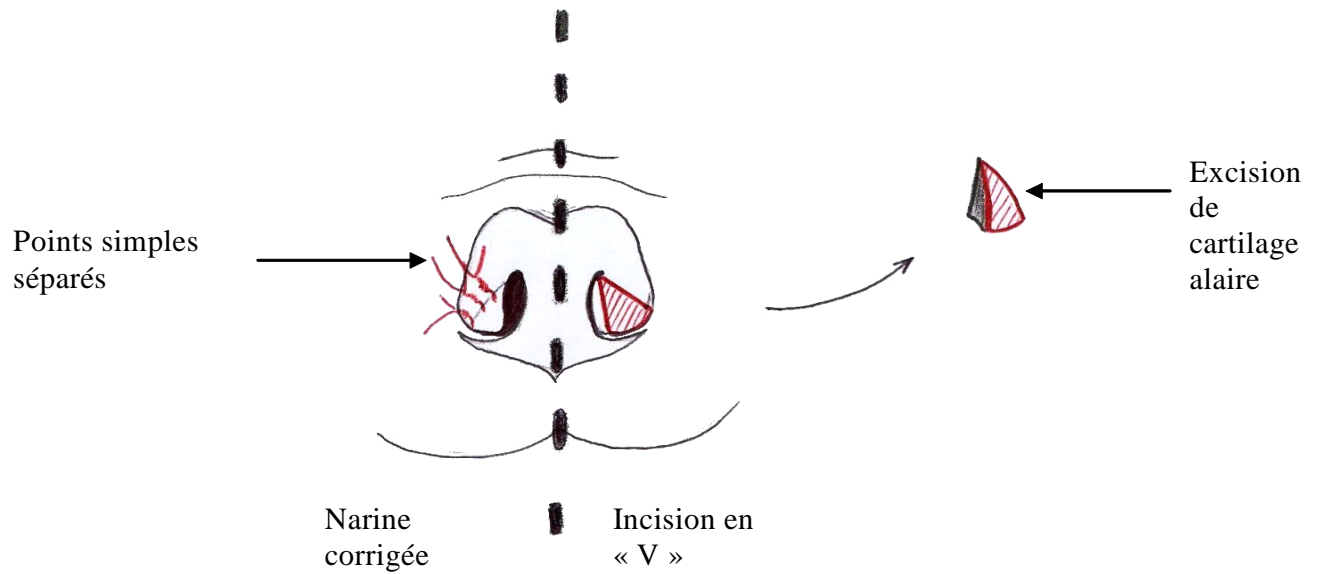


Figure 7 : RHINOPLASTIE  
(d'après (16))

#### d. Palatoplastie.

La palatoplastie vise à raccourcir le palais mou lorsqu'il est exagérément long.

L'animal est placé en décubitus sternal avec la gueule grande ouverte. Le maxillaire doit être suspendu à une barre placée au-dessus de la table opératoire et la mandibule doit être sécurisée ventralement avec une bande adhésive. Le menton ne doit pas rester au contact de la table.

Pour avoir un maximum de visibilité, les babines doivent être rétractées latéralement, à l'aide de liens par exemple, et la langue tirée rostralement.

Le site de résection est marqué visuellement en utilisant l'extrémité rostrale de l'épiglotte et la partie caudale ou moyenne des amygdales comme points de repère.

Le palais mou est manipulé avec douceur pour éviter l'œdème excessif de la muqueuse.

Les manipulations laryngées peuvent nécessiter un retrait temporaire de la sonde trachéale.

Dans ce cas, une sonde urinaire coupée est placée dans la trachée pour permettre une

réintubation plus rapide et plus facile. Son faible diamètre ne gêne pas l'intervention chirurgicale.

L'intervention chirurgicale peut être facilitée en saisissant l'extrémité du palais mou avec une pince d'Allis, et en plaçant des points de traction sur les bords droit et gauche du palais mou. Des pinces hémostatiques sont placées sur ces points de traction, l'aide applique alors une traction crâniale pour présenter le palais mou à l'opérateur.

Le palais mou est excisé sur un tiers ou la moitié de sa longueur avec des ciseaux courbe de Metzenbaum. Sur l'animal intubé, une compresse est placée à l'entrée de la glotte pour éviter le reflux de sang dans la trachée le long de la sonde. L'hémostase peut être contrôlée par pression douce.

Un surjet simple qui débute à proximité de l'amygdale est réalisé à l'aide d'un fil résorbable tressé décimale 1,5 ou 2. Il appose les muqueuses oro- et naso-pharyngées (Figure 8).

Lorsque la suture de la partie de palais mou excisé est terminée, l'excision se poursuit pour éliminer la totalité du palais mou à résequer. Le surjet est poursuivi pour apposer en totalité les muqueuses oro- et naso-pharyngées.

Une résection insuffisante ne soulage pas de manière optimale la détresse respiratoire, alors qu'une résection trop importante entraîne des régurgitations nasales, des rhinites et des sinusites. (16).

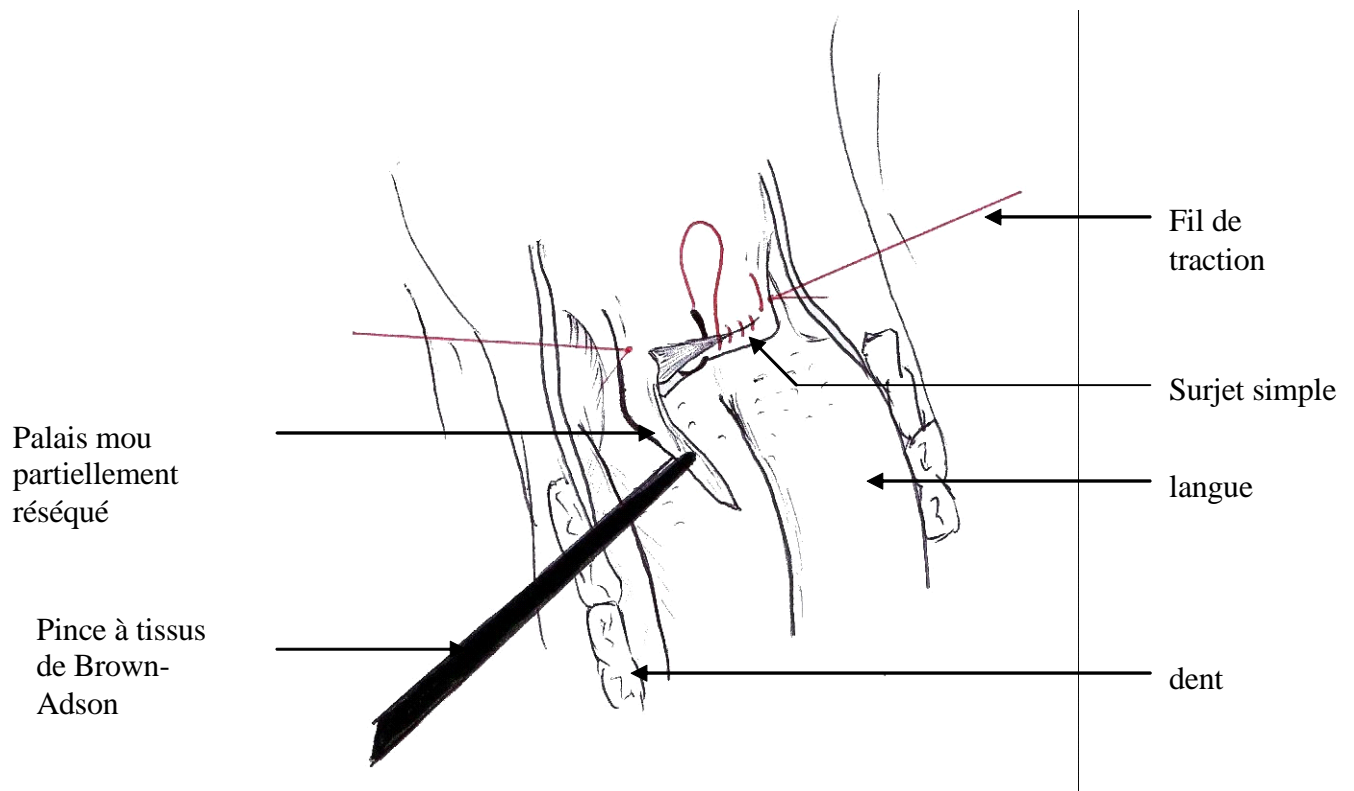


Figure 8 : RESECTION DU VOILE DU PALAIS  
(vue per-opératoire, gueule ouverte)  
(d'après (16))

#### e. Ventriculectomie.

Elle a pour but l'exérèse des ventricules laryngés éversés.

La sonde endotrachéale est réclinée dorsomédialement, afin que le ventricule soit mieux visualisé d'un côté. Le ventricule éversé est saisi avec une pince à long manche (ou un crochet).

Le tissu proéminent est coupé à sa base à l'aide de ciseaux de Metzenbaum courbes. Il est possible d'utiliser une pince à biopsie (Figure 9).

L'hémorragie est contrôlée par pression douce.

Les tissus sont manipulés avec douceur.

Les mêmes opérations sont effectuées de l'autre côté (16).

Une manipulation excessive peut entraîner un œdème obstructif en postopératoire.

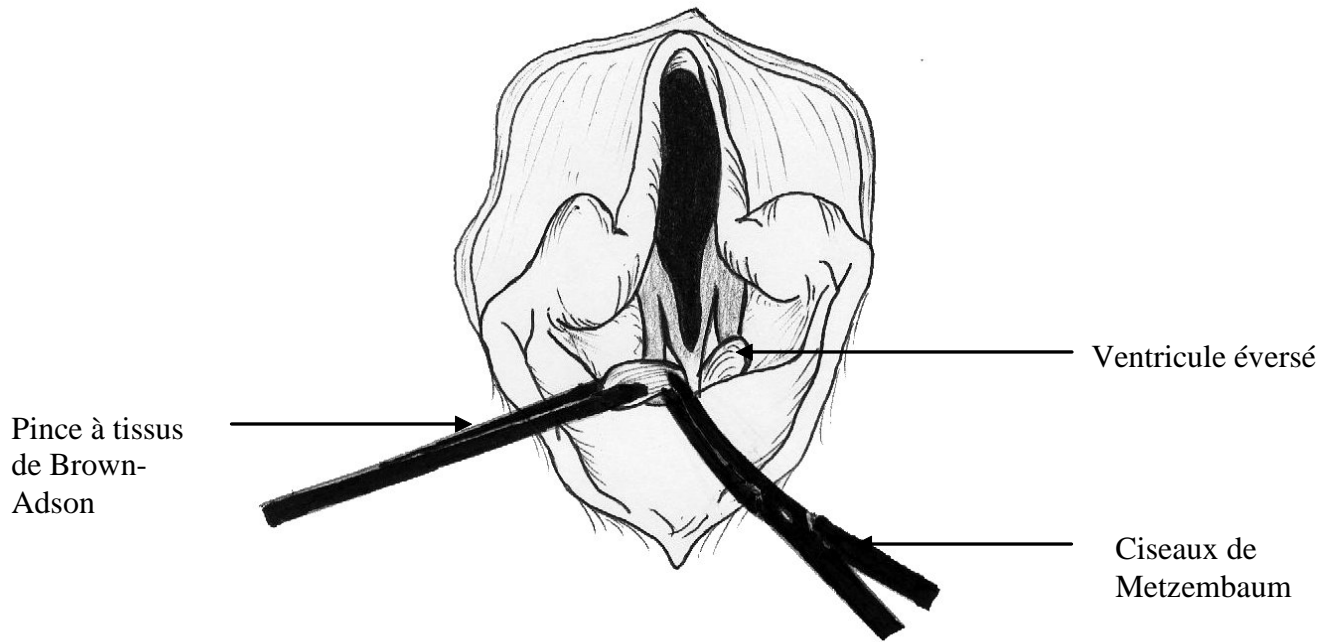


Figure 9 : VENTRICULECTOMIE  
(d'après (16))

#### f. Latéralisation du cartilage aryténoïde.

Cette technique est décrite pour le traitement de la paralysie laryngée mais elle est également utilisée lors de collapsus laryngé. La correction est effectuée uniquement lors de collapsus sévère et lorsque l'intervention chirurgicale de première intention comprenant la rhinoplastie, la palatoplastie et la ventriculectomie n'a pas été efficace (10).

Le larynx est abordé latéralement. L'animal est placé en décubitus latéral droit. Après tonte et nettoyage de la zone laryngée latérale et ventrale, l'incision cutanée est débutée caudalement à l'angle de la mandibule et se prolonge ventralement à la veine jugulaire. Le muscle sterno-céphalique est récliné dorsalement tandis que le muscle sterno-hyoïdien est récliné ventralement.

Le muscle thyro-pharyngien est incisé le long du bord dorsal de l'aile du cartilage thyroïde. L'articulation crico-thyroïdienne est ouverte (Figure 10).



L'aile du cartilage thyroïde est réclinée latéralement par traction.

Le processus musculaire de l'aryténoïde, saillant, est mis en évidence.

Le muscle crico-aryténoïdien dorsal, qui s'y insère, est sectionné.

L'articulation crico-aryténoïdienne située médialement au processus musculaire est ouverte par dissection mousse (Figure 11).

Il faut éviter l'ouverture de la muqueuse laryngée pour limiter toute contamination septique.

A l'heure actuelle ce dernier temps n'est plus réalisé, ce qui présente de nombreux avantages : l'intervention est plus rapide, le risque de léser la muqueuse est supprimé et les résultats en post-opératoire sont similaires.

La bandelette de cartilage inter-aryténoïdienne est sectionnée à l'aide de ciseaux fins, ce qui libère le cartilage aryténoïde. Cette étape n'est pas systématique.

Deux sutures au monofil irrésorbable décimale 3 sont placées suivant la direction des fibres du muscle crico-aryténoïdien dorsal entre le bord dorso-caudal du cricoïde et le processus musculaire de l'aryténoïde (Figure 12). L'utilisation d'une aiguille à section ronde est préférable, car le cartilage fragile risque de se déchirer lors de l'utilisation d'une aiguille à section triangulaire.

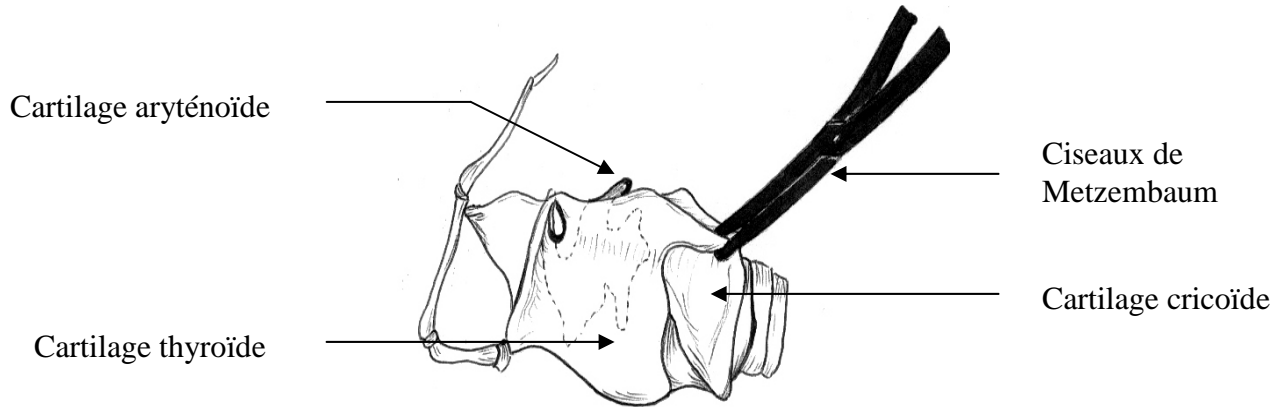
La mise en tension de ces sutures permet le pivotement caudo-latéral de l'aryténoïde et l'ouverture de la glotte. Cette ouverture est contrôlée directement par voie buccale (16). La fracture du cartilage aryténoïde, liée à sa friabilité, constitue une complication peropératoire. Elle nécessite la pose d'une suture complémentaire (24).

Le muscle thyro-pharyngien, puis la peau, sont suturés.

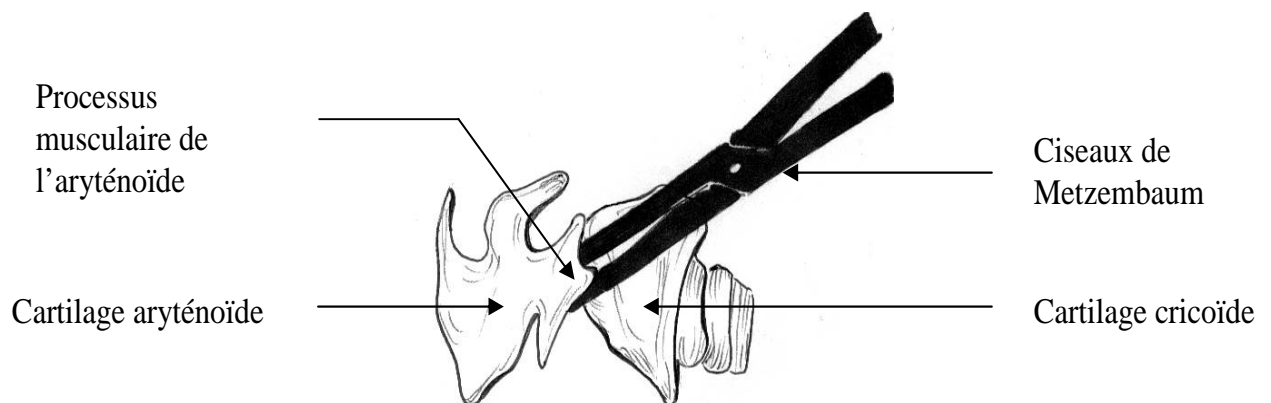
La laryngoplastie unilatérale constitue actuellement la technique de choix car elle épargne la muqueuse orale. Les risques de pneumonie par fausse déglutition sont réduits. Les résultats fonctionnels sont aussi bons, que la laryngoplastie soit uni- ou bilatérale (13).

## LATERALISATION DE L'ARYTENOÏDE

(d'après (3) et (16)).




**Figure 10 : Ouverture de l'articulation crico-thyroïdienne**



**Figure 11 : Ouverture de l'articulation crico-aryténoïdienne**

(l'aile du cartilage thyroïde est réclinée latéralement par traction)



**Figure 12 : Sutures entre le bord dorso-caudal du cricoïde et le processus musculaire de l'aryténoïde (cartilage thyroïde récliné latéralement)**

#### **g. Amygdalectomie.**

Les amygdales sont retirées chirurgicalement dans le but de diminuer la résistance des voies respiratoires supérieures, lorsque les amygdales sortent de la fosse amygdalienne et produisent une obstruction mécanique des voies respiratoires. Chez les races brachycéphales, l'hypertrophie amygdalienne peut contribuer au syndrome obstructif des voies respiratoires supérieures. Ce sont l'augmentation de la résistance dans les voies respiratoires hautes et la pression négative à l'inspiration qui aboutissent à l'éversion des amygdales hors de leur fosse. Les efforts respiratoires continus entraînent une irritation chronique et l'extension du tissu amygdalien proéminent (8).

L'amygdale est saisie à l'aide d'une pince à tissus de Brown-Adson. L'amygdale est alors sortie de la fosse amygdalienne afin d'exposer ses deux parties. Une paire de pinces hémostatiques courbes est alors utilisée pour clamber la base du pédicule amygdalien. L'amygdale est excisée distalement à la pince hémostatique. Les pinces à hémostase sont laissées en place pendant 5 minutes, puis elles sont retirées. La corde amygdalienne est suturée au-dessus du pédicule à l'aide d'un fil résorbable tressé décimale 1,5 ou 2 par un surjet simple continu (8).

Cette intervention chirurgicale est rarement réalisée en pratique.

## **h. Résultats.**

Le pronostic dépend de plusieurs facteurs :

- la sévérité de la détresse respiratoire,
- la chronicité de l'affection,
- la présence de lésions cardio-pulmonaires.

Le pronostic s'assombrit en présence d'un collapsus laryngé.

Il est nécessaire de corriger l'ensemble des anomalies pour obtenir une nette amélioration. Plus la correction est précoce, meilleurs sont les résultats (18).

Lors d'affections primaires telles que la sténose des narines ou l'allongement du voile du palais, les résultats sont satisfaisants : l'amélioration est constatée dans 96% des cas lorsque ces deux anomalies sont traitées. Les chiens âgés de moins de deux ans présentent une amélioration plus nette.

Les éventuels signes digestifs régressent ou disparaissent.

## **i. Complications post-chirurgicales.**

Les interventions chirurgicales intéressant la tête ou le cou peuvent se compliquer d'une atteinte de la fonction des voies respiratoires supérieures, liée à l'œdème tissulaire qui peut se développer.

L'administration d'oxygène au masque ou à l'aide d'une sonde nasale est bénéfique en période post-opératoire immédiate (20). Les animaux doivent être monitorés attentivement pendant les 48 heures suivant l'intervention chirurgicale, une source d'oxygène et le matériel de trachéotomie d'urgence étant disponibles à proximité. Le clapping (percussions sur la cage thoracique de l'animal avec les mains) permet de limiter l'encombrement trachéal et pharyngé en provoquant une expectoration. La prednisolone peut être prolongée 2 à 3 jours en post-opératoire pour diminuer l'œdème tissulaire.

Un œdème tissulaire peut résulter d'une manipulation excessive des tissus de la région oro-pharyngée ou d'une technique traumatique.

Les hémorragies sont prévenues par un contrôle de l'hémostase lors de l'intervention chirurgicale. Néanmoins il est préférable de positionner l'animal la tête en bas durant le réveil de l'anesthésie et de retarder le retrait de la sonde endotrachéale jusqu'à ce qu'un réflexe de déglutition soit présent. Les hémorragies des sites opératoires peuvent persister jusqu'à 24

heures après l'intervention. Les pertes sanguines peuvent être sous-estimées à cause des déglutitions de sang. Une transfusion est très rarement nécessaire. Il est cependant utile d'aspirer les sécrétions du nasopharynx avant l'extubation et de laisser le ballonnet de la sonde partiellement gonflé lors du retrait de celle-ci.

Une respiration bruyante, une toux ou une détresse respiratoire en période post-opératoire sont anormales.

Les races brachycéphales sont fréquemment atteintes de sténose pylorique, responsable de reflux gastrique. Une pneumonie par aspiration peut se développer après une intervention chirurgicale. C'est pourquoi l'administration de prokinétiques et d'anti-acides est indiquée avant l'intervention chirurgicale (25).

Les complications post-opératoires sont plus importantes chez le bulldog.

Les complications infectieuses sont rares en dépit de la présence d'une riche flore microbienne intrinsèque dans la gueule et l'oropharynx.

La repousse de tissu amygdalien peut apparaître lors d'exérèse incomplète des amygdales.

Le traumatisme du larynx lié à la mise en place d'une sonde endotrachéale inadaptée ou suite à un examen endoscopique est peu courant et la cicatrisation s'effectue par seconde intention.

## **j. Nouvelles techniques.**

L'injection d'épinéphrine dans les sites de résection a été évoquée pour contrôler l'hémorragie. Cependant l'épinéphrine, particulièrement chez les animaux anesthésiés à l'halothane, prédispose aux arythmies cardiaques. Cette pratique est donc à éviter.

Lors de la résection du voile du palais, la dissection aux ciseaux peut générer des complications telles que hémorragies, douleur post-opératoire et œdème tissulaire. Le laser au dioxyde de carbone, utilisé très largement en chirurgie humaine, a été testé chez l'animal pour la résection du voile du palais.

Cette technique présente de nombreux avantages :

- Le temps chirurgical est significativement plus court.
- L'intervention chirurgicale est facilitée, les incisions sont précises.
- Aucune suture n'est effectuée.
- La manipulation des tissus est limitée, tout contact des instruments chirurgicaux avec les tissus est évité, l'œdème tissulaire est minime ou absent.
- Les hémorragies sont minimales.

- La douleur post-opératoire semble nettement diminuée.
- Le laser détruit les microorganismes, le nombre de bactéries dans les tissus est réduit.

Cette technique est donc rapide et atraumatique.

Néanmoins le coût excessif du matériel et le risque encouru par les chirurgiens limitent son utilisation. Le laser impose la protection des yeux, l'utilisation de sondes endotrachéales non combustibles et la protection des tissus environnants contre les brûlures. L'utilisateur doit être expérimenté (7).

La perspective d'avenir la plus facilement réalisable reste la stérilisation de tous les chiens opérés pour syndrome obstructif des voies aériennes supérieures, afin que ces anomalies ne soient plus transmises aux descendants (14). La plus grande difficulté est de convaincre les propriétaires qui ont généralement investi dans leur animal et souhaitent le faire reproduire. Par exemple, il n'est pas rare que des propriétaires refusent la rhinoplastie, visible lors des concours.

## Conclusion

La prise en charge d'un chien brachycéphale en crise dyspnéique aiguë est une nécessité. La trachéotomie est rarement pratiquée par les vétérinaires qui considèrent ce geste comme une manœuvre plus dangereuse que salvatrice, probablement parce qu'elle reste méconnue.

La gestion de ces races, de plus en plus prisées, est un sujet d'actualité et demeure problématique.

Ce support écrit rappelle l'anatomie des régions concernées et les différentes étapes diagnostiques du syndrome obstructif des voies respiratoires hautes. Parallèlement les techniques chirurgicales les plus couramment pratiquées sont filmées afin de permettre à tout praticien de réaliser sans difficulté ces gestes usuels. Les complications post-chirurgicales doivent être connues mais avant tout prévenues.

Les particularités de ces animaux intéressent bon nombre de chirurgiens qui recherchent des nouvelles techniques moins risquées car le pronostic du syndrome obstructif est réservé dans la majorité des cas.

Le niveau de déviation morphologique induit par l'homme aurait dû rester raisonnable. Aujourd'hui un moyen de lutter efficacement semble être de stopper la transmission de cette affection en stérilisant les animaux qui présentent des troubles respiratoires importants. Or il apparaît que la volonté première n'est pas de stopper cette pression sélective mais au contraire de persévérer afin de suivre la mode actuelle. En effet les propriétaires ne sont pas assez sensibilisés à cette affection qui touche pourtant cent pour cent des brachycéphales, à divers degrés de gravité.

## Bibliographie

1. BARONE R. (1984) Appareil Respiratoire. *In : Anatomie Comparée des Mammifères Domestiques, Tome 3, Splanchnologie I.* Paris : Vigot, 597-600.
2. BARONE R. (1984) Cavités nasales. *In : Anatomie Comparée des Mammifères Domestiques, Tome 3, Splanchnologie I.* Paris : Vigot, 602-649.
3. BARONE R. (1984) Larynx. *In : Anatomie Comparée des Mammifères Domestiques, Tome 3, Splanchnologie I.* Paris : Vigot, 655-713.
4. BARREAU P. (1987) Chirurgie du larynx. *In : Techniques actuelles de chirurgie des petits animaux. Vol.1. Tissus mous (1<sup>ère</sup> partie), 2<sup>ème</sup> éd. Fr.* Paris : Vigot, 1-15.
5. BEUCHER J. (1985) Pathologie respiratoire des races brachycéphales 1<sup>re</sup> partie. *Point Vét.*, **17**(90), 277-284.
6. CHAUDIEU G, DENIS B. (1999) Génétique des races canines dites brachycéphales. *Prat. Méd. Chir. Anim. Comp.*, **34**, 571-576.
7. DAVIDSON EB, DAVIS MS, CAMPBELL GA, WILLIAMSON KK, PAYTON ME, HEALEY TS *et al.* (2001) Evaluation of carbon dioxide laser and conventional incisional techniques for resection of soft palates in brachycephalic dogs. *J. Am. Vet. Med. Assoc.*, **219**, 776-781.
8. DEAN PW. (1991) Surgery of the Tonsils. *Probl. Vet. Med.*, **3**, 298-303.
9. DUCAROUGE B. (2002) *Le syndrome obstructif des voies respiratoires supérieures chez les chiens brachycéphales. Etude clinique à propos de 27 cas.* Thèse Méd. Vét., Lyon ; n°16, 142p.



10. GILSON SD. (1998) Treatment of laryngeal paralysis with aryteno thyroid lateralization. *In* : BOJRAB MJ, ELLISON GW, SLOCUM B, editors. *Current techniques in small animal surgery*. 4<sup>th</sup> ed. Baltimore : Williams and Wilkins, 365-370.
11. GIRY M, BOUVY B. (1996) La paralysie laryngée. *Point Vét.*, **28** (n° spécial « Affections héréditaires et congénitales des carnivores domestiques »), 209-212.
12. GROSS ME, DODAM JR, POPE ER, JONES BD. (2002) A Comparison of Thiopental, Propofol, and Diazepam-Ketamine Anesthesia for Evaluation of Laryngeal Function in Dogs Premedicated With Butorphanol-Glycopyrrolate. *J. Am. Anim. Hosp. Assoc.*, **38**, 503-506.
13. GUEANT S, BOUVY B, DUPRE G, CORLOUER JP. (1996) Paralysie laryngée chez le chien : étude rétrospective de quatorze cas de laryngoplastie crico-aryténoïdienne. *Point Vét.*, **27**(174), 47-57.
14. HARVEY CE. (1989) Inherited and congenital airway conditions. *J. Small Anim. Pract.*, **30**, 184-187.
15. HEDLUND CS. (1998) Brachycephalic syndrome. *In* : BOJRAB MJ, ELLISON GW, SLOCUM B, editors. *Current techniques in small animal surgery*. 4<sup>th</sup> ed. Baltimore : Williams and Wilkins, 357-362.
16. HEDLUND CS. (2002) Surgery of the Upper Respiratory System. *In* : FOSSUM WF, HEDLUND CS, HULSE DA, JOHNSON AL, SEIM HB, WILLARD MO, CARROLL GL, editors. *Small animal surgery*. 2d ed. Missouri : Mosby, 716-740.
17. HEDLUND CS. (1994) Tracheostomies in the management of canine and feline upper respiratory disease. *Vet. Clin. North Am. (Small Anim. Pract.)*, **24**, 873-886.
18. HENDRICKS JC. (1995) Recognition and treatment of congenital respiratory tract defects in brachycephalics. *In* : KIRK RW, BONAGURA JD, editors. *Kirk's Current Veterinary Therapy VII*. Philadelphia : WB Saunders Company, 892-895.

19. HENNET P, BARDET JF. (1995) Syndrome respiratoire obstructif des races brachycéphales. *Point Vét.*, **27** (n° spécial "Pathologie respiratoire des carnivores domestiques"), 433-440.
20. HOBSON HP. (1995) Brachycephalic syndrome. *Semin. Vet. Med. Surg. (Small Anim.)*, **10**, 109-114.
21. JACKSON AM, TOBIAS K, LONG C, BARTGES J, HARVEY R. (2004) Effects of Various Anesthetic Agents on Laryngeal Motion During Laryngoscopy in Normal Dogs. *Vet. Surg.*, **33**, 102-106.
22. KERR LY. (1989) Pulmonary edema secondary to upper airway obstruction in the dog : a review of nine cases. *J. Am. Anim. Hosp. Assoc.*, **25**, 207-212.
23. KOCH DA, ARNOLD S, HUBLER M, MONTAVON PM. (2003) Brachycephalic syndrome in dogs. *Compend. Cont. Educ. Pract. Vet.*, **25**, 48, 50-54.
24. LAHUE TR. (1998) Treatment of laryngeal paralysis with unilateral cricoarytenoid laryngoplasty. In : BOJRAB MJ, ELLISON GW, SLOCUM B, editors. *Current techniques in small animal surgery*. 4<sup>th</sup> ed. Baltimore : Williams and Wilkins, 370-374.
25. LORINSON D, BRIGHT RM, WHITE RAS. (1997) Brachycephalic Airway Obstruction Syndrome-A Review of 118 Cases. *Canine Pract.*, **22**(5-6), 18-21.
26. PONCET C, DUPRE G, FREICHE V, ESTRADA M, BOUVY B. (2004) Incidence of digestive lesions in brachycephalic dogs with upper respiratory syndrome : prospective study in 73 cases (2000-2003). In : *ECVS Proceedings 2004*. Arcueil, France, 306-308.
27. ROBINSON NE. (1995) La physiologie des voies respiratoires. *Point Vét.*, **27**(n° spécial « Pathologie respiratoire des carnivores domestiques »), 405-415.

28. SENECA O. (2003) Syndrome d'obstruction des voies respiratoires supérieures chez le chien et le chat. *Nouv. Prat. Vét.*, n° hors-série « Néonatalogie et pédiatrie du chien et du chat », 20-24.
  
29. THURNON JC, TRANQUILLI WJ, BENSON GJ. (1996) Airway Disease. *In : Vet. Anesthesia*. Third ed. Baltimore : Williams and Wilkins, 809-811.

# **Diagnostic et traitement du syndrome obstructif des voies respiratoires supérieures chez le chien brachycéphale, avec support audiovisuel**

**HECHARD Emilie**

RESUME :

Les particularités anatomiques des races brachycéphales sont à l'origine d'affections obstructives respiratoires. Ces affections doivent être traitées chirurgicalement. Ce travail, à visée pédagogique, a pour but de présenter, à l'aide d'un document vidéo, les diverses techniques chirurgicales actuellement utilisées pour traiter ce syndrome.

MOTS CLES : Chien, Brachycéphale, Obstruction, Voie respiratoire supérieure, Opération chirurgicale, Diagnostic, Thérapeutique, CD-Rom.

JURY :

Président : Pr.

Directeur : Pr. P.Fayolle

Assesseur : Pr. H.Combrisson

ADRESSE DE L'AUTEUR :

Melle Emilie Héchard

Milambert

41200 Loreux

# **Diagnosis and treatment of the respiratory tracts obstructive syndrome among the brachycephalic dog, with audiovisual aid**

**HECHARD Emilie**

**SUMMARY :**

The special anatomy of the brachycephalic breeds is the main cause of respiratory obstructive affections. These diseases must be treated surgically. This educational work is meant to present, with the help of a documentary video, the diverse surgical techniques used today for treating this syndrome.

**KEYWORDS :** Dog, Brachycephalic, Obstruction, Upper respiratory tract, Surgical operation, Diagnosis, Therapy, CD-Rom.

**JURY :**

President : Pr.

Director : Pr. P.Fayolle

Assessor : Pr. H.Combrisson

**AUTHOR'S ADDRESS :**

Miss Emilie Héchard

Milambert

41200 Loreux

