ÉCOLE NATIONALE VETERINAIRE D'ALFORT

Année 2008

L'IMMUNOLOGIE DES MÉLANOMES CANINS

-Étude bibliographique -

THESE

Pour le

DOCTORAT VETERINAIRE

Présentée et soutenue publiquement devant

LA FACULTE DE MEDECINE DE CRETEIL

le ……..

par

Laura, Armande CAPLIER

Née le 16 septembre 1981 à Saint-Quentin (Aisne)

JURY

Président : M.
Professeur à la Faculté de Médecine de CRETEIL

Membres
Directeur : Mme F. QUINTIN-COLONNA
Professeur à l'École Nationale Vétérinaire d'Alfort
Assesseur : Mme H. COMBRISSON
Professeur à l'École Nationale Vétérinaire d'Alfort

18 mars 2008

LISTE DES MEMBRES DU CORPS ENSEIGNANT

Directeur : M. le Professeur MIALOT Jean-Paul

Directeurs honoraires : MM. les Professeurs MORAILLON Robert, PARODI André-Laurent, PILET Charles, TOMA Bernard

Professeurs honoraires: MM. BUSSIERAS Jean, CERF Olivier, LE BARS Henri, MILHAUD Guy, ROZIER Jacques, CLERC Bernard

DEPARTEMENT DES SCIENCES BIOLOGIQUES ET PHARMACEUTIQUES (DSBP)

Chef du département : Mme COMBRISSON Hélène, Professeur - Adjoint : Mme LE PODER Sophie, Maître de conférences

- UNITE D'ANATOMIE DES ANIMAUX DOMESTIQUES
Mme CREVIER-DENOIX Nathalie, Professeur
M. DEGUEURCE Christophe, Professeur*
Mme ROBERT Céline, Maître de conférences
M. CHATEAU Henry, Maître de conférences

- UNITE DE PATHOLOGIE GENERALE , MICROBIOLOGIE, IMMUNOLOGIE
Mme QUINTIN-COLONNA Françoise, Professeur*
M. BOULOUIS Henri-Jean, Professeur
M. FREYBURGER Ludovic, Maître de conférences

- UNITE DE PHYSIOLOGIE ET THERAPEUTIQUE
M. BRUGERE Henri, Professeur
Mme COMBRISSON Hélène, Professeur*
M. TIRET Laurent, Maître de conférences
Mme STORCK-PILOT Fanny, Maître de conférences

- UNITE DE PHARMACIE ET TOXICOLOGIE
Mme ENRIQUEZ Brigitte, Professeur *
M. TISSIER Renaud, Maître de conférences
M. PERROT Sébastien, Maître de conférences

- DISCIPLINE : ETHOLOGIE
M. DEPUTTE Bertrand, Professeur

- UNITE D'HISTOLOGIE , ANATOMIE PATHOLOGIQUE
M. CRESPEAU François, Professeur
M. FONTAINE Jean-Jacques, Professeur *
Mme BERNEX Florence, Maître de conférences
Mme CORDONNIER-LEFORT Nathalie, Maître de conférences

- UNITE DE VIROLOGIE
M. ELOIT Marc, Professeur *
Mme LE PODER Sophie, Maître de conférences

- DISCIPLINE : PHYSIQUE ET CHIMIE BIOLOGIQUES ET MEDICALES
M. MOUTHON Gilbert, Professeur

- UNITE DE GENETIQUE MEDICALE ET MOLECULAIRE
M. PANTHIER Jean-Jacques, Professeur
Mme ABITBOL Marie, Maître de conférences*

- UNITE DE BIOCHIMIE
M. MICHAUX Jean-Michel, Maître de conférences
M. BELLIER Sylvain, Maître de conférences*

- DISCIPLINE : ANGLAIS
Mme CONAN Muriel, Professeur certifié

DEPARTEMENT D'ELEVAGE ET DE PATHOLOGIE DES EQUIDES ET DES CARNIVORES (DEPEC)

Chef du département : M. POLACK Bruno, Maître de conférences - Adjoint : M. BLOT Stéphane, Maître de conférences

- UNITE DE MEDECINE
M. POUCHELON Jean-Louis, Professeur*
Mme CHETBOUL Valérie, Professeur
M. BLOT Stéphane, Maître de conférences
M. ROSENBERG Charles, Maître de conférences
Mme MAUREY Christelle, Maître de conférences

- UNITE DE CLINIQUE EQUINE
M. DENOIX Jean-Marie, Professeur
M. AUDIGIE Fabrice, Maître de conférences*
Mme GIRAUDET Aude, Praticien hospitalier
Mme MESPOULHES-RIVIERE Céline, Maître de conférences contractuel
Mme PRADIER Sophie, Maître de conférences contractuel

- UNITE DE REPRODUCTION ANIMALE
Mme CHASTANT-MAILLARD Sylvie, Maître de conférences* (rattachée au DPASP)
M. NUDELMANN Nicolas, Maître de conférences
M. FONTBONNE Alain, Maître de conférences
M. REMY Dominique, Maître de conférences (rattaché au DPASP)
M. DESBOIS Christophe, Maître de conférences
Mme CONSTANT Fabienne, Maître de conférences (rattachée au DPASP)
Mme DEGUILLAUME Laure, Maître de conférences contractuel (rattachée au DPASP)

- DISCIPLINE : URGENCE SOINS INTENSIFS
Mme Françoise ROUX, Maître de conférences contractuel

- UNITE DE PATHOLOGIE CHIRURGICALE
M. FAYOLLE Pascal, Professeur *
M. MAILHAC Jean-Marie, Maître de conférences
M. MOISSONNIER Pierre, Professeur
Mme VIATEAU-DUVAL Véronique, Maître de conférences
Mme RAVARY-PLUMIOEN Bérangère, Maître de conférences (rattachée au DPASP)
M. ZILBERSTEIN Luca, Maître de conférences contractuel
M. HIDALGO Antoine, Maître de conférences contractuel

- UNITE D'IMAGERIE MEDICALE
Mme BEGON Dominique, Professeur*
Mme STAMBOULI Fouzia, Maître de conférences contractuel

- DISCIPLINE : OPHTALMOLOGIE
Mme CHAHORY Sabine, Maître de conférences contractuel

- UNITE DE PARASITOLOGIE ET MALADIES PARASITAIRES
M. CHERMETTE René, Professeur *
M. POLACK Bruno, Maître de conférences
M. GUILLOT Jacques, Professeur
Mme MARIGNAC Geneviève, Maître de conférences contractuel
Mme HALOS Lénaïg, Maître de conférences
M. HUBERT Blaise, Praticien hospitalier

- DISCIPLINE : NUTRITION-ALIMENTATION
M. PARAGON Bernard, Professeur
M. GRANDJEAN Dominique, Professeur

DEPARTEMENT DES PRODUCTIONS ANIMALES ET DE LA SANTE PUBLIQUE (DPASP)

Chef du département : M. MAILLARD Renaud, Maître de conférences - Adjoint : Mme DUFOUR Barbara, Maître de conférences

- UNITE DES MALADIES CONTAGIEUSES
M. BENET Jean-Jacques, Professeur*
Mme HADDAD/ HOANG-XUAN Nadia, Maître de conférences
Mme DUFOUR Barbara, Maître de conférences

- UNITE D'HYGIENE ET INDUSTRIE DES ALIMENTS D'ORIGINE ANIMALE
M. BOLNOT François, Maître de conférences *
M. CARLIER Vincent, Professeur
Mme COLMIN Catherine, Maître de conférences
M. AUGUSTIN Jean-Christophe, Maître de conférences

- DISCIPLINE : BIOSTATISTIQUES
M. SANAA Moez, Maître de conférences

- UNITE DE ZOOTECHNIE, ECONOMIE RURALE
M. COURREAU Jean-François, Professeur
M. BOSSE Philippe, Professeur
Mme GRIMARD-BALLIF Bénédicte, Professeur
Mme LEROY Isabelle, Maître de conférences
M. ARNE Pascal, Maître de conférences
M. PONTER Andrew, Maître de conférences*

- UNITE DE PATHOLOGIE MEDICALE DU BETAIL ET DES ANIMAUX DE BASSE-COUR
M. MILLEMANN Yves, Maître de conférences*
Mme BRUGERE-PICOUX Jeanne, Professeur (rattachée au DSBP)
M. MAILLARD Renaud, Maître de conférences
M. ADJOU Karim, Maître de conférences

Mme CALAGUE, Professeur d'Education Physique

* Responsable de l'Unité

Remerciements

A notre jury de thèse :

A Monsieur le Professeur
Professeur à la faculté de médecine de Créteil
Qui nous a fait l'honneur d'accepter la présidence de notre jury de thèse.
Hommage respectueux.

A Madame le Professeur Françoise Quintin-Colonna,
Professeur à l'École Nationale Vétérinaire d'Alfort
Qui nous a fait l'honneur d'accepter de diriger cette thèse,
Ainsi que pour son dynamisme,
Son soutien et ses conseils éclairés lors d'une grande période de doutes,
Qu'elle soit assurée de notre vive reconnaissance.

A Madame le Professeur Hélène Combrisson,
Professeur à l'École Nationale Vétérinaire d'Alfort
Qui a bien voulu participer à notre jury de thèse.
Qu'elle soit assurée de notre gratitude.

A mes parents :

Que je vois malheureusement trop peu souvent…
Pour tous les sacrifices qu'ils ont faits pour mon bonheur,
Pour l'amour qu'ils me donnent chaque jour,
Je vous aime de tout mon cœur.

A mes grands-parents :

Que j'aurais voulu connaître plus…
En espérant que vous êtes fiers de moi.

A David :

Mon grand supporte(u)r ! Pour sa patience, sa tendresse, et ses mots doux au quotidien.
Encore merci d'être venu à mes côtés,
Que notre avenir soit toujours bercé d'Amour et de douceurs.

A mes poulettes du groupe 5 :

Hélène, Una, Juju, Elsa, Marie-Laure,
Il est tellement important d'avoir des amies telles que vous,
Sur qui l'on peut toujours compter !

A tout le service d'anatomie pathologique :

Anne, Edouard, Christelle, A-Laure, Manue, F. Bernex, N. Cordonnier,
Pour leur soutien, leurs précieux conseils et leur aide de tous les instants

Table des matières

Introduction **19**

Le cancer, cette peur qui nous hante… 19

Le cancer, une maladie qui traverse les siècles… 21

Le mélanome malin, un ennemi insoupçonné 24

1 Du mélanocyte au mélanome **29**

1.1 Le système mélanogène : généralités **29**

1.1.1 Ontogénèse des mélanocytes : des dérivés de la crête neurale. 29

1.1.2 Structure histologique des mélanocytes. 35

1.1.3 Le mélanocyte, cellule pigmentaire. 40

1.1.3.1 Biosynthèse des mélanines 40

1.1.3.2 Caractéristiques des mélanines et outils diagnostiques. 42

1.1.3.3 Excrétion des mélanines 44

1.1.3.4 Rôles des mélanines 46

1.1.4 Contrôle de la mélanogenèse 46

1.1.4.1 Génétique. 46

1.1.4.2 Hormonal. 46

1.1.4.3 Tissulaire. 47

1.1.4.4 Facteurs exogènes. 47

1.2 Cancérisation des mélanocytes **48**

1.2.1 Mécanismes de l'initiation 49

1.2.1.1 Rôle des ultraviolets dans l'étiologie du mélanome. 50

1.2.1.2 Mutation des proto-oncogènes. 50

1.2.1.3 Autres gènes impliqués dans la cancérogenèse des mélanocytes. 53

1.2.2 La promotion. 57

1.2.3 Progression tumorale et dissémination métastatique. 58

1.2.3.1 Prolifération et facteurs de croissance. 58

1.2.3.2 Acquisition du potentiel métastatique. 58

1.2.3.3 Modulation de l'expression de molécules d'adhésion. 59

1.2.3.4 Remodelage et dégradation de la matrice extracellulaire. 62

1.2.3.5 Angiogenèse tumorale. 64

1.3 Monographies du mélanome chez le chien. 67
1.3.1 Généralités 67
1.3.2 Monographies détaillées. 69
1.3.2.1 Les mélanomes de la cavité buccale 69
1.3.2.2 Les mélanomes des doigts 79
1.3.2.3 Les mélanomes cutanés et des jonctions cutanéo-muqueuses 82
1.3.2.4 Les mélanomes oculaires. 90
1.3.2.5 Mélanomes primaires du système nerveux central 96

2 Le mélanome face à la réponse immunitaire anti-tumorale. 99
2.1 Reconnaissance des cellules tumorales : les antigènes. 101
2.1.1 Nature des antigènes de tumeur. 101
2.1.1.1 Les antigènes de transplantation spécifiques de tumeur (TSTA). 102
2.1.1.2 Les antigènes de transplantation associés aux tumeurs (TATA) communs de différentes tumeurs. 102
2.1.1.3 Produits de gènes cellulaires mutés. 103
2.1.1.4 Antigènes codés par des gènes normalement silencieux ou surexprimés. 104
2.1.1.5 Antigènes codés par des oncogènes ou des anti-oncogènes mutés. 105
2.1.1.6 Antigènes associés à la surexpression de proto-oncogènes non modifiés. 106
2.1.1.7 Autres antigènes associés aux tumeurs, non protecteurs. 107
2.1.1.7.1 Antigènes oncofœtaux ré-exprimés. 107
2.1.1.7.2 Antigènes de différenciation (antigènes spécifiques de tissus). 107
2.1.2 Propriétés des antigènes tumoraux. 109
2.2 Mécanismes effecteurs de la réponse immunitaire anti-tumorale. 111
2.2.1 Mécanismes effecteurs de la réponse immunitaire innée anti-tumorale 111
2.2.1.1 Les cellules Natural Killer (NK). 112
2.2.1.2 Les cellules LAK (Lymphokine activated killer cell). 116
2.2.1.3 Les cellules Natural Killer T (NKT). 116
2.2.1.4 Les lymphocytes T γ/δ. 117
2.2.1.5 Les cellules phagocytaires 118
2.2.2 La réponse immunitaire spécifique anti-tumorale. 119
2.2.2.1 Déclenchement de la réponse spécifique par les CPA. 121
2.2.2.2 La réponse cellulaire anti-tumorale. 124
2.2.2.3 La réponse humorale anti-tumorale. 127
2.2.2.4 Terminaison de la réponse lymphocytaire 129

2.3 Stratégies d'échappement. 130
2.3.1 Anomalies de la présentation antigénique et de la reconnaissance. 131
2.3.1.1 Antigène masqué. 131
2.3.1.2 Diminution d'expression des molécules du CMH de classe I. 131
2.3.1.3 Modulation de molécules de costimulation. 131
2.3.1.4 Absence d'expression de molécules de CMH de classe II. 131
2.3.1.5 Inflammation et nécrose. 131
2.3.2 Résistance à la cytolyse. 132
2.3.3 Résistance à l'apoptose 132
2.3.4 Intervention de facteurs immunosuppresseurs. 132
2.3.4.1 Facteurs sécrétés par la tumeur. 132
2.3.4.2 Facteurs sécrétés par d'autres cellules de l'hôte. 134
2.3.4.3 Rôle des cellules T régulatrices. 134
2.3.4.4 Surconsommation de cytokines activatrices de la réponse immune. 135
2.3.4.5 Spoliation protéique. 135
2.3.5 Mutations et modulation antigénique. 135
2.3.6 Croissance tumorale exponentielle 136
2.4 Les cytokines, outils et cibles privilégiées de l'immunité anti-tumorale 137
2.4.1 La reconstitution hématopoïétique. 139
2.4.2 Immunothérapie anti-tumorale utilisant les cytokines. 139
2.4.3 Cytokines immunosuppressives. 140

3 Conséquences et applications :
outils diagnostiques, pronostiques et thérapeutiques. 143
3.1 Les marqueurs tumoraux : généralités. 143
3.1.1 Définition. 143
3.1.2 Propriétés. 143
3.1.2.1 Sensibilité, spécificité. 143
3.1.2.2 Un marqueur idéal ? 144
3.1.3 Méthodes de détection. 145
3.1.4 Classification. 146
3.1.4.1 Les marqueurs sécrétés par la tumeur. 147
3.1.4.1.1 Les protéines embryonnaires. 147
3.1.4.1.2 Les marqueurs de cellules matures. 147

3.1.4.1.2.1 Les hormones. 147
3.1.4.1.2.2 Les enzymes. 149
3.1.4.1.2.3 Les immunoglobulines monoclonales. 149
3.1.4.1.2.4 Les glycosaminoglycanes 149
3.1.4.1.2.5 Les antigènes extraits de tumeurs et caractérisés par des anticorps poly ou monoclonaux. 149
3.1.4.2 Les marqueurs témoignant d'une réaction de l'hôte à l'envahissement tumoral. 150
3.1.4.3 Les marqueurs tissulaires. 151
3.1.4.4 Marqueurs de chimiorésistance 152
3.2 Les marqueurs tumoraux du mélanome canin : des outils diagnostiques. 153
3.2.1 Marqueurs tumoraux et dépistage. 153
3.2.1.1 Marqueurs tissulaires, immunomarquages et diagnostic. 154
3.2.1.1.1 Les filaments intermédiaires. 154
3.2.1.1.2 La NSE (neuron specific enolase) 155
3.2.1.1.3 La protéine S100. 156
3.2.1.1.4 Anticorps dirigés contre des antigènes mélanocytaires spécifiques. 159
3.2.1.1.4.1 MelanA. 159
3.2.1.1.4.2 HMSA-1 et -5. 161
3.2.1.1.4.3 HMB-45. 162
3.2.1.1.4.4 NK1/C3 et NK1/beteb. 164
3.2.1.1.4.5 MEL-1. 164
3.2.1.1.4.6 Anticorps dirigés contre les enzymes de la mélanogenèse. 165
3.2.1.1.5 Anticorps dirigés spécifiquement contre une lignée canine de mélanomes 167
3.2.1.1.6 Mitf (microphtalmia transcription factor) 168
3.2.1.1.7 Métallothionines. 168
3.2.1.2 Marqueurs cytogénétiques. 168
3.2.1.3 Marqueurs sériques, dépistage, diagnostic et suivi. 169
3.2.2 Réalisation du bilan d’extension. 170
3.2.2.1 Examen immunohistochimique de biopsies de nœuds lymphatiques. 170
3.2.2.2 Détection par RT-PCR des antigènes associés au mélanome canin. 170
3.2.2.3 Exploration par scintigraphie. 172
3.2.2.4 Examen du nœud lymphatique sentinelle. 172

3.3 Les marqueurs tumoraux du mélanome canin : des outils pronostiques. 173
3.3.1 Prévision du comportement biologique de la tumeur. 173
3.3.1.1 Critères propres à l'animal. 173
3.3.1.2 Caractéristiques macroscopiques de la tumeur. 174
3.3.1.2.1 Localisation tumorale. 174
3.3.1.2.2 Taille de la tumeur. 174
3.3.1.2.3 Degré d'infiltration. 175
3.3.1.3 Marqueurs histologiques. 175
3.3.1.3.1 Index mitotique et atypies nucléaires. 176
3.3.1.3.2 Score tumoral. 177
3.3.1.3.3 Type cellulaire histologique. 177
3.3.1.3.4 Invasion des vaisseaux lymphatiques. 178
3.3.1.3.5 Autres marqueurs histologiques. 178
3.3.1.4 Immunomarquages d'antigènes caractéristiques du mélanome. 178
3.3.1.4.1 Vimentine et protéine S100. 178
3.3.1.4.2 Enzymes de la mélanogenèse. 179
3.3.1.4.3 MelanA. 179
3.3.1.5 Marqueurs immunohistochimiques de la prolifération tumorale : PCNA et MIB-1. 180
3.3.1.6 Index apoptotique. 183
3.3.1.7 Recherche de mutations des gènes suppresseurs de tumeurs. 183
3.3.1.7.1 Expression de p53 183
3.3.1.7.2 Récepteur B à l'endothéline (EDNRB). 184
3.3.1.7.3 Autres anti-oncogènes. 184
3.3.1.8 Mise en évidence de la modulation des molécules d'adhésion et des protéines de la matrice extracellulaire 184
3.3.1.8.1 Expression du CD44 184
3.3.1.8.2 Expression de MUC18 184
3.3.1.8.3 Expression de métallothionines. 185
3.3.1.8.4 Expression de la ténascine. 185
3.3.1.9 Quantification de la vascularisation tumorale. 186
3.3.1.9.1 Angiogenèse et évaluation de la Densité Micro-Vasculaire. 186
3.3.1.9.2 Marquage par Mab 3B5. 187
3.3.1.9.3 Comptage des mastocytes. 188
3.3.1.9.4 Concentration sérique des facteurs angiogéniques. 189

3.3.1.9.5 Expression de ténascine. 190
3.3.1.9.6 Mimétisme vasculaire. 190
3.3.1.10 Étude des métaphases, cytométrie de flux et analyse cytogénétique. 191
3.3.1.11 Évaluation de la réponse immunitaire anti-tumorale. 191
3.3.1.11.1 Mesure de l'activité lysozyme sérique. 191
3.3.1.11.2 Mesure du nombre de Treg dans les tissus tumoraux. 192
3.3.2 Évaluation de l'efficacité thérapeutique et surveillance des rechutes. 194
3.3.2.1 Dosage de marqueurs sériques. 194
3.3.2.2 Mesure des facteurs d'angiogenèse. 194
3.3.2.3 Marqueurs de résistance aux molécules de chimiothérapie. 195
3.4 Immunothérapie et immunogénothérapie : des avancées thérapeutiques non conventionnelles. 197
3.4.1 Immunothérapie active. 198
3.4.1.1 Stimulation non spécifique du système immunitaire. 198
3.4.1.1.1 BCG et autres produits d'origine bactérienne. 198
3.4.1.1.2 Muramyl tripeptide. 200
3.4.1.1.3 Acemannan 201
3.4.1.1.4 Administration de cytokines. 202
3.4.1.1.4.1 IL-2 202
3.4.1.1.4.1.1 Traitement par IL-2 exogène. 203
3.4.1.1.4.1.2 Sécrétion endogène d'IL-2 par des cellules exogènes génétiquement modifiées. 203
3.4.1.1.4.1.3 Stimulation de la production endogène d'IL-2 par les AINS. 205
3.4.1.1.4.2 Interférons. 206
3.4.1.1.4.3 TNFα 207
3.4.1.1.4.4 Colony-stimulating factors (CSF) 208
3.4.1.1.4.5 Inhibition de la néoangiogénèse par des facteurs anti-angiogéniques. 209
3.4.1.1.5 Inhibition de la réponse à histamine. 209
3.4.1.2 Immunothérapie active spécifique 211
3.4.1.2.1 Vaccination anti-cancer 211
3.4.1.2.1.1 Vaccins à « cellules entières » ou à « antigènes complets ». 212
3.4.1.2.1.2 Vaccins acellulaires, contenant des antigènes purifiés. 215
3.4.1.2.1.2.1 Vaccins synthétiques à réponse humorale. 215
3.4.1.2.1.2.2 Vaccins peptidiques. 217

3.4.1.2.1.2.3 Vaccins génétiques. 219
3.4.1.2.1.2.4 Vaccination avec des protéines de choc thermique. 222
3.4.1.2.1.3 Immunisation par les cellules dendritiques. 222
3.4.1.2.2 Génothérapie et transformation moléculaire des cellules tumorales. 225
3.4.1.2.2.1 Induction d'une réponse anti-tumorale efficace. 227
3.4.1.2.2.2 Modification du métabolisme des cellules tumorales. 229
3.4.1.2.2.3 Protection des cellules souches sanguines 229
3.4.1.2.2.4 Rétablissement du contrôle génétique de la prolifération cellulaire 229
3.4.1.2.2.5 Inhibition de l'angiogenèse. 231
3.4.2 Immunothérapie passive 232
3.4.2.1 Thérapie par des anticorps monoclonaux anti-tumoraux. 232
3.4.2.1.1 Obtention des anticorps monoclonaux d'intérêt. 232
3.4.2.1.2 Rôles des anticorps dans l'immunothérapie passive. 233
3.4.2.1.2.1 Destruction directe de la tumeur par des anticorps spécifiques. 233
3.4.2.1.2.2 Inhibition des signaux de prolifération. 235
3.4.2.1.2.3 Anticorps levant l'immunosuppression locale. 235
3.4.2.1.2.4 Induction de l'apoptose des cellules tumorales. 235
3.4.2.1.2.5 Induction d'une réponse anti-idiotypique. 236
3.4.2.1.2.6 Inhibition de la dissémination métastatique. 236
3.4.2.1.2.7 Inhibition de la vascularisation tumorale. 236
3.4.2.1.3 Efficacité du traitement passif par anticorps monoclonaux. 236
3.4.2.2 Immunothérapie par des anticorps hybrides 237
3.4.2.3 Immunomodulation adoptive ou thérapie par cellules effectrices 238
3.4.2.3.1 Utilisation de cellules LAK 238
3.4.2.3.2 Utilisation des TILs. 240

Conclusion 241

Annexes 245

1 : Principaux gènes et protéines impliquées dans la cancérisation du mélanome chez l'homme, la souris et le chien 247

2 : Système alternatif de détermination des stades des mélanomes oraux, à visée pronostique 251

3 : Distribution et caractéristiques des mélanomes primaires de l'œil chez le chien 253

4 : Résumé des principaux antigènes tumoraux reconnus, et application au mélanome chez l'homme et le chien 255

5 : Mécanisme simplifié de la réponse immunitaire spécifique anti-tumorale 257

6 : Principaux marqueurs diagnostiques reconnus dans le cadre du mélanome chez le chien 259

7 : Diagramme diagnostique de tumeurs cutanées indifférenciées, basé sur la mise en évidence de marqueurs tumoraux par IHC 265

8 : Principaux marqueurs à visée pronostique du mélanome chez le chien 267

Bibliographie 271

Tables des illustrations :

Liste des figures :

Figure 1 : principales causes de décès en France 20

Figure 2 : principales causes de décès en France : comparaison homme – femme 21

Figure 3 : papyrus Ebers : le papyrus donnant le traitement du cancer : face à une « tumeur dirigée contre le dieu Xenus », il recommande de ne rien faire 22

Figure 4 : premières étapes du développement embryonnaire du chien : segmentation de l'œuf fécondé et morula ; gastrulation par invagination et formation des trois feuillets ; neurulation et production du tube neural (stade neurula). 30

Figure 5 : devenir des feuillets embryonnaires. 31

Figure 6 : neurulation : formation du tube neural et des cellules de la crête neurale 32

Figure 7 : observation microscopique (x300) de la **crête neurale d'un embryon de rat** de 11 jours 32

Figure 8 : voies de migration des cellules des crêtes neurales et quelques structures dérivées 33

Figure 9 : origine et migration des mélanocytes: apparition des mélanoblastes dans les crêtes neurales, migration périphérique des mélanoblastes qui se multiplient et se différencient en mélanocytes. 35

Figure 10 : coupes histologiques permettant d'observer les mélanocytes dans leurs différentes localisations : A. et B. : peau, C.D.E. : œil. 36

Figure 11 : répartition des mélanocytes dans la peau 38

Figure 12 : mélanome cutané (H&E, x500) : on distingue un mélanophage parmi les cellules tumorales 39

Figure 13 : observation au microscope électronique de mélanocyte de la peau : visualisation des mélanosomes (PM) et des prolongements cytoplasmiques (EC) s'insinuant entre les kératinocytes de la couche basale ou épineuse 39

Figure 14 : schématisation d'une observation au microscope électronique à transmission d'un mélanocyte 40

Figure 15 : biosynthèse des mélanines à partir de la tyrosine 41

Figure 16 : aspect et mélanisation des différents mélanosomes 42

Figure 17 : aspect en microscopie électronique des stades I à IV des mélanosomes 42

Figure 18 : biosynthèse et transfert des mélanosomes dans l'épiderme 44
Figure 19 : principales hypothèses au sujet de la transmission de la mélanine aux kératinocytes épidermiques et du follicule 45
Figure 20 : étapes de la transformation d'une cellule normale en une tumeur maligne 49
Figure 21 : association des cyclines et cdk au cours du cycle cellulaire normal 53
Figure 22 : rôle primordial de la protéine p53 dans la régulation du cycle cellulaire : en présence de c-myc, la p53 contrôle la division cellulaire, en vérifiant l'intégrité du DNA. Si le DNA n'est pas correct ou si Bcl-2 est absent ou inhibé, on observe une stimulation de la voie de l'apoptose. Si, au contraire, le DNA a pu être réparé, le cycle cellulaire se poursuit 54
Figure 23 : résumé schématique des différentes étapes de la cancérogenèse 58
Figure 24 : mélanome malin buccal, achromique, déformant la face 70
Figure 25 : mélanome malin canin : observation d'une masse gingivale irrégulière, mal délimitée, très pigmentée, infiltrant le palais dur et l'os maxillaire 71
Figure 26 : mélanome malin canin : hypertrophie de l'amygdale droite, fortement pigmentée, suite à l'infiltration par une prolifération cellulaire tumorale mélanocytaire, chez un Westie de 5 ans 71
Figure 27 : mélanome malin épithélioïde de la gencive mandibulaire (HES, x200) : prolifération cordonale de grandes cellules d'aspect épithélioïde, soutenues par un stroma collagène assez abondant, au cytoplasme abondant et au noyau rond, fortement nucléolé 72
Figure 28 : mélanome malin fusiforme buccal (HES, x200) : prolifération de cellules fusiformes disposées en faisceaux entremêlés, parfois storiformes, avec un stroma conjonctivo-vasculaire peu abondant ; certaines cellules renferment des granules pigmentaires 72
Figure 29 : mélanome malin gingival : tumeur très infiltrante (HES, x16) 73
Figure 30 : mélanome malin buccal, peu pigmenté chez un chien : la mélanine est positive à la coloration de Schmorl (HES, x400) 74
Figure 31 : IHC avec anticorps anti-MelanA (coupe congelée, x200, démasquage chaleur, Ac au 1/50, Ventana® sans amplification) 74
Figure 32 : mélanome canin à cellules en bague à chaton (HE, x100) : cellules au noyau en croissant, repoussé à la périphérie du cytoplasme 75
Figure 33 : mélanome malin gingival, achromique, très agressif, infiltrant le palais dur, le maxillaire et les cornets nasaux. 76

Figure 34 : mélanome gingival canin métastasé : de nombreux petits nodules noirs et lisses, de taille variable, sont disséminés sur l'ensemble des viscères thoraciques (poumons, péricarde, tissus mous médiastinaux) 77

Figure 35 : métastase pulmonaire de mélanome malin : nodule pigmenté, assez bien délimité, au sein du parenchyme pulmonaire (HES, x16). 77

Figure 36: mélanome canin métastasé : métastases cérébrales 78

Figure 37 : mélanocytome à la surface médiale du doigt V du postérieur gauche d'un airedale terrier mâle de 8 ans. La tumeur est sessile, en forme de dôme et fortement pigmentée 80

Figure 38 : mélanome malin sous unguéal 81

Figure 39 : mélanome malin d'un doigt d'un silky terrier mâle de 11 ans : des mélanocytes fusiformes et des figures de mitoses sont indiqués par les grosses flèches, les petites désignent quelques cellules où apparaissent des mélanosomes 81

Figure 40 : mélanome malin à l'origine d'un gonflement des tissus mous et d'une **lyse de la 3ème phalange du doigt V** du postérieur droit d'un setter irlandais mâle de 11 ans 81

Figure 41 : tumeur mélanique cutanée, bien délimitée, en forme de dôme, fortement pigmentée, avec alopécie et ulcération multifocale 84

Figure 42 : mélanocytome jonctionnel cutané canin 85

Figure 43 : mélanome canin cutané à cellules ballonisantes : amas de cellules tumorales, séparés par des septa collagènes grêles, au cytoplasme clair ou faiblement éosinophile (HE, x100) 86

Figure 44 : cytologie de mélanome malin cutané (MGG x100) : l'origine mélanique est confirmée par la présence de fines granulations noires dans le cytoplasme 87

Figure 45 : métastase ganglionnaire d'un mélanome malin achromique (MGG, x100) : parmi les nombreux petits lymphocytes, on observe une population de grandes cellules atypiques et d'un macrophage mélanophage. Cette cytologie permet d'affirmer la malignité de la tumeur primitive 87

Figure 46 : mélanome malin de la lèvre chez un chien : cellules de taille et de forme variable, peu pigmentées, au gros noyau à chromatine poussiéreuse et un ou plusieurs volumineux nucléoles (H&E, x400) 89

Figure 47 : mélanocytome épibulbaire qui s'étend dans la sclère mais ne déforme ni l'uvée ni le cristallin 91

Figure 48 : siberian husky mâle de 8 ans, présentant une **masse pigmentée irienne** dorso-latérale 92

Figure 49 : coupe histologique d'un œil de chien (H&E) : un mélanome malin peu pigmenté et invasif s'est développé dans l'iris contre le corps ciliaire 92

Figure 50 : mélanome de l'uvée antérieure d'un beagle de 8 ans : masse intraoculaire apparaissant en hypersignal en T1 (A.) et hyposignal en T2 (B.), occupant les chambres antérieure et postérieures, sans luxation du cristallin (coupe sagittale du globe oculaire). 93

Figure 51 : cytoponction de mélanome de l'uvée antérieure chez un chien (Diff Quick, x400) 94

Figure 52 : coupe histologique d'un mélanome bénin de l'uvée antérieure (H&E x200) montrant deux types de cellules : de grandes cellules arrondies (flèches courbes) et des cellules fusiformes à étoilées (flèches épaisses) 95

Figure 53 : coupe histologique d'un mélanome malin de l'uvée antérieure d'un chien (H&E x125), montrant de nombreuses figures de mitose et d'autres caractéristiques d'anaplasie 95

Figure 54 : expérience de Prehn et Mian :
Un sarcome est induit puis excisé chirurgicalement chez une souris (A).
Si on injecte des cellules tumorales vivantes à la souris hôte, il n'y a pas de croissance tumorale. Si on injecte les mêmes cellules à une autre souris syngénique, une tumeur se développe (B). Si on immunise cette autre souris au préalable avec des cellules tumorales tuées, aucune tumeur ne se forme. Par contre, un sarcome induit par le MCA ne confère pas d'immunité protectrice contre un autre sarcome induit par le MCA (C) 102

Figure 55 : mise en évidence des antigènes de transplantation associés à la tumeur (TATA) : des souris consanguines sont immunisées par injections répétées de cellules tumorales SV40 inactivées par irradiation. Si l'on injecte des cellules tumorales d'une autre souche de SV40, aucune tumeur ne se développe (A).
Si on injecte des cellules tumorales induites par un autre virus, une tumeur se forme (B). Les souris sont donc immunisées contre les antigènes T communs aux différentes souches de SV40. 103

Figure 56 : antigène de différenciation surexprimé dans la cellule tumorale 108

Figure 57 : effecteurs et médiateurs cellulaires au cours de réponse anti-tumorale 111

Figure 58 : différences d'espèces concernant les récepteurs du CMH I sur les cellules NK 113

Figure 59 : les trois principaux récepteurs de la cellule NK de la souris intervenant dans son activité effectrice 114

Figure 60 : résumé des mécanismes cytolytiques de la cellule NK : apoptose (A), lyse par sécrétion de perforines et granzyme (B) et cytotoxicité cellulaire dépendante de l'anticorps 115
Figure 61 : interactions entre les cellules NKT et production de cytokines 117
Figure 62 : les trois acteurs principaux de la réponse anti-tumorale 120
Figure 63 : reconnaissance des peptides tumoraux 121
Figure 64 : activation des lymphocytes T et réponse immune à médiation cellulaire 123
Figure 65 : les deux voies de cytotoxicité lymphocytaire 125
Figure 66 : orientation de la réponse LT4 en L T_H1 et T_H2 126
Figure 67 : interactions des réponses TH1 et TH2, par le biais des cytokines sécrétées 127
Figure 68 : schématisation des différentes phases de la réponse humorale 128
Figure 69 : résumé des fonctions effectrices des anticorps dans le cas général 128
Figure 70 : principaux mécanismes d'échappement tumoral à la réponse immune chez l'homme 130
Figure 71 : nœud lymphatique métastasé d'un chien atteint de mélanome gingival : analyse du **profil cytokinique** par PCR (CytoXpress Multiplex Kit, détectant l'IL-6, l'IL-10, le TNFα, l'IL-1β et l'IL-8) et RT-PCR (primers pour β-actine, IL-2, IL-4, IFNγ) (1 : témoin-, 2-5-7-9-11 : témoins+). 133
Figure 72 : résumé des cytokines intervenant dans la réponse immune non spécifique 137
Figure 73 : schéma simplifié rappelant les **principaux rôles des cytokines dans la réponse immunitaire acquise** 138
Figure 74 : microscopie en fluorescence utilisée pour la mise en évidence d'antigène sur une coupe histologique 145
Figure 75 : schématisation de l'immunohistochimie : antigène (1), anticorps primaire (2), anticorps secondaire (3), complexe avidine-biotine-peroxydase (4) 146
Figure 76 : marquage immunocytochimique S100+ (AEC, x1600) d'un mélanome malin de la cavité buccale chez le chien 156
Figure 77 : nœud lymphatique, marquage de la protéine S100, (ABC imunopéroxydase/ DAB, x400) : marquage modéré des cellules fusiformes d'un mélanome achromique métastatique 157
Figure 78 : IHC anti-MelanA sur un mélanome buccal achromique d'une chienne croisée de 16 ans : marquage cytoplasmique, hétérogène au sein de la masse tumorale (coupe congelée, démasquage à la chaleur, Ac au 1/50, x200) 160

Figure 79 : mélanome malin de la cavité buccale chez le chien (Immunopéroxydase/DAB, contre-coloration à l'hématoxyline de Mayer, barre 40µm, V : vaisseau) : marquage immunohistochimique cytoplasmique diffus par **HMB-45**, après traitement au $KMnO_4$/AcOx 163

Figure 80 : mélanome malin achromique chez le chien (Immunopéroxydase/DAB, contre-coloration à l'hématoxyline de Mayer, barre 40µm, V : vaisseau) : marquage immunohistochimique cytoplasmique et nucléaire par MEL-1, après traitement au KMnO4/AcOx 165

Figure 81 : mélanome achromique cutané chez un chien, marquage de la protéine TRP-2, (ABC imunopéroxydase/ DAB, x400) : marquage important et diffus des cellules tumorales 166

Figure 82 : cytoponction de nœud lymphatique métastasé d'un chien atteint de mélanome gingival : analyse de l'expression des MAAs par PCR (primers pour tyrosinase et MelanA) (1 : témoin-, 1-3-5-7 : témoins-). 171

Figure 83 : marquage d'un mélanome malin cutané, faiblement pigmenté, chez un chien, par **MIB-1 (Ki-67)** :
marquage nucléaire rouge sombre, hétérogène et granuleux, plus rarement nucléolaire, et marquage intense des figures de mitoses, avec préservation optimale de la morphologie cellulaire (x200) 181

Figure 84 : comparaison de l'expression de la ténascine dans des tumeurs mélanocytaires bénignes et malignes du chien :
a. *mélanocytome cutané* : la ténascine (marquage rouge) forme une bande discontinue à la jonction épidermo-dermique ;
b. *mélanome malin buccal* : la ténascine est présente entre les amas de cellules tumorales, surtout à la périphérie tumorale 186

Figure 85 : association de la survie des chiens vaccinés par hu-Tyr-DNA et du développement d'une réponse humorale spécifique protectrice 221

Figure 86 : microscopie à contraste de phase (x55) : amas de **cellules dendritiques** produites à partir d'un prélèvement sanguin chez un sang atteint de mélanome malin 223

Figure 87 : schéma général d'obtention des anticorps monoclonaux 233

Figure 88 : mécanismes d'action des anticorps :cytotoxicité cellulaire dépendante de l'anticorps (ADCC) et activation de la cascade du complément 234

Figure 89 : immunothérapie par anticorps, couplage à des toxines ou radio-isotope afin d'améliorer la cytotoxicité 235

Figure 90 : mécanismes d'action des anticorps : induction de l'apoptose des cellules tumorales 235
Figure 91 : schématisation d'un anticorps hybride. 237
Figure 92 : effet bispécifique des anticorps hybrides, facilitation de la reconnaissance et de la lyse des cellules tumorales 238
Figure 93 : production de cellules LAK par incubation de lymphocytes circulants en présence d'IL-2, pendant 4 à 7 jours 239

Liste des tableaux

Tableau 1 : les maladies les plus redoutées par les français 19

Tableau 2 : principales causes de décès en France métropolitaine (2001) 20

Tableau 3 : dérivés de la crête neurale 34

Tableau 4 : réactions histochimiques des mélanines cutanées 43

Tableau 5 : description des **principaux stades des mélanomes cutanés chez l'homme** 83

Tableau 6 : expression des gènes de type MAGE dans les mélanomes humains 105

Tableau 7 : relation entre PCNA et Ki-67 et le diagnostic histologique chez le chien 182

Tableau 8 : évaluation de la MVD intra-tumorale et en périphérie chez des chiens atteints de mélanomes 187

Tableau 9 : évaluation de la MCC intra-tumorale et en périphérie chez des chiens atteints de mélanomes 188

Tableau 10 : réponse clinique et durée de survie des 22 chiens atteints de mélanome, traités par **injection intra-tumorale d'ADN codant pour la SEB et le GM-CSF** 228

Introduction

Le cancer, cette peur qui nous hante…

Le cancer est la **maladie la plus redoutée par les français**. Selon une enquête TNS-SOFRES réalisée pour le magazine Pèlerin en février 2008, le cancer arrive toujours nettement en tête des citations (Tableau1).

Tableau 1 : les maladies les plus redoutées par les français (Petit et Hipolite 2008)

Parmi les maladies suivantes, quelles sont les deux que vous craignez le plus ?	(%)
Le Cancer	**72**
La maladie d'Alzheimer	54
Les maladies cardio-vasculaires (infarctus, …)	39
Un accident vasculaire cérébral	36
Le sida	27
La sclérose en plaque	24
La maladie de Parkinson	20
Autres réponses	2
Ne se prononcent pas	3

(*) Total supérieur à 100 en raison des réponses multiples

En effet, malgré les avancées médicales dans la connaissance des mécanismes et les nouveaux traitements, le cancer apparaît comme un ennemi sournois, progressant lentement, sans manifestation extérieure, capable de toucher n'importe qui, n'importe quand.

Au 17ème siècle et ce pendant deux siècles, on le croit même contagieux (Imbault-Huart 1985), ce qui provoque la peur et l'exclusion des cancéreux. Jusqu'en 1950, les gens parlent de la « maladie maligne », la « maladie maudite », cette « maladie-là ».

Aujourd'hui encore, son atteinte est souvent source de profondes **souffrances physiques et morales, à la fois pour le patient et pour son entourage**, car la guérison est loin d'être assurée.

> « Il n'y a rien de plus navrant que de se sentir impuissant devant une souffrance, que de se heurter à un mur lorsque l'on est rempli de bonne volonté » A. Bernard (1967).

Et l'on a raison d'avoir peur, car le cancer reste, avec les maladies cardio-vasculaires, l'une des principales causes de mortalité dans les pays industrialisés, aussi bien chez l'homme que chez l'animal.

- **Chez l'humain**, selon un rapport de l'INSEE (2006), elle représente la **deuxième cause de mortalité**, tous âges confondus (fig.1) et même la première chez l'homme (fig.2).

Tableau 2 : principales causes de décès en France métropolitaine en 2001 (d'après INSEE 2006)

	Ensemble		Hommes		Femmes	
	Nombre	**%**	**Nombre**	**%**	**Nombre**	**%**
Maladies de l'appareil circulatoire	160 157	30,2	73 966	27,2	86 191	33,3
dont : *infarctus*	*44 542*	*8,4*	*24 650*	*9,1*	*19 892*	*7,7*
maladies cérébro-vasculaires	*37 769*	*7,1*	*15 723*	*5,8*	*22 046*	*8,5*
Tumeurs	150 979	28,4	90 436	33,2	60 543	23,4
dont : *cancer du poumon*	*26 847*	*5,1*	*22 266*	*8,2*	*4 581*	*1,8*
cancer du colon, du rectum et de l'anus	*15 959*	*3,0*	*8 448*	*3,1*	*7 511*	*2,9*
cancer du sein	*11 129*	*2,1*	*176*	*0,1*	*10 953*	*4,2*
Morts violentes	41 066	7,7	24 352	8,9	16 714	6,5
dont : *accidents de transport*	*7 649*	*1,4*	*5 591*	*2,1*	*2 058*	*0,8*
suicides	*10 440*	*2,0*	*7 655*	*2,8*	*2 785*	*1,1*
Maladies de l'appareil respiratoire	32 081	6,0	16 969	6,2	15 112	5,8
Maladies de l'appareil digestif	24 167	4,6	12 967	4,8	11 200	4,3
Maladies endocriniennes	19 382	3,6	8 084	3,0	11 298	4,4
Autres causes	103 240	19,4	45 497	16,7	57 743	22,3
Toutes causes	**531 072**	100,0	**272 271**	100,0	**258 801**	100,0

Figure 1 : principales causes de décès en France en 2001, d'après Tableau 2.

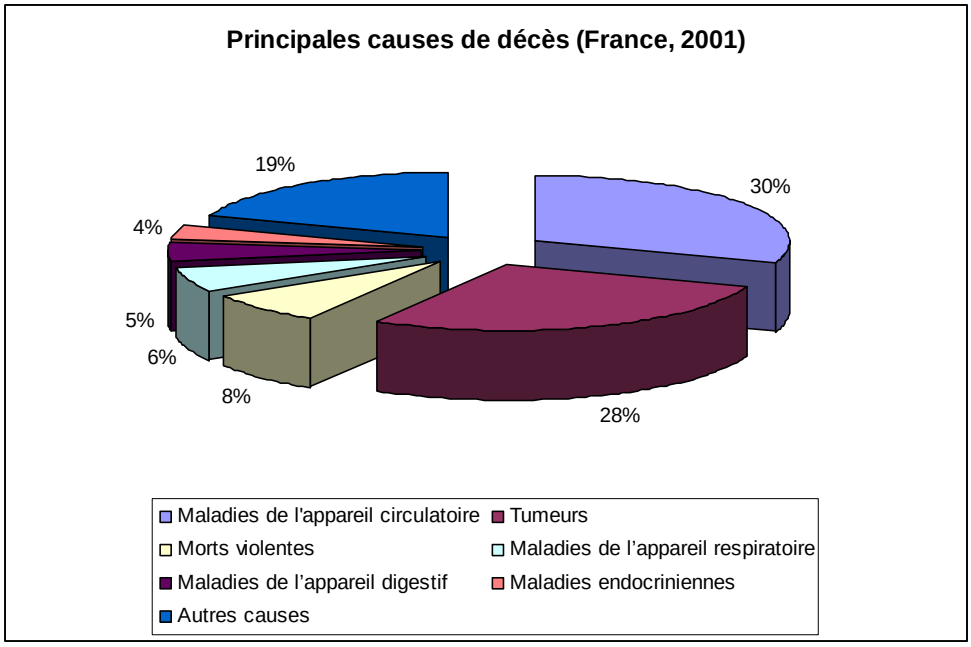

Figure 2 : principales causes de décès en France en 2001 : comparaison homme – femme, d'après Tableau 2.

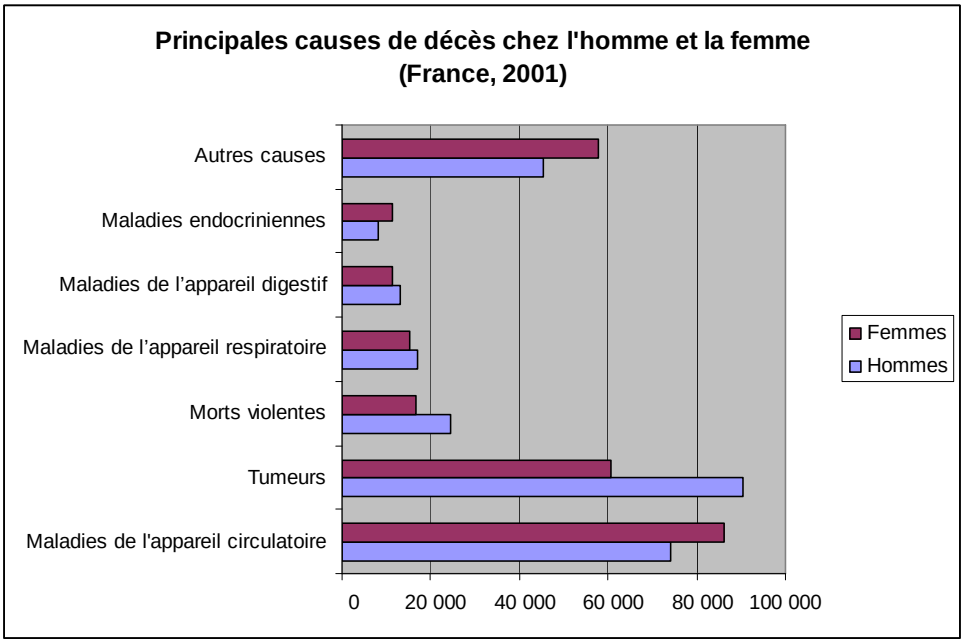

- **Chez le chien**, le cancer est également l'une des principales causes de mortalité.

Mandigers *et al.* (2000) le classent comme la troisième cause de décès (13,6%), après les maladies cardiovasculaires (14,8 à 22,2%) et les troubles comportementaux (19,8%) (Mandigers *et al.* 2000).

Mais pour la plupart des auteurs, il s'agit de la **première cause diagnostiquée de décès par maladie**. Une étude de Bonnett *et al.* (2005), portant sur 350 000 chiens suédois assurés, indique qu'il s'agit de la première cause (18%) de décès naturel ou par euthanasie. Les maladies cardiovasculaires sont quant à elles responsables de 8 % des décès. Proschowsky *et al.* (2003) indiquent au travers de l'étude d'environ 2900 chiens appartenant aux membres du Dannish Kennel Club, qu'il s'agit de la deuxième cause de mortalité (14,5%) après la mort de vieillesse (20,8%), soit la première cause de mortalité dont la maladie a été diagnostiquée. Les maladies cardiovasculaires restent loin derrière (seulement 4,6%).

Ainsi, on comprend pourquoi le cancer tient une si grande place dans notre société puisqu'il est responsable à lui seul de très nombreux décès humains, ainsi que de celui de nos compagnons à quatre pattes. Il est donc toujours inquiétant et redouté, et l'on fonde beaucoup d'espoirs dans la recherche afin de pouvoir enfin signer une trêve avec ce fléau.

Le cancer, une maladie qui traverse les siècles…

On croit souvent que le cancer est une maladie nouvelle, liée aux civilisations industrielles et modes de vie modernes. En réalité **le cancer existe depuis que la vie existe**, aussi bien chez l'homme que chez l'animal.

Les traces les plus anciennes du cancer datent de la préhistoire avec la découverte de tumeurs sur des fragments d'os de dinosaures datant d'environ 80 millions d'années. On le rencontre aussi sur des momies égyptiennes dans les pyramides, les momies péruviennes,… (Imbault-Huart 1985).

Les premiers écrits médicaux (des papyrus égyptiens datant de –3500 avant Jésus-Christ, les fresques de monuments funéraires étrusques, des écrits mésopotamiens, indiens, et persans.) évoquent déjà plusieurs cas de cette maladie (Imbault-Huart 1985).

Le papyrus Ebers (Scholl 2002), volumineux traité de médecine de l'Égypte ancienne, en est un exemple. Ce dernier date d'environ 1550 ans avant J.C. et comporte 110 pages qui renferment 700 formules magiques ou remèdes. Ce papyrus couvre des disciplines médicales très variées et novatrices, allant même jusqu'à proposer le traitement chirurgical des abcès, des brûlures, des fractures et des cancers (figure 3).

Figure 3 : papyrus Ebers : le papyrus donnant le traitement du cancer : face à une « tumeur dirigée contre le dieu Xenus », il recommande de ne rien faire (Scholl 2002)

Il faut attendre le 4ème siècle avant Jésus-Christ pour qu'**Hippocrate** donne la première définition de ce mal. Il le nomme « carcinome » ou « squirre », que le latin traduira en cancer en raison de l'aspect de sa propagation, ressemblant à des pattes de crabe. Hippocrate le définit comme une **tumeur dure, non inflammatoire, ayant tendance à la récidive et à la généralisation, amenant une issue fatale** (Imbault-Huart 1985).

Au 1er siècle après Jésus-Christ, Galien (129 ou 131-201 après Jésus-Christ) attribue l'étiologie du cancer à un déséquilibre de la bile noire, l'une des quatre humeurs du corps humain avec le sang, la bile jaune et le phlegme. Grâce à lui se construit l'idée que le cancer est une maladie générale dont seules les manifestations sont locales (Imbault-Huart 1985).

L'emploi du microscope à la fin du XVIIIe siècle constitue un tournant décisif dans la recherche sur le cancer. Après avoir été maladie de l'organisme, puis du tissu, le cancer devient **maladie de la cellule et du noyau cellulaire** (Imbault-Huart 1985).

Toutes les recherches convergent alors vers une thérapeutique unique : le cancer étant une maladie locale, seule la **chirurgie** peut y apporter une réponse efficace. Mais grâce à la succession des innovations chirurgicales et physiques, de nouvelles thérapeutiques complémentaires voient le jour (rayons X, chimiothérapie, …).

Depuis le début du XXe siècle, en orientant les recherches sur le noyau cellulaire, l'on découvre le mécanisme de la formation des cancers : suite à une irritation ou une stimulation locale, **une cellule mute, se transforme et acquière la capacité de se diviser de façon anarchique pour devenir maligne ou dangereuse**.

Le système immunitaire peut défendre naturellement notre organisme contre certaines tumeurs, mais il est souvent inhibé par des mécanismes qui mettent ces tumeurs en situation **d'échappement immunologique**. Quand le système immunitaire n'est plus capable de détruire ces cellules malades, leur nombre continue de croître pour former une tumeur tout d'abord bien délimitée, mais qui va progressivement envahir les tissus voisins et les détruire.

Le **système immunitaire** pourrait donc bien être **une clef du cancer**, grâce à sa capacité de **reconnaissance** et de **destruction** des tumeurs, si seulement l'on réussissait à le rendre suffisamment efficace. C'est en se basant sur cette hypothèse que l'on développe aujourd'hui **l'immunothérapie** et avec elle de nouveaux outils thérapeutiques. On peut par exemple injecter des anticorps anti-tumeur ou, à défaut, utiliser des médiateurs immunitaires comme les interférons ou les interleukines, moins spécifiques, mais qui permettent de stimuler ou orienter la réponse immunitaire (immunothérapie passive non spécifique). L'immunothérapie adoptive quant à elle consiste, à partir de biopsies tumorales, à induire sur culture la prolifération des lymphocytes infiltrant la tumeur puis à les réinjecter au patient (Semana 2001).

Mais les plus grands espoirs sont apportés par **l'immunothérapie active spécifique**, sorte de vaccinothérapie anticancéreuse (Institut Pasteur 2004). En effet, l'un des obstacles majeurs de la lutte contre les cancers est que les tumeurs sont constituées de **cellules du soi**, devenues anarchiques. Il est donc difficile de détruire spécifiquement ces cellules tumorales sans affecter les cellules saines. Aujourd'hui, on ne dispose pas de drogue spécifique des cellules cancéreuses : tous les médicaments utilisés restent toxiques pour les cellules normales. La chimiothérapie, par exemple, couramment utilisée de nos jours à visée curative, adjuvante ou encore palliative, a l'inconvénient de présenter une forte toxicité pour les cellules saines. La plupart des médicaments atteignent la cellule cancéreuse en faussant le mécanisme de la division cellulaire. Les tumeurs peu actives seront peu touchées. A l'inverse, les tissus sains très actifs (cellules sanguines, muqueuse, peau) seront atteints facilement. Toutes ces molécules vont donc présenter une toxicité hématologique plus ou moins forte, caractérisée par une anémie, une thrombopénie, une leucopénie, autant d'éléments fragilisants pour le patient. Le plus souvent, ces médicaments ont aussi une toxicité non hématologique, en

particulier digestive (vomissements, nausées, anorexie, diarrhée), dermatologique (alopécie) ou encore rénale (Brunet 2004).

Grâce aux progrès de l'oncologie ces dernières années, on a pu découvrir des molécules présentes à la surface des cellules tumorales et absentes des cellules saines : les **marqueurs tumoraux**. Cette découverte ouvre la porte à des traitements enfin plus ciblés et donc moins nocifs. En particulier, il devient alors possible de considérer ces molécules comme des antigènes utilisables pour la vaccination et d'apprendre au système immunitaire à reconnaître et à détruire les cellules porteuses de ces antigènes. C'est le principe de la vaccination thérapeutique qui permettra de **rejeter la tumeur** et donc de survivre à la maladie. On peut aussi envisager une vaccination à visée préventive pour les individus à risque (cancers familiaux).

Il reste néanmoins une difficulté : chaque type de cancer est caractérisé par un ou plusieurs marqueurs tumoraux (ou antigènes) donnés. Il faut donc mettre au point des vaccins contre chaque type de cancer, voire dans certains cas des vaccins personnalisés à un malade particulier. Aujourd'hui, on recherche donc des caractéristiques communes aux différents types tumoraux afin d'envisager, à terme, la mise au point des vaccins anti-tumoraux **universels** (Institut Pasteur 2004).

Le mélanome malin, un ennemi insoupçonné

- **Chez l'homme**, le mélanome malin constitue une tumeur rare, représentant 2,6% des cancers. **En France**, il se situe au **13ème rang des cancers chez l'homme,** au **7ème rang pour les femmes**.

Toutefois, son incidence est en forte augmentation dans les pays industrialisés. Le mélanome fait en effet partie des cinq cancers dont l'incidence a le plus augmenté entre 1978 et 2000, chez l'homme et la femme (Inserm 2005). De plus, on assiste à un **doublement de l'incidence en dix ans**.

Aux États-Unis, dans les années 90, on relevait déjà chaque année 32 000 nouveaux cas de mélanomes malins cutanés chez l'homme, avec 6 800 décès associés, soit environ 20% de mortalité (Misfedt et Grimm 1994).

En France, 7 231 nouveaux cas de mélanomes ont été diagnostiqués en 2 000, dont 58% chez les femmes. Le taux annuel moyen d'évolution de l'incidence entre 1978 et 2000 est de +5,9% chez l'homme et + 4,33% chez la femme (Ministère de la santé 2003).

Le mélanome malin apparaît donc comme un **cancer de plus en plus fréquent**.

En 2 000, l'âge moyen de survenue du mélanome était de 58 ans chez l'homme et 56 ans chez la femme. Le taux d'incidence continue **d'augmenter avec l'âge** pour atteindre un maximum à 90 ans. Le mélanome peut également apparaître chez des sujets jeunes (Ministère de la santé 2003).

Le mélanome est une **tumeur maligne des mélanocytes,** qui peut se développer à partir de n'importe quelle zone comportant des mélanocytes ; cependant, chez **l'homme**, près de 90 % de ces tumeurs sont **cutanées**.

Il s'agit d'une tumeur ayant un **très grand potentiel métastatique** : quelques millimètres cube de tumeur peuvent entraîner une dissémination métastatique diffuse, rapidement létale. Aujourd'hui, aucune thérapeutique n'a vraiment montré d'efficacité sur la survie globale des patients en phase métastatique. C'est donc un cancer qui **reste très mortel lorsqu'il est pris tardivement,** avec une médiane de survie respectivement de 24 et 6 mois lors d'invasion des nœuds lymphatiques ou d'organes distants (Kim *et al.* 2002).

La mortalité augmente en effet régulièrement (mais à un moindre degré) entre 1978 et 2000, à la fois pour l'homme et la femme. En 2000, 1 364 décès lui étaient imputables (704 hommes et 660 femmes), ce qui représente 0.9% des décès par cancer (Ministère de la santé 2003).

- **Chez le chien** également, une attention toute particulière est apportée au mélanome malin à la suite de l'augmentation d'incidence observée chez l'homme (Roels *et al.* 1999).

Cette tumeur **représente 4 à 10 % des tumeurs** selon les études, avec comme localisation principale la cavité buccale. Son agressivité locale est forte, et les métastases sont précoces et nombreuses. Le **pronostic** est donc **sombre** : on compte de 6 à 8 mois de survie **malgré chirurgie et radiothérapie**.

Le chien représente donc un **patient réel**. Mais plus encore, il est un **modèle d'étude**, d'autant plus que l'homme et l'animal de compagnie sont à priori exposés aux mêmes facteurs environnementaux (Roels *et al.* 1999). Il apporte donc l'espoir d'améliorer la compréhension des mécanismes de cette tumeur et donc le développement de nouvelles thérapeutiques plus efficaces, profitables à la fois pour lui-même et pour l'homme.

L'objectif de ce travail est de fournir une **étude précise des mélanomes canins** afin de pouvoir développer de **nouvelles stratégies diagnostiques et thérapeutiques pour le chien.** Et, on l'a vu, l'immunologie représente à ce niveau une clef intéressante à exploiter.

Il est également d'évaluer **l'intérêt du chien en tant que modèle animal d'étude du mélanome humain,** et ainsi faire progresser la médecine humaine.

Nous commencerons donc par présenter les grandes caractéristiques histologiques et cliniques du mélanome canin en les comparant à celles de l'homme. Puis nous rappellerons les principes de l'immunité anti-tumorale, en les appliquant à cette tumeur. Enfin, nous finirons par les débouchés diagnostiques, pronostiques et thérapeutiques innovants que peut apporter l'immunologie des mélanomes.

I- Du mélanocyte au mélanome

1 Du mélanocyte au mélanome

1.1 Le système mélanogène : généralités

1.1.1 Ontogénèse des mélanocytes : des dérivés de la crête neurale.

Lors du développement embryonnaire, plusieurs étapes se succèdent.

- Après la fécondation, l'embryon va se segmenter jusqu'à former une **morula**. A ce stade, les cellules deviennent adhérentes les unes aux autres et une cavité se creuse. Les cellules internes s'agglutinent à un pôle de la morula et forment la masse cellulaire interne ainsi qu'une cavité, le blastocœle. La morula est devenue **blastocyste**.

On assiste alors à un ensemble de mouvements cellulaires faisant passer l'embryon d'un feuillet simple épithélial (épiblaste) à trois feuillets embryonnaires et à l'établissement des axes du corps : c'est la **gastrulation** (figure 4).

Figure 4 : premières étapes du développement embryonnaire du chien (Latshaw 1987) : segmentation de l'œuf fécondé et morula ; gastrulation par invagination et formation des trois feuillets ; neurulation et production du tube neural (stade neurula).

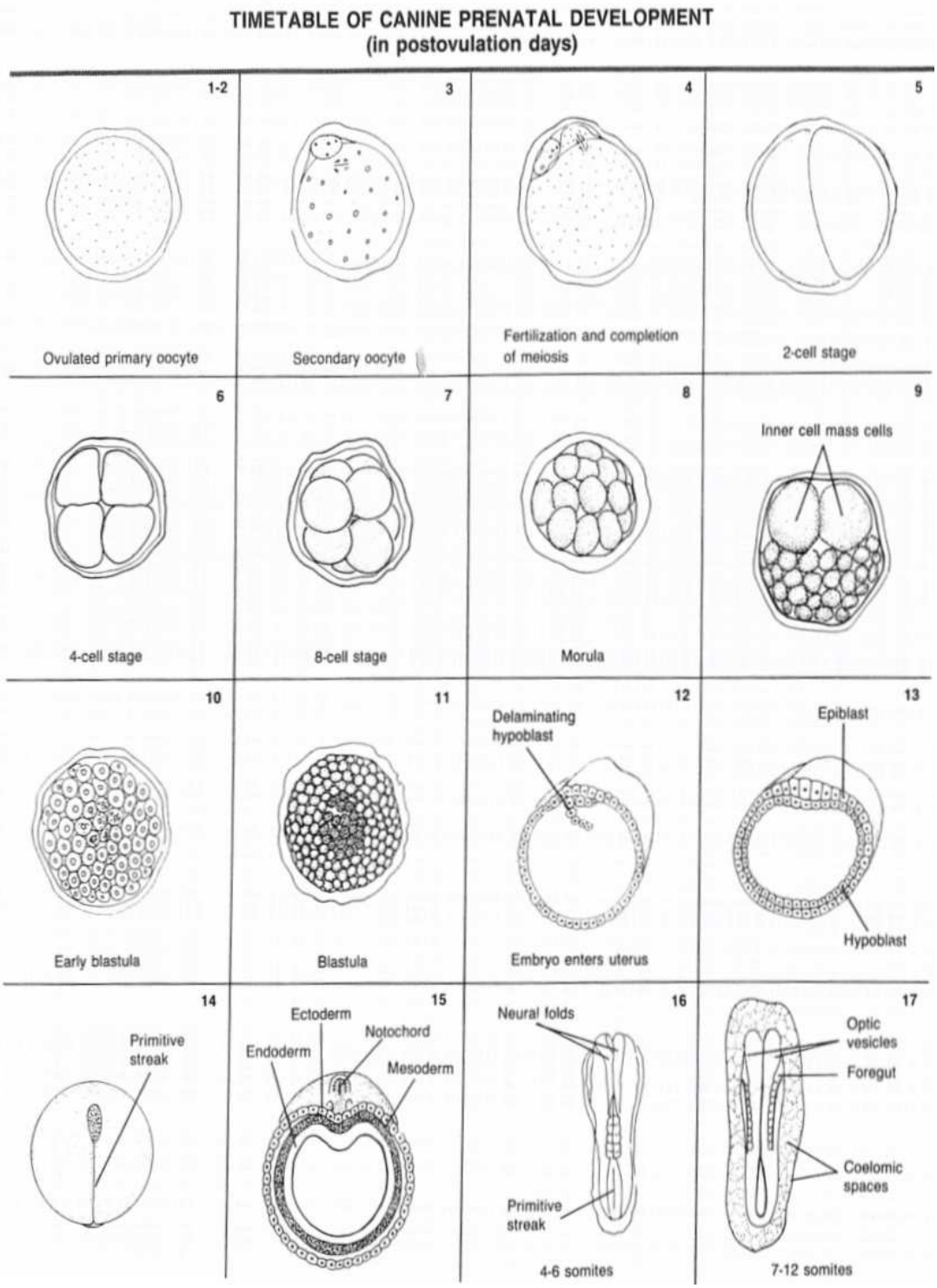

Ces trois feuillets : l'ectoderme, le mésoderme et l'endoderme se développent parallèlement et sont à l'origine de toutes les structures et organes futurs de l'organisme (figure 5).

Figure 5 : devenir des feuillets embryonnaires (d'après Bernex 2002).

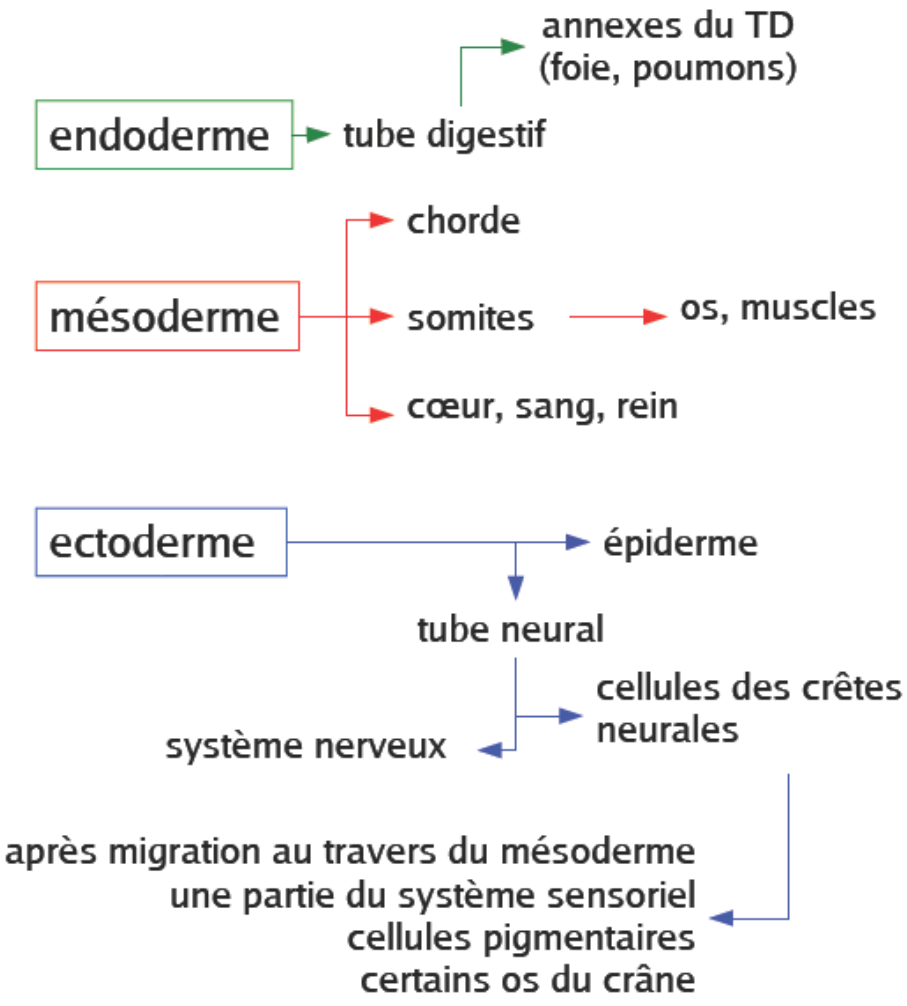

- C'est **l'ectoderme** qui est à l'origine des **mélanocytes**. Une fois formé, ce feuillet se complexifie, les plis neuraux fusionnent et forment l'épiderme. Les cellules de la crête neurale s'individualisent, le tube neural se creuse : c'est la **neurulation** (figure 4 et 6).

Figure 6 : neurulation : formation du tube neural et des cellules de la crête neurale (modifié d'après Latshaw 1987)

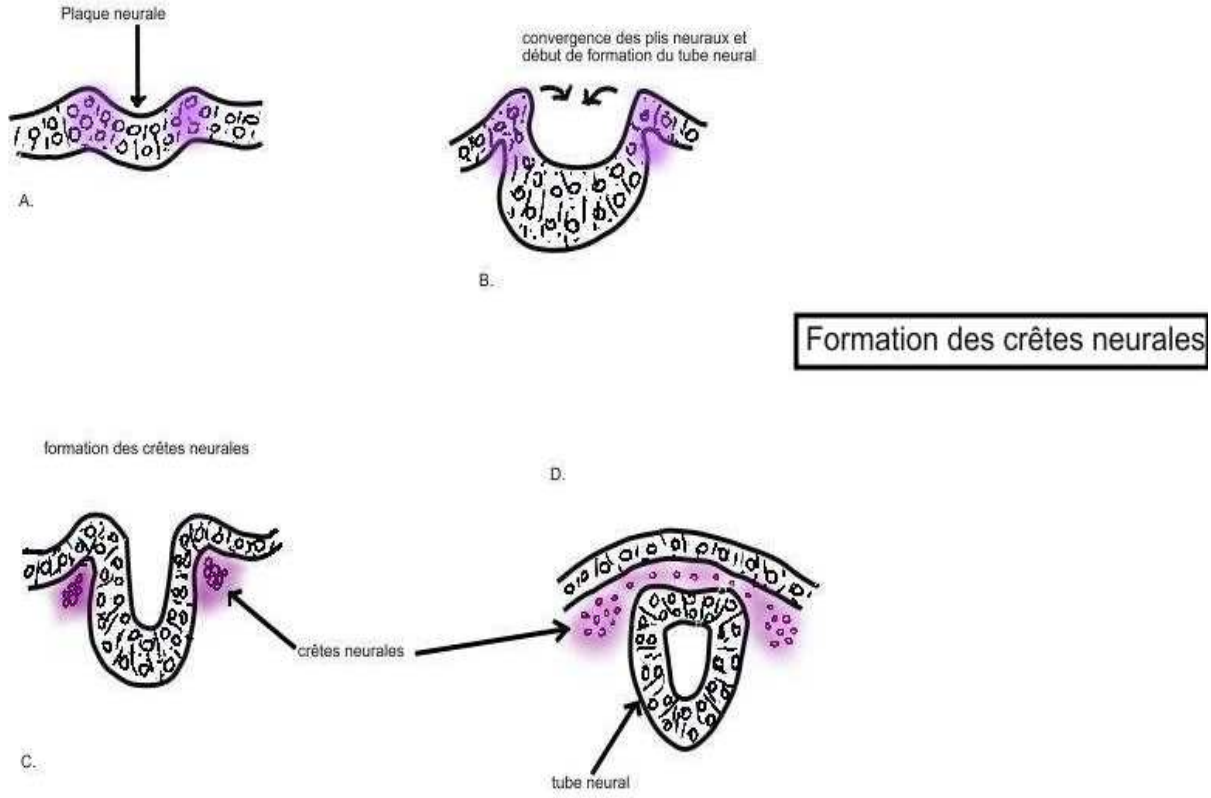

Le tube neural donnera plus tard le cerveau et la moelle épinière.

Les **cellules de la crête neurale** (figure 7), quant à elles, ont un **fort potentiel migratoire**, et contribuent au développement de nombreuses structures dispersées dans l'organisme, notamment des mélanocytes.

Figure 7 : observation microscopique (x300) de la crête neurale d'un embryon de rat de 11 jours (Auroux et Haegel 1974).

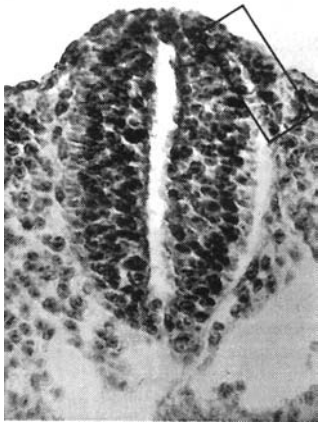

- Dès la fermeture du tube neural, les **cellules de la crête neurale**, alors **pluripotentes**, migrent à travers le mésoderme (figure 8). Au cours de ce voyage, elles empruntent des routes spécifiques, guidées par la matrice extracellulaire qui forme une trame déterminée génétiquement.

Au fur et à mesure de leur migration, leur potentialité se restreint jusqu'à aboutir à leur différenciation finale au point d'arrivée, dictée par le micro-environnement (Latshaw 1987).

Figure 8 : voies de migration des cellules des crêtes neurales et quelques structures dérivées (modifié d'après Alberts et al. 1994)

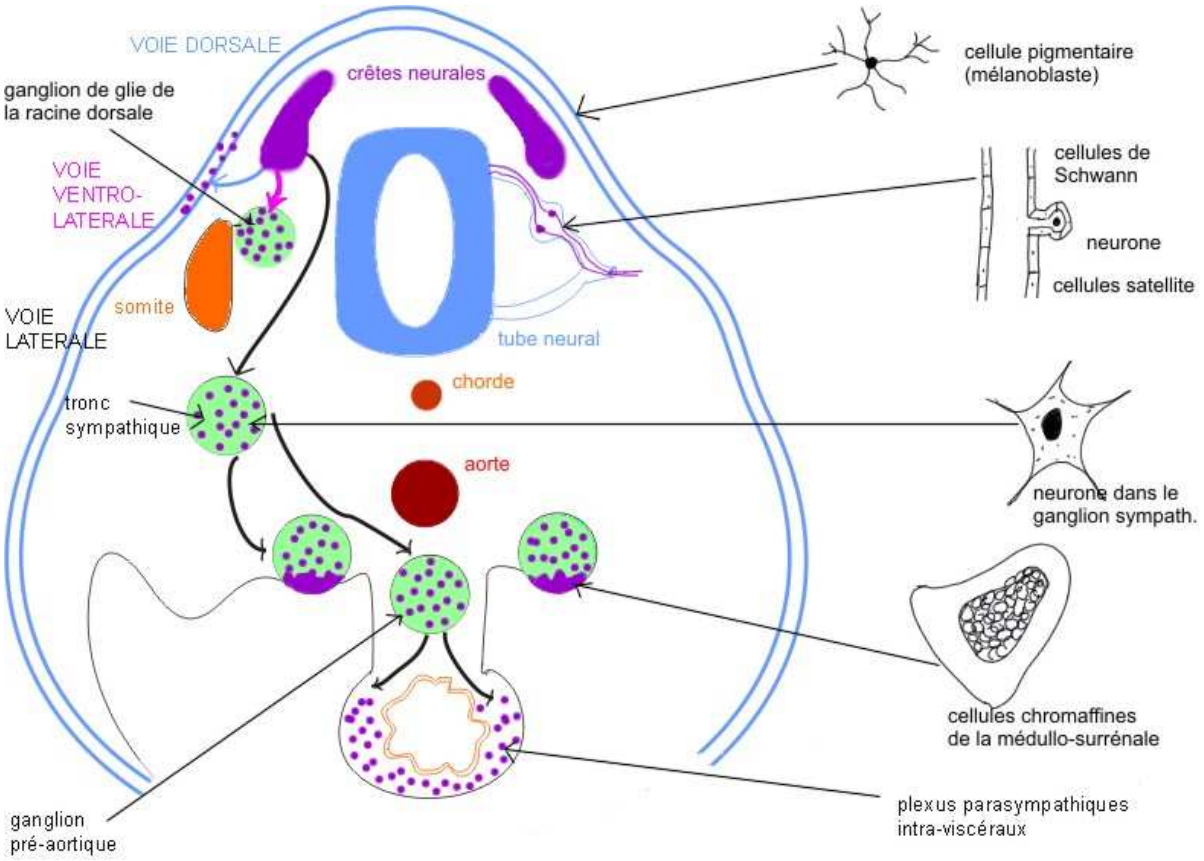

Les cellules de la crête neurale ont **deux grandes destinées embryologiques** (figure 8, tableau 3).

Elles forment d'une part des éléments **ganglionnaires et des structures de base du système nerveux périphérique**. D'autre part, elles sont à l'origine d'un **ectomésenchyme** dont dérive une grande diversité de tissus conjonctifs.

Tableau 3 : dérivés de la crête neurale (d'après Latshaw 1987)

	Crête neurale céphalique (de l'extrémité crâniale au somite 7)	**Crête neurale spinale (du somite 7 à l'extrémité caudale)**
Dérivés nerveux	- Ganglions des nerfs crâniens (neurones et cellules satellites) - Neurolemme des axones des nerfs crâniens (cellules de Schwann) - Ganglions parasympathiques du tractus gastro-intestinal (entérique, …)	- Ganglions sensitifs des racines dorsales (neurones et cellules satellites) - Neurolemme des nerfs rachidiens - Ganglions sympathiques - Cellules neurosécrétrices chromaffines de la médullo-surrénale (adrénaline)
Dérivés mésenchymateux	- Méninges molles (arachnoïde et pie-mère) - Squelette de la face - Tissu conjonctif lâche de la tête, l'œil, l'orbite - Muscle ciliaire et irien - Thymus - Formation de structures appartenant aux arcs branchiaux (cartilage des os du nez, de l'oreille moyenne, derme de la face et du cou, papille dentaire) - Odontoblastes des dents (dentine), émail des dents (?) - Cellules endocrines : cellules C de la thyroïde, îlots pancréatiques (insuline, glucagon ?), parathyroïdes (calcitonine) - Tissu conjonctif du septum aortico-pulmonaire - Corps carotidien ?	
Autres		**Cellules pigmentaires de l'épiderme et des phanères (mélanoblastes)**

- Les **progéniteurs des mélanoblastes** apparaissent rapidement après la formation des crêtes neurales. Ils empruntent la **voie dorso-latérale** entre l'ectoderme et le dermamyotome jusqu'à leur site de différenciation terminale, où ils acquièrent la capacité de produire la mélanine (voir figure 9). Les cellules pigmentaires matures sont appelées **mélanocytes**.

Figure 9 : origine et migration des mélanocytes (Crespeau 1999) : apparition des mélanoblastes dans les crêtes neurales, migration périphérique des mélanoblastes qui se multiplient et se différencient en mélanocytes.

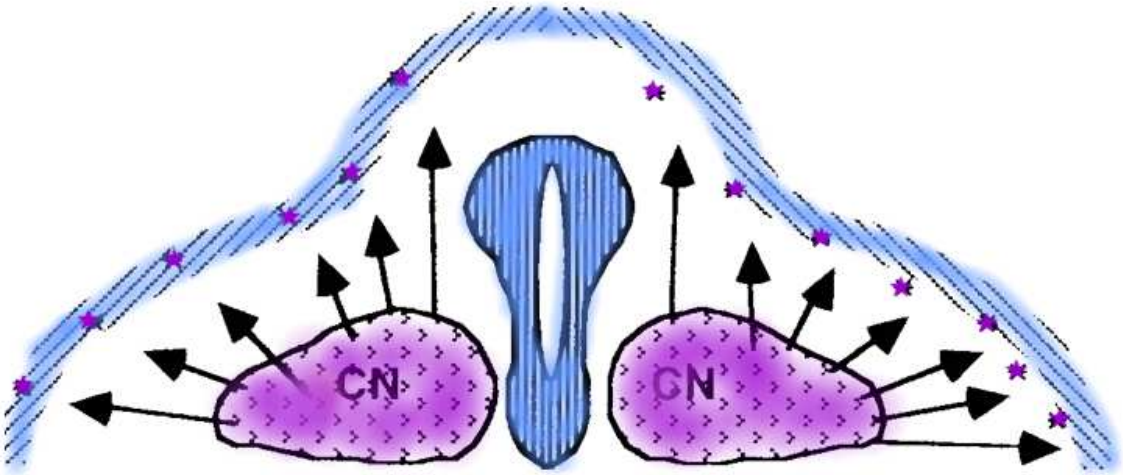

La majorité des mélanoblastes se répartissent dans **l'épiderme de la peau, les follicules pileux, les muqueuses (en particulier buccale), la stria vascularis de l'oreille interne, la cochlée, la choroïde de l'œil**. On trouve également des mélanocytes dans l'épithélium pigmentaire de la rétine, mais ceux-ci dérivent de cellules du tube neural et pas de la crête neurale (Dunn *et al.* 2000).

Les analyses au niveau moléculaire de souris possédant naturellement des altérations de la couleur du pelage permettent de mettre en évidence l'implication de plusieurs **facteurs** dans la **différenciation précoce des mélanocytes**. Citons par exemple les protéines Wnt, Sox10, MIFT, Kit et son récepteur KitL. Dorsky *et al.* (2000) montrent en effet que les protéines Wnt et leurs facteurs de transduction (dont la β-caténine et le facteur de transcription Lef/Tcf) sont impliqués dans la différenciation des premiers stades de la spécification du lignage mélanocytaire. L'augmentation du signal Wnt induit également la **prolifération** accrue des cellules, et est associée à la formation de tumeurs (dont les mélanomes) chez l'homme et la souris (Dunn *et al.* 2000).

1.1.2 Structure histologique des mélanocytes.

- Les mélanocytes peuvent être définis comme étant des cellules **élaborant un pigment, la mélanine**, à l'origine de la couleur de différents tissus et conférant une certaine protection contre les UV.

En fait, on pourrait comparer les mélanocytes de la peau à des **glandes exocrines unicellulaires** qui excrètent aux cellules voisines des mélanosomes, organites synthétisant la mélanine, permettant ainsi de répartir la pigmentation uniformément dans l'épiderme. Dans la peau normale, seuls les mélanocytes synthétisent du pigment.

- On peut distinguer **deux grands types de mélanoblastes** (Ganter et Jollès 1969):

- *les mélanoblastes fixes* : qui **élaborent le pigment mélanique au cours de la période embryonnaire** mais cessent de le faire après la naissance, ne faisant, chez l'adulte, que retenir ce pigment : ce sont les mélanoblastes de **l'œil (choroïde, iris, rétine), des méninges et plexus choroïdes, et de la tache mongolique.**

- *les mélanoblastes variables* : qui continuent à élaborer de la mélanine **durant toute la vie** : ce sont les **mélanoblastes épidermiques et ceux des muqueuses**.

Sur coupes histologiques (voir figure 10), les **mélanines** synthétisées sont d'aspect variable selon les localisations. Elles sont souvent **difficiles à voir dans l'épiderme ou certaines tumeurs** car elles y sont peu abondantes et faiblement colorées en brun. Dans la choroïde ou l'iris, par contre, elles apparaissent sous forme de gros amas d'un noir intense (Ganter et Jollès 1969).

Figure 10 : coupes histologiques permettant d'observer les mélanocytes dans leurs différentes localisations (d'après Gartner et Hiatt 2006, avec leur autorisation) : A. et B. : peau, C., D., E. : œil.

A. peau de singe : coupe histologique (x132) : observation des différentes couches de l'épiderme de la peau et de la jonction avec le derme.

B. peau de singe : détail de la coupe A. (x540) : les mélanocytes sont des cellules claires (M) situées dans la couche basale (SGe).

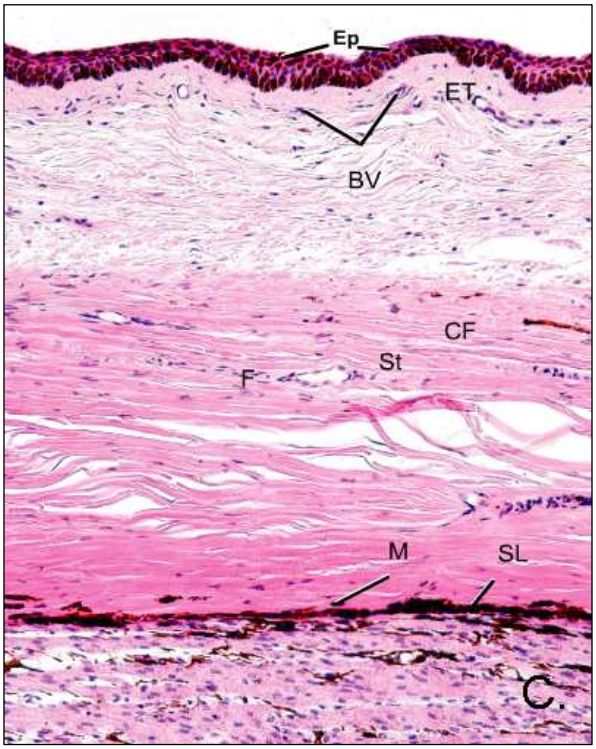

C. sclère de singe : coupe en paraffine (x132) : les mélanocytes (M) sont situés dans la couche la plus profonde : la lamina supra-choroïde (SL). Ils contiennent de la mélanine, ce qui les colore en noir sur la coupe.

D. iris de singe : coupe en paraffine (x132) : la couche fibreuse (FL) abrite des cellules pigmentaires (Pc) à l'origine de la couleur de l'iris, de même que l'épithélium pigmentaire postérieur (PEp).

E. corps ciliaire de singe : coupe en paraffine (x132) : le corps ciliaire est en grande partie composé de muscles lisses (SM) disposés grossièrement en 3 couches. De nombreuses cellules pigmentaires (Pc) sont dispersées dans cette région. L'épithélium du corps ciliaire est quant à lui formé de 2 couches, dont seul l'épithélium externe (OP) est pigmenté.

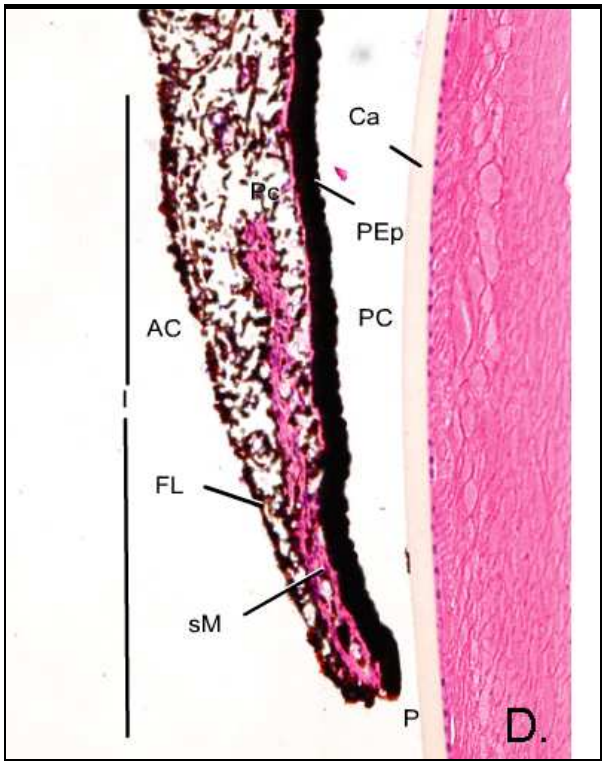

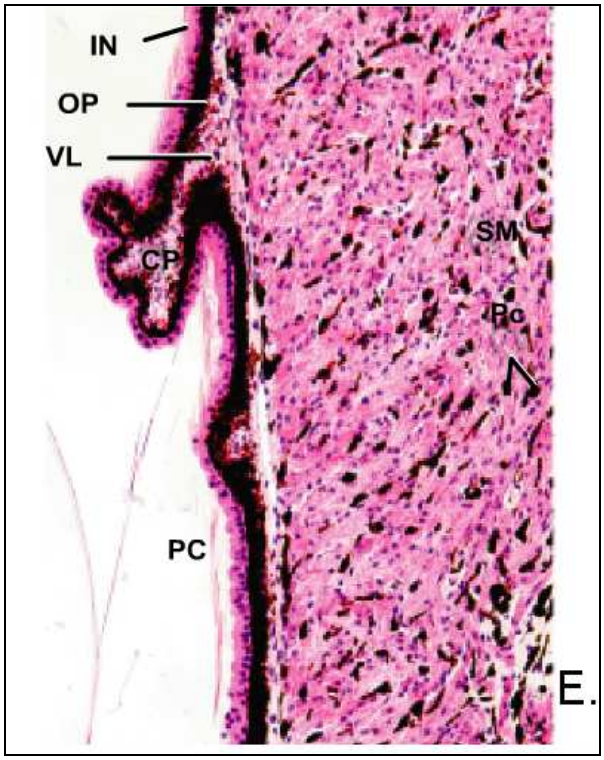

- Les **mélanocytes de la peau** sont situés dans la **couche basale** au contact de la membrane basale de l'épiderme. Ils se répartissent dans les **compartiments épidermique** et **folliculaire** (voir figure 11).

Au niveau de la truffe, en raison de l'absence de follicules, les mélanocytes sont exclusivement épidermiques.

L'ensemble formé par un mélanocyte et les cellules épidermiques adjacentes qu'il va pigmenter est communément appelé « **unité épidermique de mélanisation** » (figure 11). La proportion est **d'un mélanocyte** pour environ **35 à 40 kératinocytes** dans la couche basale du chien (Scott *et al.* 2001).

Figure 11 : répartition des mélanocytes dans la peau (Crespeau 1999).

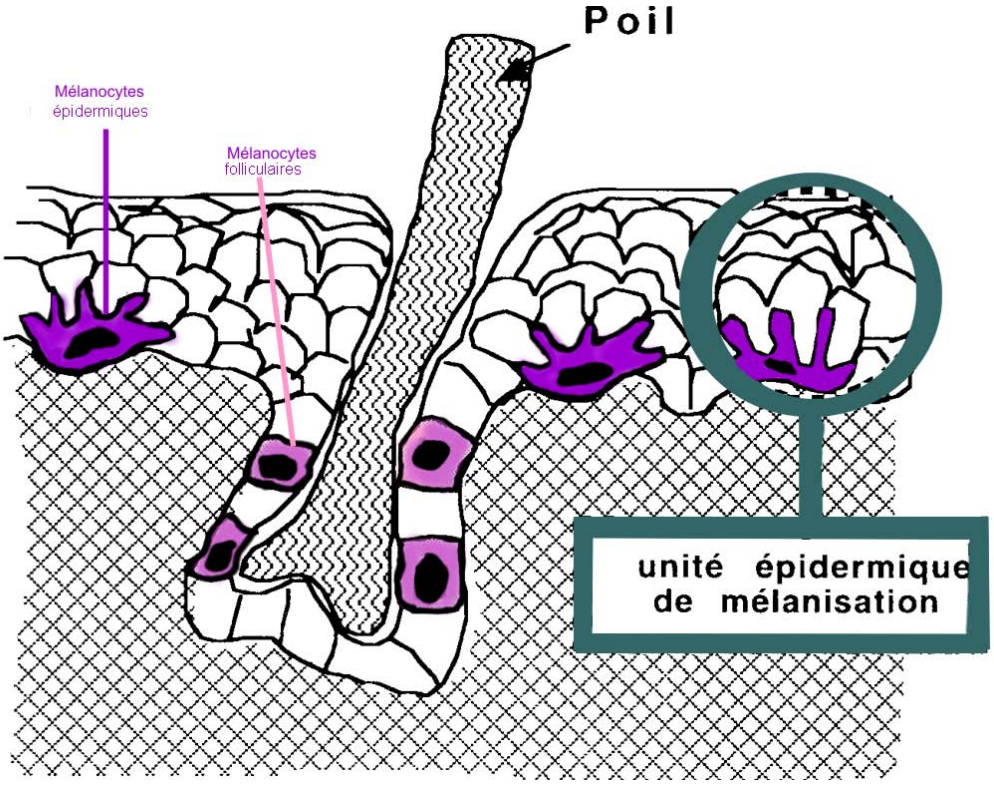

Dans le derme, on peut observer une autre population de cellules contenant de la mélanine : les **mélanophages** (figure 12). Il s'agit de macrophages ayant phagocyté la mélanine libérée dans le derme suite à la destruction des mélanocytes épidermiques ou folliculaires (incontinence pigmentaire).

Figure 12 : mélanome cutané (H&E, x500) : on distingue un mélanophage parmi les cellules tumorales (Smith* et al. *2002).

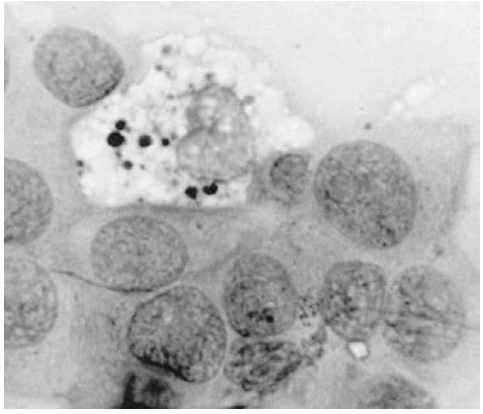

Sur les coupes histologiques classiques à l'hématoxyline-éosine (HE), les mélanocytes de la peau apparaissent comme des **cellules petites, claires, comportant un volumineux noyau ovoïde** et un **cytoplasme abondant**, interposées entre les cellules basales de l'épiderme (Weiss et Greep 1977). Sur les coupes de peau, de **fins prolongements cytoplasmiques** qui s'insinuent entre les kératinocytes voisins de la couche épineuse, sont identifiables grâce à des colorations spéciales (Weiss et Greep 1977).

La **microscopie électronique** (figure 13) révèle **l'absence de desmosome et de tonofilament** mais la présence d'un système **réticulo-endoplasmique très développé** et d'organites spécifiques ovoïdes dérivant de l'appareil de Golgi : les **mélanosomes**, lieux de synthèse des pigments mélaniques (Weiss et Greep 1977). Cette structure cellulaire est schématisée sur la figure 14.

Figure 13 : observation au microscope électronique de mélanocyte de la peau : visualisation des mélanosomes (PM) et des prolongements cytoplasmiques (EC) s'insinuant entre les kératinocytes de la couche basale ou épineuse (Stevens et Lowe 1993).

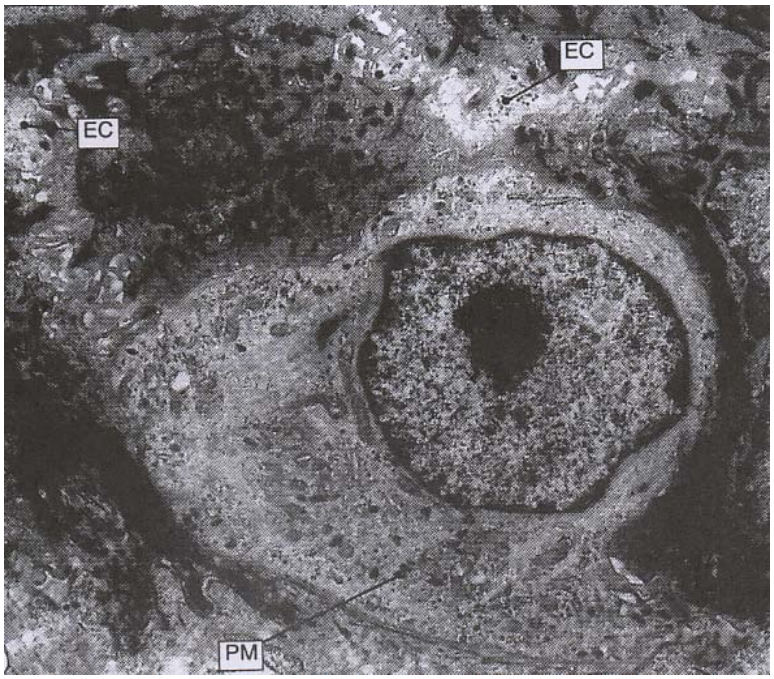

Figure 14 : schématisation d'une observation au microscope électronique à transmission d'un mélanocyte (d'après Bernex 2002).

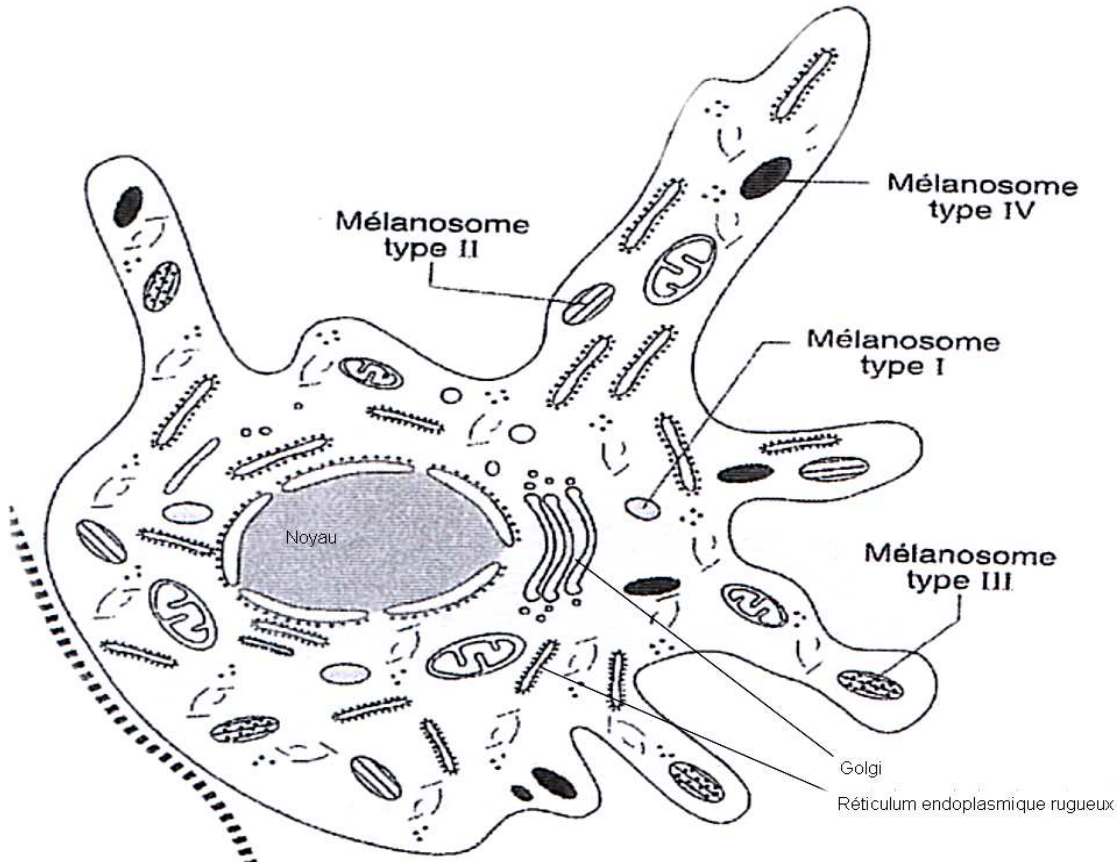

1.1.3 Le mélanocyte, cellule pigmentaire.

1.1.3.1 Biosynthèse des mélanines

- Il existe plusieurs types de mélanine : **l'eumélanine,** noire ou marron, et la **phæomélanine**, jaune ou rouge-marron, qui contient plus de sulfure. Il existe également des trichochromes voisines des phæomélanine et des mélanines mixtes contenant des polymères de la phæomélanine et de l'eumélanine. Les mélanines mixtes sont les pigments les plus nombreux chez le chien (Scott *et al.* 2001).

- La mélanine est formée à partir de la **tyrosine**, acide aminé soluble et stable. Sous l'influence d'une enzyme contenue dans les mélanocytes, la **tyrosinase**, la tyrosine est oxydée en DOPA puis en DOPA-quinone. Après plusieurs oxydations et une polymérisation, schématisées par la figure 15, on aboutit aux diverses mélanines (Poirier *et al.* 1979).

Figure 15 : biosynthèse des mélanines à partir de la tyrosine (d'après Crespeau 1999).

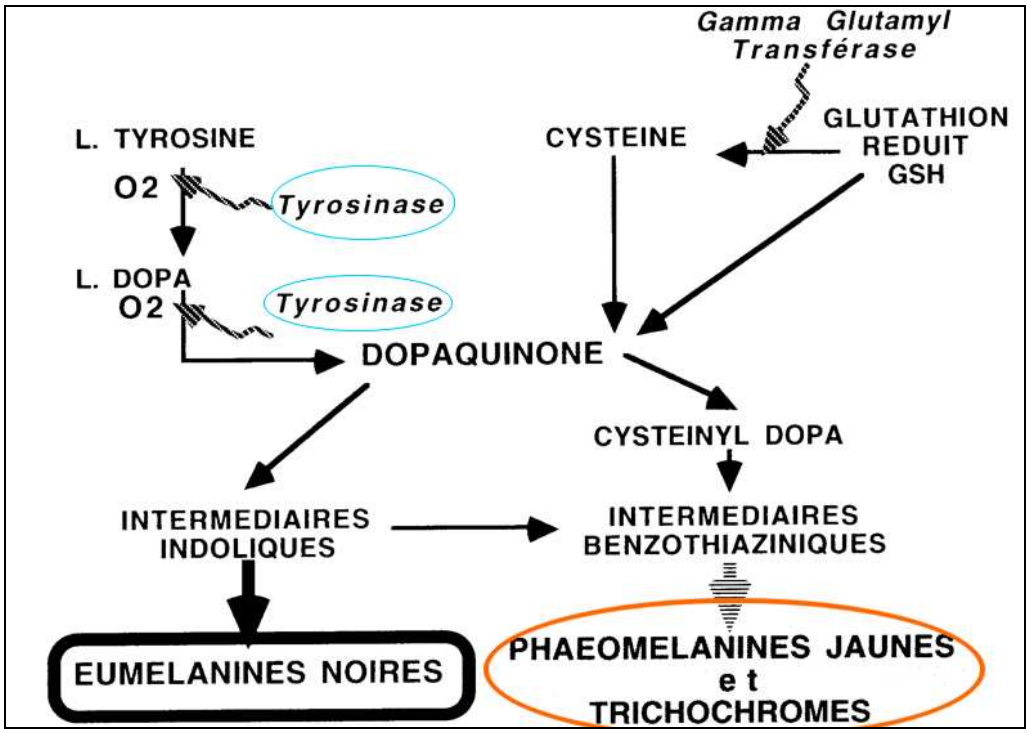

Il existe **trois stades schématiques** dans la biosynthèse de la mélanine par le mélanocyte (Poirier *et al.* 1979) :

- 1er stade : *biosynthèse de la protéine enzymatique*

Les polypeptides sont synthétisés par l'ergastoplasme et sont condensés par l'appareil de Golgi en molécules de **pro-tyrosinase**, pour le moment sans activité catalytique.

- 2ème stade : *biosynthèse du mélanosome*

Les molécules enzymatiques sont réparties en quanta par le Golgi. Chaque quantum s'entoure d'une membrane et forme un organite intracytoplasmique appelé **mélanosome de stade I**. Cet organite a l'apparence d'un grain rond au contenu clair.

Ces vésicules grandissent, acquièrent un système de membranes internes lamellaires sur lesquelles les tyrosinases vont s'aligner de façon ordonnée. La tyrosinase est alors active. On parle de **mélanosome de stade 2, non mélanisé**, grain ovalaire à contenu filamenteux.

- 3ème stade : *biosynthèse de la mélanine*

L'oxydation de la tyrosine commence et se traduit par **l'apparition de mélanine** sur les membranes interne de l'organite : c'est le **mélanosome de stade III, partiellement mélanisé**. A ce stade, la détection histo-enzymologique de la tyrosinase devient positive.

Finalement, le **dépôt de mélanine devient complet**, et la tyrosinase n'est plus retrouvée. Il s'agit alors du **mélanosome de stade IV**.

L'aspect des différents stades des mélanosomes est schématisé sut les figures 16 et 17.

Figure 16 : aspect et mélanisation des différents mélanosomes (Crespeau 1999).

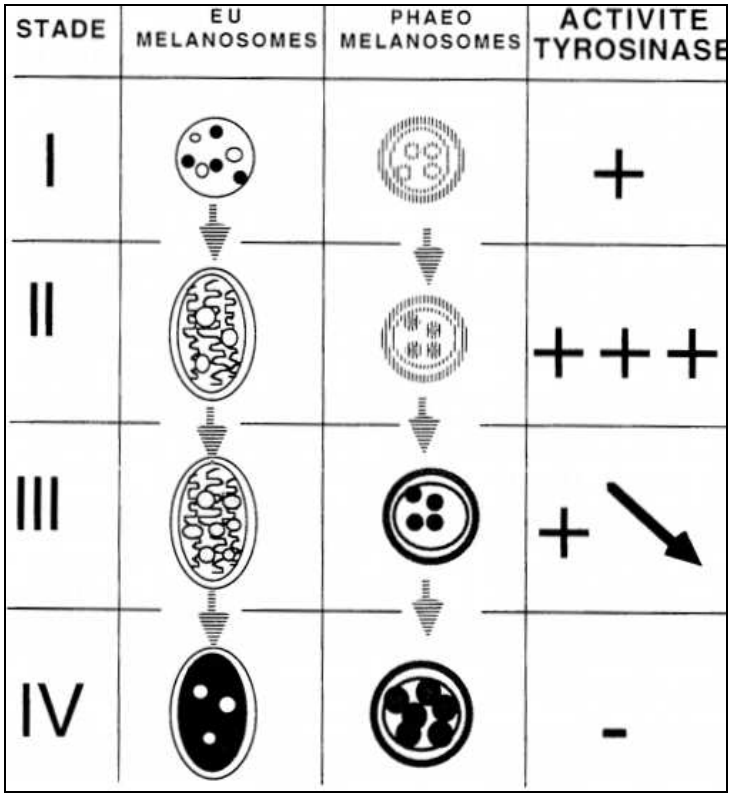

Figure 17 : aspect en microscopie électronique des stades I à IV des mélanosomes (Weiss et Greep 1977)

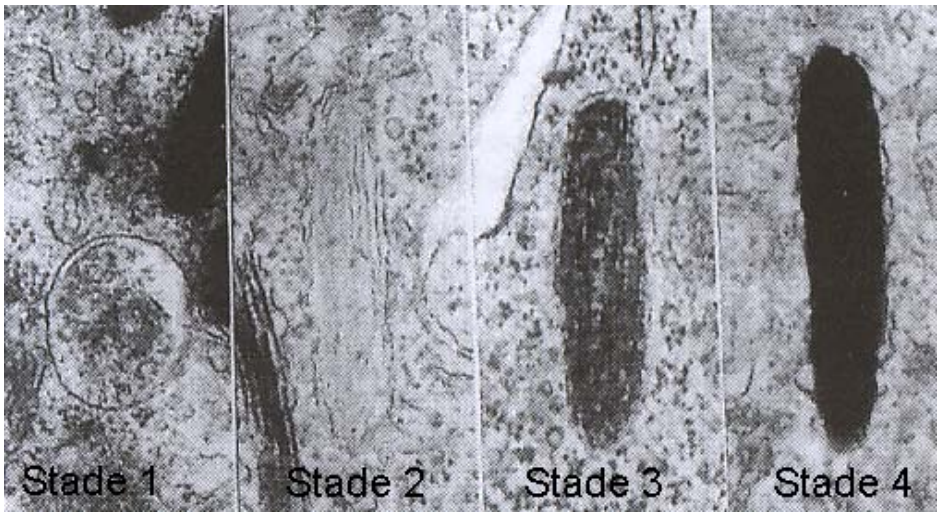

1.1.3.2 Caractéristiques des mélanines et outils diagnostiques.

Dans différents tissus et en particulier dans la peau, les granulations de mélanine sont parfois peu visibles (Ganter et Jollès 1969). La caractérisation histochimique des mélanines présente donc un **intérêt** considérable pour le **diagnostic** et **l'étude des pigmentations mélaniques pathologiques** : mélanose, mélanome, tumeur mélanique maligne.

Certaines tumeurs sont au contraire très pigmentées. Un blanchiment des coupes (hypochlorite généralement) sera alors réalisé afin d'obtenir une meilleure visualisation des différentes structures.

L'ensemble des réactions mettant en évidence les mélanines est résumé dans le tableau 4.

Tableau 4 : réactions histochimiques des mélanines cutanées (d'après Ganter et Jollès 1969).

Réactions Histochimiques		Mélanines	
I Réactions générales	Réactions argentaffines	+	
	Réactions de réduction (type SCHMORL)	+	
	Réaction de capture des ions ferreux, de LILLIE	+	
	Basophilie	+ (thionine pH 1)	réactions spécifiques
II Réactions particulières	Réactions du noyau indole (p. diméthyl-aminobenzaldéhyde)	+/-	
	Réaction du P A S	o à +	
	Réaction de PERLS	o	
	Coloration par l'oil red O ou le noir Soudan B	o	
	Réduction du tétroxyde d'osmium	+	
	Réaction à l'acide per-formique-SCHIFF	o	
	Acido-résistance	o	
	Réaction plasmale	o	
	Réaction de LILLIE au sulfate de bleu de Nil + acétone	+ (vert foncé)	
	Coloration par l'hémato-xyline-alun de chrome	o	
	Réaction de HUECK	o	
	Réaction de MALLORY (hémofuscine)	+/- à + (brun-rouge)	

La **réaction de capture des ions ferreux**, révélée par le bleu de Turnbull, est l'une des plus spécifiques : les mélanines prennent alors une couleur bleu-vert intense (Ganter et Jollès 1969).

La **coloration argentique de Fontana-Masson**, facile à mettre en œuvre, est fréquemment utilisée pour l'observation en microscopie optique. La mélanine est également positive à la coloration de **Schmorl** (Ganter et Jollès 1969). Toutefois, ces deux techniques ont le défaut de manquer de spécificité, les lipofuscines réagissant également à ces colorations (Smith *et al.* 2002).

Le **DOPA test** est plus spécifique, car il marque les cellules produisant la tyrosinase (ou DOPA oxydase). Il est particulièrement utile lors de mélanomes achromiques, car il permet la formation d'un pigment brun-noir caractéristique dans le cytoplasme des cellules néoplasiques (Smith *et al.* 2002).

Les mélanines peuvent aussi être mises en évidence par des **réactions immunohistochimiques** (HMB-45, anticorps anti-protéine S100, …) qui seront détaillées plus loin. Ces réactions sont parfois déterminantes pour le diagnostic des mélanomes achromiques.

On peut enfin utiliser la **microcopie électronique** pour mettre en évidence les mélanosomes, ou **l'hybridation in situ et la PCR** afin de révéler des ARNm spécifiques de la tyrosinase (Smith *et al.* 2002).

1.1.3.3 Excrétion des mélanines

Un mélanocyte normal ne retient pas la mélanine. Après son élaboration, le pigment est excrété dans d'autres cellules, appelées mélanophores, situés essentiellement dans la couche de Malpighi de l'épiderme, le derme papillaire, les adventices vasculaires et les ganglions (Ganter et Jollès 1969).

Dans l'épiderme, les **mélanosomes** contenant la mélanine **migrent** au niveau des prolongements cytoplasmiques **vers l'extrémité des dendrites**, puis sont transférés aux cellules épidermiques adjacentes appartenant à l'unité de mélanisation (voir figure 18).

Figure 18 : biosynthèse et transfert des mélanosomes dans l'épiderme (Crespeau 1999).

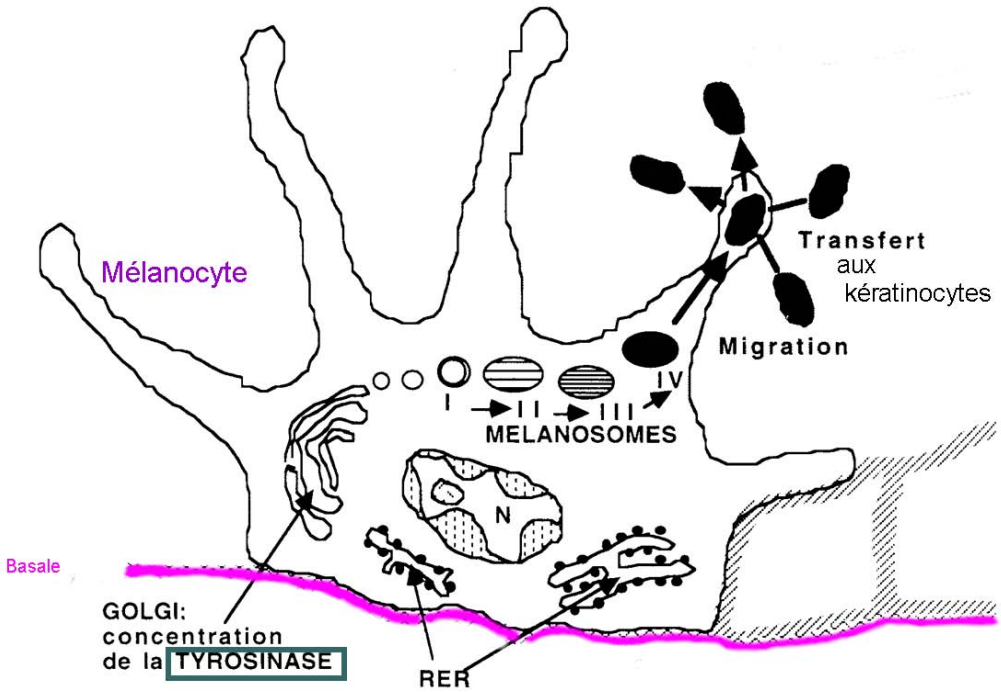

Les **mécanismes** exacts de transfert restent encore **mal compris** (Weiss et Greep 1977).

L'hypothèse la plus citée est celle d'une **cyto-phagocytose**. Les **kératinocytes phagocyteraient la portion terminale des processus dendritiques du mélanocyte** contenant les mélanosomes. Puis, les granules de mélanine migreraient à l'intérieur du kératinocyte pour former des agrégats au-dessus du noyau comme une casquette.

D'autres hypothèses ont été avancées. Poirier *et al.* (1979), ainsi que Calhoun et Stinson (1987), plaident en faveur de l'existence d'une sécrétion cytocrine des granules de mélanine, du mélanocyte au kératinocyte. Une exocytose des mélanosomes des mélanocytes suivie d'une endocytose par les kératinocytes est également proposée.

Ces hypothèses sont résumées et illustrées par la figure 19.

Figure 19 : principales hypothèses au sujet de la transmission de la mélanine aux kératinocytes épidermiques et du follicule (Bernex 2002).

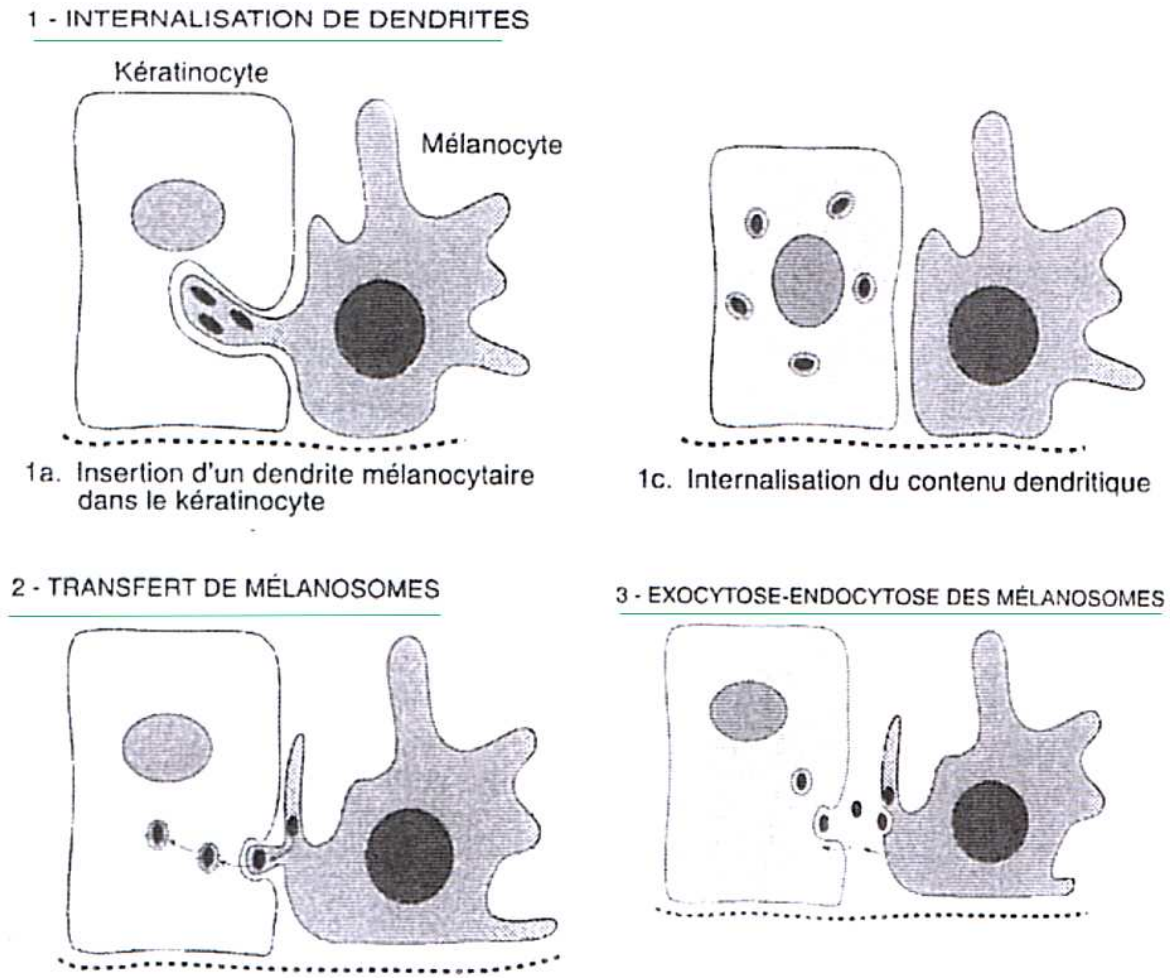

Tandis que les kératinocytes se différencient et migrent vers la surface du tégument, on constate que le nombre de granules de mélanine diminue. Une dégradation lysosomiale est probablement à l'origine de ce phénomène.

1.1.3.4 Rôles des mélanines

- La mélanine synthétisée par les mélanocytes de la couche basale de l'épiderme intervient comme **protection physique** conférée par l'épiderme : les granules de mélanines sont uniformément réparties et forment un **tapis absorbant les UV**, ce qui réduit la quantité de radiations pénétrant la peau. Les radiations ultra-violettes (longueur d'onde entre 290 et 320 nm) commencent par oxyder la mélanine préformée, puis après quelques jours, elles stimulent les mélanocytes à produire plus de mélanine et à céder davantage de pigment aux mélanophores cutanés (Ganter et Jollès 1969).

La mélanine protège donc la peau contre les réactions cutanées provoquées par l'exposition aux radiations solaires, et piège les radicaux libres.

- Aussi, la mélanine confère sa **couleur à la peau, aux phanères, à l'iris**. Elle intervient donc dans les fonctions de **communication** (reconnaissance entre individus, mimétisme). La couleur de la peau chez l'homme et l'animal résulte de la coloration due à l'hémoglobine, les carotènes et la mélanisation (Rawles 1955).

Contrairement à ce qu'on pourrait penser, ce n'est pas le nombre de mélanocytes qui détermine la couleur de la peau. En effet, les mélanocytes de la peau sont en nombre relativement constant : chez l'homme, on en compte environ 2000/mm² sur la tête et les aisselles, 1000/mm² sur le reste du corps (Weiss et Greep 1977). Ce qui importe en fait, c'est la quantité de mélanine élaborée (soit le **nombre, la taille et l'intensité de synthèse des mélanosomes**). Les personnes à peau noire par exemple ont généralement des mélanosomes plus grands, et une activité tyrosinase plus importante que les personnes à peau blanche (Weiss et Greep 1977). L'intensité de sa dégradation dans les kératinocytes joue aussi un rôle.

1.1.4 Contrôle de la mélanogenèse

1.1.4.1 Génétique.

La mélanogenèse est un mécanisme complexe, faisant intervenir de nombreux gènes (Bossé 2005). Citons par exemple *Tyr* (codant pour la tyrosinase), *Tyrp-1* et *-2* (codant pour les TRP ou Tyrosine related protein, d'autres enzymes de la voie de synthèse de la mélanine), le gène *Extension* (codant pour le récepteur de l'α-MSH), le gène *Agouti* (codant pour la protéine ASP ou Agouti Signal Protein, agoniste de l'α-MSH, favorisant la synthèse de phæomélanines), …

Tous ces gènes existent sous plusieurs allèles (Bossé 2005), dont l'association détermine le niveau d'activité global de la mélanogenèse.

1.1.4.2 Hormonal.

- Les premières hormones intervenant dans cette régulation sont les **hormones hypophysaires de stimulation mélanocytaire ou MSH**. Elles sont au nombre de quatre : l'α-MSH, la plus active, la β-MSH, la β-LPH et l'ACTH 1-39. Toutes sont sécrétées par

l'hypophyse, principalement au niveau de la pars intermedia. Ces hormones **stimulent la mélanogenèse en augmentant l'activité tyrosinase, et donc la synthèse d'eumélanines. Elles stimulent aussi la dispersion des mélanosomes, la migration de la mélanine et son transfert aux kératinocytes**. L'hypothalamus sécrète le MIF qui inhibe la production de MSH (Crespeau 1999).

- Les **hormones stéroïdes**, tels que les œstrogènes, la progestérone (qui agit en synergie avec les œstrogènes), ou la testostérone, **stimulent aussi la mélanogenèse** (Crespeau 1999). Chez la femme, par exemple, on trouve une quantité accrue de mélanine dans certaines régions du corps (paupière, mamelon), où s'accumulent des substances œstrogéniques (Rawles 1955).

- Les **hormones thyroïdiennes**, quant à elles, jouent un **rôle complexe**, et leur action reste pour le moment mal comprise. Chez l'homme, elles stimulent la mélanogenèse : l'hyperthyroïdie provoque une mélanose. Chez le chien, au contraire, l'hypermélanose est associée à l'hypothyroïdie (Crespeau 1999).

- Enfin, on peut citer la **mélatonine épiphysaire**. Il s'agit d'une amine formée dans l'épiphyse à partir de la N-acétyl-sérotonine, grâce à une enzyme spécifique de cette glande : l'HIOMT (5 hydroxy-indol-O-méthyl transférase). La mélanotonine aurait deux propriétés : inhiber certains facteurs de libération (releasing hormones), en particulier ceux responsables de la stimulation des gonadotrophines ; et agir comme **antagoniste de la MSH au niveau des mélanocytes**. Chez le hamster, en effet, on a montré qu'elle inhibait la mélanogenèse (Crespeau 1999).

1.1.4.3 Tissulaire.

Une régulation endogène se produit pour l'unité épidermique de mélanisation (Crespeau 1999). En effet, les **kératinocytes** agissent localement par la **sécrétion paracrine de FGF** (fibroblast growth factor). Les **mélanocytes** eux-mêmes sont impliqués par la **sécrétion autocrine d'interleukines (IL1 α, IL1 β, IL3, IL6), de TNFα et de GM-CSF** (Catala *et al.* 2005).

1.1.4.4 Facteurs exogènes.

De nombreux agents peuvent être à l'origine d'une destruction ou d'une hyperstimulation des mélanocytes.

Citons notamment des **facteurs physiques** : les **UV** stimulent la mélanogenèse, les **irradiations, brûlures, engelures** provoquent la destruction des cellules pigmentaires et donc une hypomélanose. Un **prurit chronique**, par contre, est source d'une hypermélanose.

On distingue également des facteurs **chimiques, infectieux, inflammatoires** (une pyodermite profonde peut détruire les mélanocytes et causer une dépigmentation), **tumoraux** (les leydigiomes peuvent être associés à une dépigmentation), ou **métabolique** (carence en Cu, Zn,…) (Crespeau 1999).

1.2 Cancérisation des mélanocytes

Le cancer n'est que l'aboutissement d'une **série de transformations successives** subies par une ou plusieurs cellules initialement normales mais qui ont acquis la capacité caractéristique de **croissance autonome**. Dans le cadre du mélanome, il s'agit de la **cancérisation des mélanocytes**, aboutissant à la formation d'une tumeur particulière, ni épithéliale, ni mésenchymateuse. Le **mélanome malin** correspond à la tumeur cancéreuse des mélanocytes, tandis que les tumeurs bénignes sont appelées **mélanocytomes** chez le chien, **naevus** chez l'homme.

Le mélanome peut se développer chez n'importe quelle race de chien, mais sa prévalence reste plus élevée chez les chiens de pure race, comme par exemple les schnauzers, les pinschers, les scottishs terriers, les setters irlandais et setters Gordon, ou encore les golden retrievers. Cette observation supporte l'hypothèse d'une **base génétique** de ces tumeurs (Modiano *et al.* 1999). De plus, on a mis en évidence une composante héréditaire chez l'homme (anomalies des chromosomes 6 et 7), ainsi que des mutations dans au moins deux loci chez le mini-porc Sinclair, dont le locus du complexe SLA (Swine leucocyte antigen), dès 1994 (Misfedt et Grimm 1994).

Les **altérations génétiques observées au cours de la transformation maligne** sont variées et souvent nombreuses. Diverses combinaisons, touchant plusieurs voies de contrôles du cycle cellulaire, peuvent être observées pour une même tumeur. Ces mutations conduisent à la **modification de l'expression et/ou de la structure du produit des gènes**, ce qui se traduit par la **modification des antigènes présentés, la perte de certains et l'apparition de nouveaux**. L'étude des gènes impliqués dans la cancérisation des cellules, en particulier des mélanocytes, est donc essentielle car pouvant aboutir à la détermination de marqueurs tumoraux spécifiques, et à terme à la formulation d'une « **signature antigénique** », ou « **carte d'identité tumorale** » pouvant être utilisée à des fins diagnostiques, pronostiques ou thérapeutiques.

Une tumeur se définit par une population de cellules **proliférant de manière incontrôlée**. L'altération de l'expression ou du fonctionnement de **gènes et de protéines impliquées dans le contrôle du cycle cellulaire et de l'apoptose** semble donc être d'une grande importance dans la cancérogenèse, en particulier dans le développement des mélanomes (Modiano *et al.* 1999) (Koenig *et al.* 2002). Il faut de plus ajouter le rôle fondamental de facteurs environnementaux, interagissant avec ces phénomènes génétiques (Sulaimon et Kitchell 2003).

Une tumeur se développe par paliers successifs. On peut distinguer schématiquement trois étapes dans la genèse d'un cancer : l'initiation, la promotion et la progression (Crespeau 2002). Ces étapes sont résumées dans la figure 20.

Figure 20 : étapes de la transformation d'une cellule normale en une tumeur maligne (Crespeau 2002).

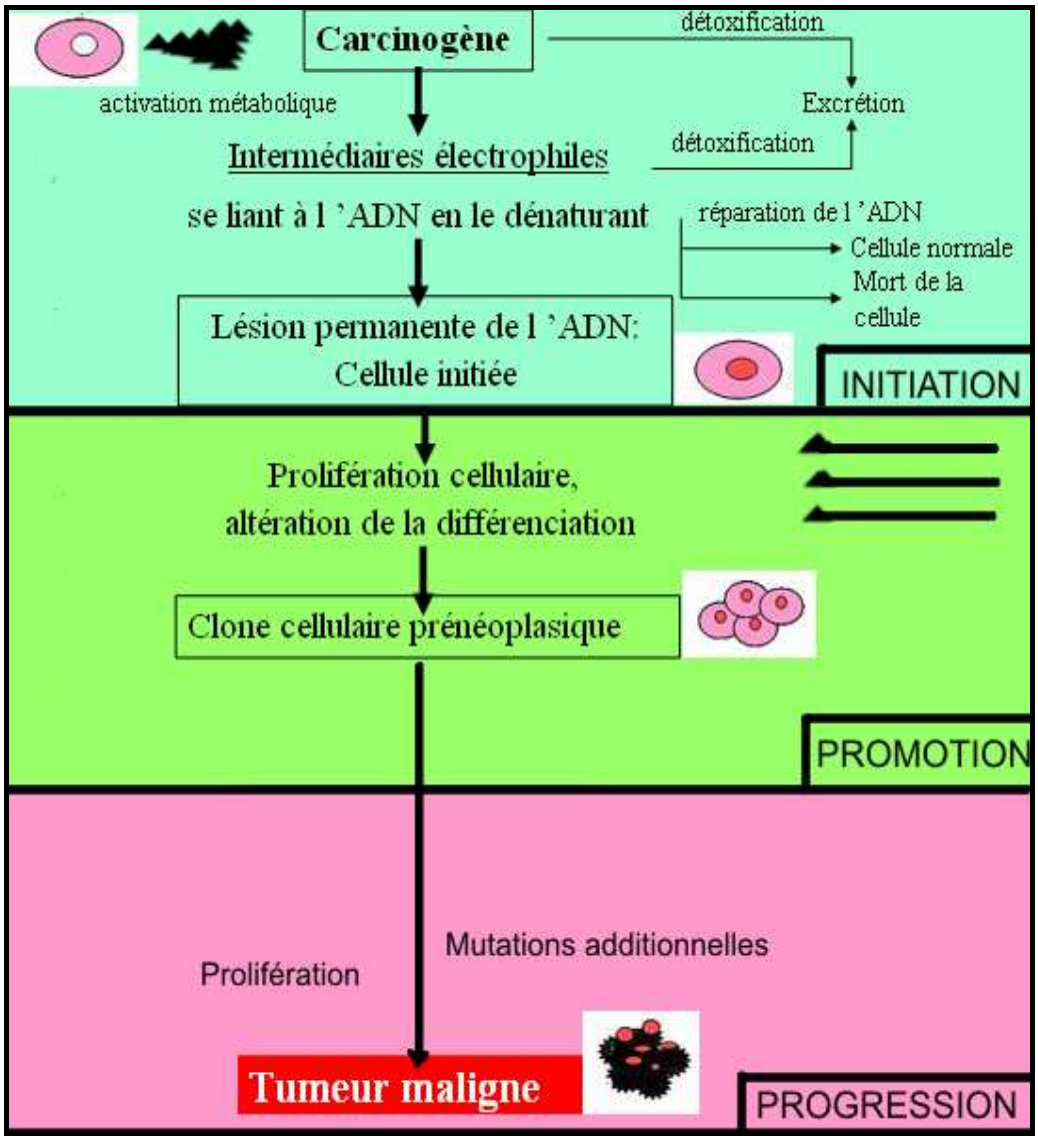

1.2.1 Mécanismes de l'initiation

L'initiation résulte de l'exposition d'une ou plusieurs cellules à un agent agresseur (chimique, physique, viral, …), appelé **carcinogène**, qui peut conduire à la transformation tumorale de celles-ci et au développement d'un cancer.

L'initiation donne naissance à une cellule initiée, dont **l'ADN est irréversiblement modifié, non réparé, et dont l'anomalie a été fixée** par l'accomplissement d'un cycle cellulaire complet. La cellule exposée garde donc la mémoire de cette initiation et la transmet à sa descendance. Toutefois, les cellules initiées ne sont pas encore des cellules tumorales : elles n'ont pas acquis une autonomie de croissance. On ne peut les distinguer morphologiquement des autres cellules non initiées.

Un seul contact avec le carcinogène peut suffire mais généralement des contacts répétés sont nécessaires pour déterminer l'apparition d'une tumeur.

1.2.1.1 Rôle des ultraviolets dans l'étiologie du mélanome.

Dans le cadre du **mélanome malin**, un **agent physique** initiateur est fortement mis en cause chez l'homme : les **ultraviolets**. Les UV-A et B sont tous deux initiateurs mais ils agissent selon des voies de carcinogenèse différentes (Zhang et Rosdahl 2003). Ils induisent la libération de radicaux libres oxygénés dans la cellule, entraînant la dégradation des biomembranes, des cassures des brins d'ADN, des anomalies chromosomiques, la désactivation de certaines enzymes, et finalement le dysfonctionnement cellulaire, la transformation tumorale ou la mort (Sulaimon et Kitchell 2003).

Ces radiations seraient responsables de **65% des mélanomes cutanés humains** et de la plupart de ceux des **chèvres Angora** (Smith *et al.* 2002). Par contre, chez les animaux domestiques, on ne sait presque rien de l'initiation. On soupçonne une prédisposition génétique, compte tenu que certaines races sont plus touchées que d'autres (Smith *et al.* 2002).

Les dommages causés par les UV **ne semblent pas être une cause majeure de développement d'un mélanome chez le chien**. En effet, la plupart des mélanomes malins sont originaires de la cavité buccale ou du doigt, tandis que la majorité des formes bénignes proviennent de la peau protégée par les poils. Cependant, les muqueuses buccales sont souvent non pigmentées, et des dommages liés aux UV restent possibles (risque stochastique) (Sulaimon et Kitchell 2003). Une étude menée par Mukaratirwa *et al.* en 2005 sur une population de chiens au Zimbabwe a pu montrer chez ces animaux une plus forte prévalence de tumeurs cutanées potentiellement associées à l'exposition aux UV (carcinomes épidermoïdes, hémangiosarcomes, mélanomes). Toutefois, la différence observée peut être liée à d'autres facteurs environnementaux ou raciaux, car un travail similaire conduit dans un autre pays tropical (Queensland, Australie) ne rapporte pas cette augmentation (Mukaratirwa *et al.* 2005).

1.2.1.2 Mutation des proto-oncogènes.

Les carcinogènes agissent comme des **agents mutagènes**, dont les **cibles privilégiées sont les proto-oncogènes**. Ces derniers jouent un rôle important dans la **régulation de la croissance et de la différenciation cellulaires** (Sulaimon et Kitchell 2003). L'initiation peut les transformer en **oncogènes**, qui codent alors pour des **oncoprotéines** ressemblant aux protéines normalement codées par les proto-oncogènes, mais qui **ne répondent plus aux mécanismes régulateurs normaux** (Modiano *et al.* 1999), conduisant à la prolifération anormale des cellules. Ces proto-oncogènes peuvent être altérés à la suite de mutations ponctuelles, d'amplifications géniques, ou de translocations (Sulaimon et Kitchell 2003).

On peut classer les oncogènes en 5 catégories, selon les types d'oncoprotéines pour lesquels ils codent (Cullen *et al.* 2002). Des exemples pour le mélanome chez l'homme, la souris et le chien sont regroupés dans l'annexe 1. On distingue les oncogènes codant pour :

- des **facteurs de croissance** : le proto-oncogène *int2* par exemple code normalement pour le facteur de croissance FGF (fibroblast growth factor). La transformation de ce proto-

oncogène a pu être associée aux cancers de la vessie et de la mamelle. Adelaïde *et al.* (1988) ont de plus mis en évidence l'amplification d'*int2* dans un mélanome humain.

- des **récepteurs aux facteurs de croissance** : à l'état normal, ils sont formés de 3 parties distinctes : un domaine extracellulaire permettant la liaison du facteur de croissance, un segment transmembranaire et un domaine cytoplasmique à activité kinase. Les récepteurs codés par les oncogènes sont souvent tronqués, et ne nécessitent plus la fixation du ligand pour être stimulés, ils sont **activés en permanence**. C'est le cas pour *erbB* codant une protéine transmembranaire tyrosine-kinase très proche de la famille des récepteurs de l'EGF (epithelial growth factor). La surexpression de *c-erbB-2* (*HER2/neu*) a d'ailleurs pu être associée au potentiel métastatique des cellules de mélanome malin canin après transplantation sur une souris *nude* (Cullen *et al.* 2002, Smith *et al.* 2002). Modiano *et al.* (1999) rapportent également l'amplification de ce proto-oncogène dans la lignée cellulaire CML-6MC2 de mélanome canin.

- des **protéines nucléaires de régulation** : les oncoprotéines codées par *myc*, *jun*, ou *fos* sont des facteurs de transcription nucléaires qui stimulent l'expression de gènes nécessaires à la division cellulaire. La régulation de la croissance cellulaire est compromise par les **mutations altérant la fonction de ces protéines ou par des niveaux élevés d'expression**.

En effet, *c-myc* intervient dans l'acquisition de l'autonomie de croissance caractéristique d'une population tumorale. Le TGF-β1 inhibe classiquement la prolifération des mélanocytes normaux, mais les cellules de mélanomes de stades avancés deviennent résistantes à cet effet anti-prolifératif. Pourtant, ces cellules produisent toujours des récepteurs fonctionnels au TGF. Cette résistance serait plutôt conférée par des mutations entraînant une altération de la machinerie de transduction des signaux ou de transcription. Serra *et al.* (2002) rapportent une étude à ce sujet montrant que la surexpression de *c-myc* rend les cellules résistantes aux signaux inhibiteurs de croissance du TGF-β.

On a également pu associer la surexpression de *c-myc* au potentiel métastatique du mélanome canin, comme pour *c-erbB-2* (Cullen *et al.* 2002) (Modiano *et al.* 1999) (Sulaimon et Kitchell 2003). Ces deux oncogènes, ***c-myc* et *c-erb-b2*,** associés au développement d'une tumeur de phénotype malin, semblent donc **jouer un rôle prépondérant dans la progression tumorale du mélanome chez le chien**.

- des **protéines impliquées dans la transduction intracellulaire du signal**, situées dans le cytosol (codées par *abl*, *raf*, *yes*) ou associées à la membrane (codées par *ras*, *src*, *Akt*, *c-kit*). Ces protéines sont des protéines kinases.

C-kit, par exemple, est un gène jouant un rôle fondamental dans la croissance et la différenciation tardives normales des mélanoblastes embryonnaires (Sulaimon et Kitchell 2003). Chez l'homme, l'expression de *c-kit* diminue graduellement lors de la transformation en mélanome (Ronit 2005). Au cours de la croissance tumorale locale, on observe également chez la souris *nude* une diminution progressive de l'expression de *c-kit* (Sulaimon et Kitchell 2003). La **perte de fonction de c-kit** semble donc impliquée dans la cancérisation des mélanocytes.

Les **protéines Ras**, quant à elles, relaient les signaux mitogènes de croissance de la surface cellulaire vers le cytoplasme et le noyau (transduction du signal), influençant ainsi la prolifération, la différenciation, la transformation et l'apoptose des cellules (Richter *et al.* 2005). Leur action est modulée par une activité GTP-asique intrinsèque. Les gènes codant pour ces protéines sont retrouvés chez de nombreux mammifères, avec une grande similarité de séquence entre les espèces (Richter *et al.* 2005) montrant l'importance de leur fonction. Une mutation de ces gènes peut entraîner une diminution de l'activité GTP-asique, et donc une **activation en permanence** de ces protéines. Il s'ensuit une transduction constante des signaux, conduisant à terme à la prolifération cellulaire incontrôlée et à la croissance tumorale.

L'altération des gènes de la famille *ras* est ainsi impliquée dans de nombreuses tumeurs chez l'homme (Modiano *et al.* 1999) (Richter *et al.* 2005). Dans le mélanome cutané, on observe en particulier des mutations ponctuelles dans deux sites critiques : les codons 12 et 13 de l'exon 1, et le codon 61 de l'exon 2 de l'oncogène *N-ras* (Richter *et al.* 2005), surtout après l'exposition aux UV (Sulaimon et Kitchell 2003). Cet oncogène semble être **l'un des plus fréquemment mutés dans les cas de mélanomes cutanés humains** : avec des mutations dans 6 à 36% des mélanomes humains selon les études (Mayr *et al.* 2003) (Basset-Séguin et Soufir 2005). Certaines de ces mutations peuvent même être associées au pronostic. Sulaimon et Kitchell (2003) rapportent à ce sujet que les mutations du codon 18 de l'exon 1 de *N-ras* sont associées à un excellent pronostic dans le cadre des mélanomes primaires humains. Les gènes *K-ras* et *H-ras* semblent plus rarement impliqués (Modiano *et al.* 1999).

La mutation des gènes intervenant dans la transduction intra-cellulaire du signal est également décrite chez le rat et le chien. Des mutations de *B-Raf, C-Raf, H-Ras, N-Ras* **s**ont par exemple rapportées lors de mélanomes malins chez le chien **(**Chudnovsky *et al.* 2005).

Contrairement à l'homme, les **gènes *ras* semblent rarement mutés et donc peu impliqués dans le développement de tumeurs chez le chien** (Richter *et al.* 2005). Toutefois, le nombre de cas étudiés reste faible, et ces données ne permettent pas d'exclure le rôle de ce gène dans la cancérogenèse du mélanome canin. Pour le moment, aucune étude n'a pu mettre en évidence de mutation dans les secteurs critique du gène *K-ras2* pouvant être associée au mélanome canin (Richter *et al.* 2005). En ce qui concerne le proto-oncogène ***N-ras***, Mayr *et al.* (2003) mettent en évidence pour la première fois une mutation dans une séquence codante (le **codon 61 de l'exon 2**) chez deux des 16 chiens étudiés, atteints de mélanomes malins cutanés. Cet exon, de séquence identique chez l'homme et le chien (Modiano *et al.* 1999), semble donc représenter chez ces deux espèces un **site critique pour le développement du mélanome malin** (Mayr *et al.* 2003).

- des **cyclines** : il s'agit de protéines permettant une régulation précise des transitions entre les différentes phases du cycle cellulaire (figure 21). Elles interagissent et activent des enzymes appelées CDK (cyclin dependant kinases). Ces CDK vont permettre l'inactivation temporaire des protéines inhibitrices de la croissance, et autoriser l'entrée et la progression de la cellule dans le cycle cellulaire (Modiano *et al.* 1999).

Figure 21 : association des cyclines et cdk au cours du cycle cellulaire normal (Heron, 1998a).

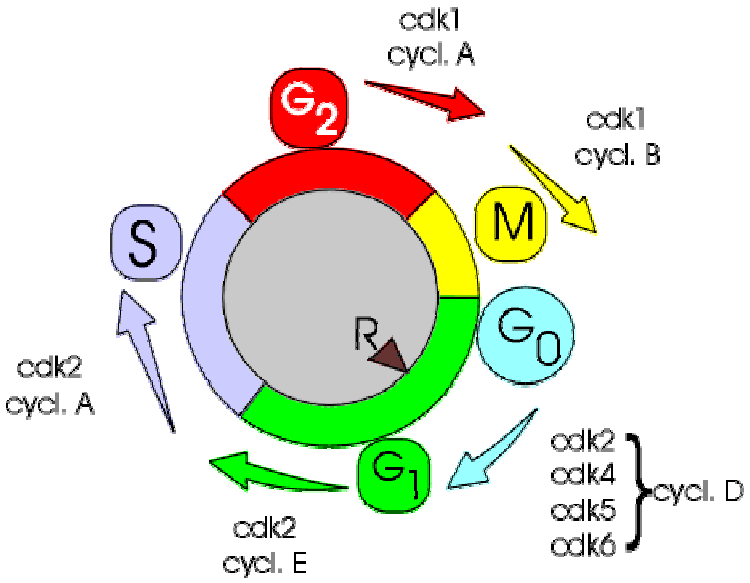

Une altération de la fonction de ces cyclines conduit à une mauvaise régulation de la réplication cellulaire (Cullen *et al.* 2002). En effet, Modiano *et al.* (1999) et Chudnovsky *et al.* (2005) rapportent des **mutations des gènes codant pour des CDK (CDK-4, CDK-6)** à l'origine de la transformation maligne des mélanocytes chez le **chien**. Chez l'homme, par contre, aucune mutation de CDK4 n'a pu être en évidence pour le moment.

1.2.1.3 Autres gènes impliqués dans la cancérogenèse des mélanocytes.

Les carcinogènes peuvent toucher d'autres gènes. Parmi ces gènes impliqués dans le processus cancéreux, on peut citer :

- les **anti-oncogènes** ou **gènes suppresseurs de tumeurs** : normalement, ils produisent des protéines qui **ralentissent la réplication cellulaire**, permettant ainsi de **réparer les dommages potentiels de l'ADN**. Une seule copie intacte de ces gènes suffit pour maintenir cette régulation. Par contre, dans les cellules où les anti-oncogènes sont absents ou ne fonctionnent pas correctement, il n'existe plus de contrôle de la prolifération, les erreurs génétiques restent donc non réparées et s'accumulent (Cullen *et al.* 2002).

L'un des anti-oncogènes les plus importants est la **protéine nucléaire *p53***. Cette protéine joue le rôle d'agent de sûreté. Elle est libérée lorsque l'ADN de la cellule est endommagé : sa concentration augmente alors brutalement dans le noyau. La cellule devient bloquée en phase G1, ce qui lui fournit un **temps supplémentaire pour réparer l'ADN avant sa réplication (point de restriction R)**, empêchant ainsi sa cancérisation (Roels *et al.* 2001). La p53 inhibe donc la prolifération cellulaire. Si les réparations sont trop nombreuses, la cellule se suicide ; là aussi p53 intervient en permettant **l'entrée de la cellule en apoptose** (figure 22). Les UV, provoquant de multiples cassures des brins d'ADN, sont des inducteurs de la p53.

Figure 22 : rôle primordial de la protéine p53 dans la régulation du cycle cellulaire : en présence de c-myc, la p53 contrôle la division cellulaire, en vérifiant l'intégrité du DNA. Si le DNA n'est pas correct ou si Bcl-2 est absent ou inhibé, on observe une stimulation de la voie de l'apoptose. Si, au contraire, le DNA a pu être réparé, le cycle cellulaire se poursuit (Héron 1998).

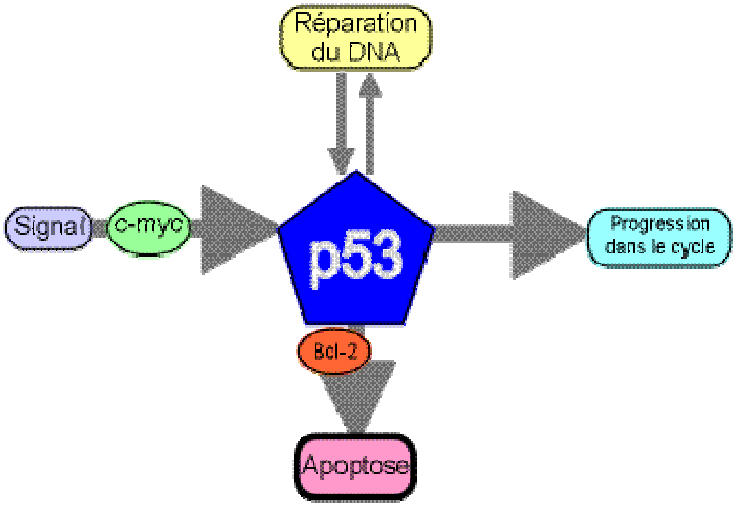

Les cellules porteuses de p53 mutantes ou absentes sont incapables de ralentir le cycle cellulaire. Il n'y a donc pas de pause en G1, **pas de check point**, et la cellule entre en phase S avec un ADN erroné. Les mutations deviennent persistantes, et sont transmises aux cellules filles lors de la mitose. Elles s'additionnent, ce qui conduit rapidement à la formation et au développement d'un clone de cellules cancéreuses (Cullen *et al.* 2002) (Roels *et al.* 2001).

Le gène codant pour p53 est très conservé, et de nombreuses homologies sont présentes dans les différentes espèces de mammifères, soulignant le rôle fondamental de cette protéine pour la survie.

On constate des altérations de la p53 dans environ 75% des tumeurs chez l'homme (Sulaimon et Kitchell 2003) (Basset-Séguin et Soufir 2005). Pourtant, bien qu'on ait pu noter une **perte ou une diminution drastique** du taux de cette protéine chez les humains atteints de mélanomes malins cutanés, les mutations du gène *p53* semblent rares, et d'apparition tardive dans la progression du mélanome (Koenig *et al.* 2002). Une étude menée par Roels *et al.* en 2001 nous indique que les **mutations de *p53*** sont également **rarement associées aux mélanomes malins chez le chien**.

Néanmoins, Koenig *et al.* (2002) proposent que l'inactivation de la p53 puisse jouer un rôle dans la pathogénie du mélanome chez le chien, mais par d'autres mécanismes que la mutation du gène *p53*. Il s'agirait plutôt de mutations des gènes codant pour le domaine d'interaction MDM2 permettant la dégradation de la p53 dans le protéasome, ou des gènes codant pour des signaux de localisation nucléaire permettant le transport de p53 au noyau (Koenig *et al.* 2002) En effet, **l'exclusion de p53 du compartiment nucléaire** est fréquente dans leur étude. Dincer *et al.* (2001), cherchant à évaluer le rôle des métallothionines dans la carcinogenèse des mélanomes du chien, proposent une autre voie d'inactivation de la protéine p53. En effet,

dans leur étude, ces chercheurs montrent que les apo-métallothionines, induites par certaines mutations survenant lors de la transformation maligne des cellules, rendent la protéine p53 non fonctionnelle par chélation du Zn de son domaine de liaison aux facteurs de transcription. Ces protéines conduiraient ainsi à la prolifération incontrôlée des cellules tumorales.

La **protéine Rb** (gène de susceptibilité au rétinoblastome *RB-1*) est un autre exemple de gène suppresseur de tumeur, **contrôlant la transition de G1 à S**. Lorsque la cellule n'est pas en division, cette protéine nucléaire est sous forme non-phosphorylée, complexée à des facteurs de transcription pouvant stimuler les gènes qui entraînent la prolifération. Lorsque la division cellulaire est stimulée, la protéine Rb est phosphorylée, ce qui provoque la libération des facteurs de transcription séquestrés et ainsi l'entrée en phase S. Dans les cellules tumorales, la capacité de liaison de Rb aux facteurs de transcription est perturbée, le check point est alors éliminé (Cullen *et al.* 2002).

Modiano *et al.* (1999) rapportent une étude montrant la **disparition de l'expression de Rb dans une lignée cellulaire de mélanome canin** (CML-6MC2). Koenig *et al.* (2002) mettent aussi en évidence la réduction de l'expression de Rb dans 9 des 30 échantillons de mélanomes canins évalués (mutation ou inactivation du gène Rb), ainsi que **l'exclusion de cette protéine du compartiment nucléaire** (mutation de gènes contrôlant la translocation nucléaire de la protéine Rb). Toutefois, les mutations de *Rb-1* semblent rester **peu fréquentes** dans les cas de mélanomes humains et canins (Modiano *et al.* 1999) (Koenig *et al.* 2002), probablement à la suite de mutations d'autres gènes intervenant dans les mêmes voies de contrôle de la croissance.

Si ces deux protéines semblent peu **associées au mélanome**, d'autres mutations (voir annexe 1) telles que celles touchant les gènes ***INK-4a*** (qui code pour la protéine $p16^{INK-4a}$, également appelée CDKN2A), ***INK-4b*** (qui code pour $p15^{INK-4b}$ ou CDKN2B et $p19^{ARF}$ou CDKN2D) et ***Waf-1*** (qui code pour p21 ou CDKN1B) sont **plus courantes** (Smith *et al.* 2002, Chudnovsky *et al.* 2005).

La **famille CDKN2** est une famille de cdki (CDK inhibitors), qui contrôle la progression de la cellule dans le cycle cellulaire et déclenche au besoin l'arrêt de croissance ou l'apoptose (Koenig *et al.* 2002). Elle comprend les protéines **$p15^{INK-4b}$, $p16^{INK-4a}$ et $p19^{ARF}$** qui inhibent spécifiquement les cdk4 et cdk6 responsables du passage en G1. Ces protéines sont régulées par la protéine Rb. La protéine $p19^{ARF}$ est, de plus, activatrice de p53. Leur absence prive la cellule de la possibilité d'inhiber la mitose, empêche le déclenchement de l'apoptose et autorise ainsi une prolifération incontrôlée (Modiano *et al.* 1999). La protéine $p16^{INK-4a}$ est, elle, inductible par le TGFβ (Tumor Growth Factor β). Il s'agit d'une des protéines les plus importantes dans la pathogenèse des mélanomes humain et canin. En effet, Koenig *et al.* (2002) rapportent que la **mutation d'*INK-4a* est l'anomalie génétique caractérisant le plus de tumeurs chez l'homme**. Elle est rencontrée dans plus de **50% des mélanomes humains** (Koenig *et al.* 2002), et *INK-4a* est même considéré comme l'un des gènes de prédisposition au mélanome familial (Basset-Seguin et Soufir 2005).

On peut également citer l'importance de ***PTEN***, gène codant pour une protéine cytoplasmique bi-fonctionnelle, phosphatase des phospholipides et de la tyrosine (Koenig *et al.* 2002). A l'état normal, il **inhibe la croissance** et **antagonise les signaux de survie** (résistance à l'apoptose) de la voie de la phospho-inositol-3-kinase (PI3K). Il intervient également dans **l'angiogenèse**. L'altération de ce gène provoque donc la production accrue de facteurs de croissance, et conduit à la prolifération cellulaire. Son importance dans la prolifération de cellules du mélanome semble réelle. En effet, dans une étude de 2002, Koenig *et al.* montrent que les **anomalies génétiques les plus fréquemment rencontrées lors de mélanomes bénins et malins canins** étaient l'**absence ou la perte totale d'expression concomitante de p16 et de PTEN,** ainsi que **l'exclusion nucléaire de Rb et p53**. Il semblerait donc que l'inactivation de la voie de signalisation impliquant les protéines p16 et PTEN soit une étape critique dans la pathogenèse des mélanomes bénins et malins, chez le chien comme chez l'homme (Koenig *et al.* 2002).

La **protéine p21** ou CDKN1A est également une Cdki, mais une Cdki universelle, inhibant la plupart des cdk. Elle est responsable du **point de restriction R**, permettant la **réparation de l'ADN endommagé avant la réplication**. Cette protéine nucléaire inhibe la croissance cellulaire à la fois chez le chien et l'homme (inhibition de contact), et favorise la différenciation cellulaire, notamment pour les cellules mélanocytaires. Elle participe aussi au contrôle des protéines kinases activées par le stress, des ADN-polymérases et des protéines régulant la survie et l'apoptose (Koenig *et al.* 2002). Cette protéine constitue également un promoteur par le biais de la protéine Rb (Sulaimon et Kitchell 2003), et son activité est régulée en partie par p53. Des mutations du gène *WAF-1* semblent jouer un rôle important dans le développement des mélanomes chez l'homme et le chien. Modiano *et al.* (1999) signalent en effet que, chez l'homme, des **délétions** du chromosome 6 dans la région du gène *WAF-1* sont fréquemment observées **lors de mélanome spontané**, en particulier dans les cas tardifs et agressifs (Sulaimon et Kitchell 2003). Un cas de mélanocytome cutané multicentrique chez un setter Gordon est également associé à la **perte de fonction de p21/*WAF-1*** (Koenig *et al.* 2002), suggérant que p21 interviendrait dans cette forme particulière de mélanome. D'autre part, *p21/WAF-1* pourrait jouer un **rôle pronostique** non négligeable chez l'homme : en effet, moins *p21/WAF-1* est exprimée dans les tumeurs mélanocytaires, plus le degré de malignité de ces tumeurs est important (Modiano *et al.* 1999).

Pour finir, soulignons le rôle du gène suppresseur de tumeur codant pour le récepteur B à l'endothéline (**EDNRB**). Ce récepteur est crucial lors de la **vie embryonnaire**, permettant la **prolifération et la migration des mélanoblastes cutanés**, tout en **retardant leur différenciation**. Chez l'homme, **l'expression de l'EDNRB augmente graduellement lors de la transformation en mélanome, parallèlement à la diminution d'expression de c-kit** (Ronit 2005), en association avec la prolifération de plus en plus élevée et la différenciation de plus en plus faible des cellules tumorales malignes. De plus, BQ788, inhibiteur de l'EDNRB et agent thérapeutique potentiel des mélanomes cutanés humains (Ronit 2005), peut inhiber spécifiquement la croissance de xénogreffes de mélanomes humains chez la souris *nude*, d'une manière proche de la régression spontanée parfois observée dans les mélanomes

humains. Ces données montrent donc le rôle important joué par l'EDNRB dans la cancérogenèse du mélanome chez l'homme (Ronit 2005). Toutefois, aucune donnée n'est disponible à ce sujet chez le chien.

- les **gènes commandant normalement l'apoptose cellulaire** : comme on l'a vu précédemment, la protéine **p53** permet normalement d'engager la réparation de l'ADN endommagé ou l'apoptose de la cellule par l'intermédiaire de Bax en cas d'échec de la réparation. p53 joue donc un rôle de **protection du génome**, et sa mutation est à l'origine de l'installation d'un clone de cellules anormales très exposées à devenir cancéreuses.

Bcl-2, au contraire, est un inhibiteur de l'apoptose à l'état normal. Certaines tumeurs sont associées à sa surexpression. Un cas de mélanome humain de l'uvée associé à une surexpression de Bcl-2 est en effet répertorié (Smith *et al.* 2002).

- les **gènes régulateurs de la réparation de l'ADN endommagé**.

- les **télomérases** : ces enzymes présentes uniquement dans les cellules souches permettent la reconstruction de la partie des télomères perdues lors des divisions. Des mécanismes d'activité télomérase sont à **l'origine du potentiel de multiplication** des cellules tumorales.

1.2.2 La promotion.

Les cellules initiées restent des cellules avec un **phénotype normal**, sans autonomie de croissance, mais elles deviennent **sensibles à l'action de promoteurs** capables de provoquer leur transformation en cellules cancéreuse.

La **promotion** correspond à la **prolifération clonale des cellules initiées**, suite à l'**exposition prolongée, répétée** ou continue, à une substance qui entretient et stabilise la lésion initiée. Les agents promoteurs ne sont généralement pas des agents mutagènes ou des carcinogènes, ils ne font que favoriser et accélérer la cancérisation d'une cellule préalablement initiée.

L'agent promoteur n'affecte pas le génome cellulaire, par contre il **provoque une altération de l'expression de l'information génétique**. En activant ainsi des systèmes enzymatiques physiologiquement responsables de signaux de transduction, les promoteurs induisent la **multiplication clonale des cellules initiées** et altèrent leur programme normal de différenciation (inhibition, induction) (Smith *et al.* 2002).

Parmi les agents promoteurs, on peut citer classiquement les hormones, l'inflammation chronique, mais aussi les facteurs de croissance (Heron 1998b).

Histologiquement, on observera souvent la conversion du phénotype normal en un phénotype malin, sous l'effet de ces promoteurs. Ce stade permet de définir les états dits « **pré-néoplasiques** » ou « **formes *in situ*** » (figure 23) (Heron 1998b).

On pense notamment que le mélanome des muqueuses buccales résulterait d'une hyperplasie de l'épithélium suite à une **blessure mécanique ou inflammatoire chronique**. Les interactions normales kératinocytes - mélanocyte seraient alors perturbées, ce qui autoriserait l'amplification des cellules initiées (Smith *et al.* 2002).

1.2.3 Progression tumorale et dissémination métastatique.

La **progression** correspond à l'acquisition des propriétés de multiplication non contrôlée, de **l'expression phénotypique de la malignité** (figure 23), de la perte de la différenciation, et d'une instabilité génétique de plus en plus marquée (Héron 1998b). En effet, l'accroissement du taux de division cellulaire augmente les risques de mutations.

Figure 23 : résumé schématique des différentes étapes de la cancérogenèse (Héron 1998b).

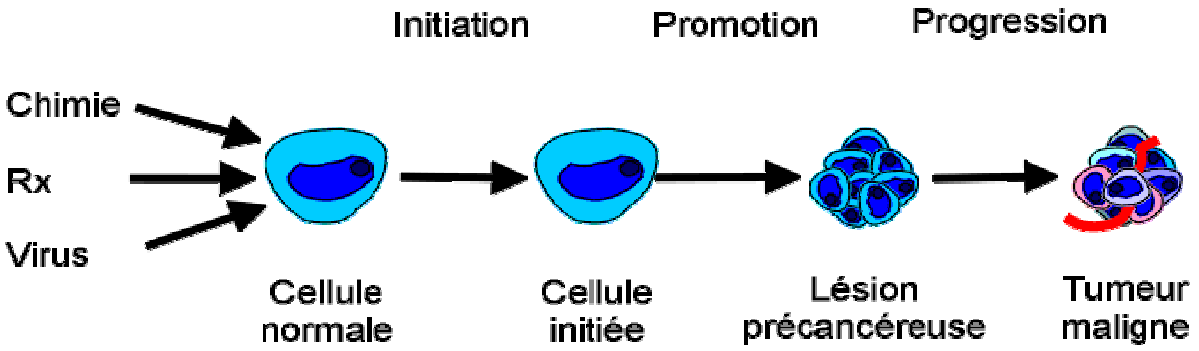

1.2.3.1 Prolifération et facteurs de croissance.

L'autonomie de croissance peut être reliée à la production accrue de différents facteurs de croissance autocrines et paracrines. Dans le cas du mélanome, citons parmi les principaux (Smith *et al.* 2002) :

- le fibroblast growth factor-β (FGF-β).
- des protéines stimulatrices ou inhibitrices de la croissance du mélanome.
- des interleukines : IL-8, IL-10, IL-18.
- le platelet-derived growth factor-A (PDGF-A).
- et l'α-melanocyte stimulating hormone (α-MSH).

1.2.3.2 Acquisition du potentiel métastatique.

La progression tumorale est suivie par **l'invasion locale** (destruction des tissus sains périphériques) puis **métastatique** par voie sanguine et/ou lymphatique (atteinte des ganglions et d'autres organes à distance). **Les deux voies de dissémination sont observées dans le mélanome** (Smith *et al.* 2002).

Les cellules tumorales doivent d'abord **se dissocier de la tumeur primaire,** puis **migrer dans le tissu conjonctif** avant d'**accéder aux structures circulatoires** qui les conduiront vers d'**autres organes**. Certains sont plus adaptés pour la croissance des cellules de mélanome ; c'est le cas notamment du **poumon**, et éventuellement du **foie**, des **nœuds lymphatiques**, de **l'encéphale**, des **os**, des **glandes surrénales**, et des **reins** (Sulaimon et Kitchell 2003).

Bien que de nombreuses cellules tumorales aient accès au torrent vasculaire, seul un peu nombre donnera naissance à des métastases. Wong *et al.*, cités par Sulaimon et Kitchell (2003), ont en effet montré en 2001 que chez la souris, la plupart des cellules tumorales métastatiques entrent en apoptose après un ou deux jours (Sulaimon et Kitchell 2003). **Ces cellules ne pourront donc se développer à leur site d'implantation métastatique que si les voies anti-apoptotiques sont activées**. On observe notamment la **surexpression des produits anti-apoptotiques Bcl2 et Bcl-$_{XL}$** du gène *Bcl*, intervenant sur la voie de l'apoptose médiée par la mitochondrie, dans les mélanomes métastatiques (Sulaimon et Kitchell 2003). La plupart des agents de chimiothérapie, induisant l'apoptose des cellules tumorales par cette même voie, se révèlent donc inefficaces face à ces cellules sur-exprimant Bcl-2. Une autre molécule anti-apoptotique pouvant intervenir dans la résistance à l'apoptose des cellules de mélanome malin est Fas. Des clones de cellules de mélanome métastatiques au poumon ont en effet montré une **perte d'expression de Fas ou une diminution de sensibilité à l'action de FasL** (Sulaimon et Kitchell 2003). Toutefois, le rôle de Bcl-2 et de FAS n'a pas encore été évalué chez le chien (Sulaimon et Kitchell 2003).

1.2.3.3 Modulation de l'expression de molécules d'adhésion.

Avant de pouvoir disséminer, les cellules tumorales doivent d'abord se dissocier de la tumeur primaire, donc **s'individualiser**. Pour ce faire, elles doivent rompre les jonctions intercellulaires qui les maintenaient en cohésion, et donc diminuer leur expression de diverses molécules d'adhésion.

Par la suite, pour pouvoir **migrer et atteindre le compartiment vasculaire**, ces cellules, devenues insensibles aux signaux inhibant la motilité envoyés par le tissu sain environnant, doivent augmenter l'expression d'autres molécules d'adhésion (Sulaimon et Kitchell 2003).

Les principales molécules d'adhésion mises en œuvre sont principalement des cadhérines comme l'E-cadhérine et des intégrines comme le CD44.

Les **cadhérines** sont des molécules d'adhésion Ca^{2+}-dépendante. Elles permettent **l'interaction des mélanocytes avec les kératinocytes environnants**, en particulier les E-cadhérines et dans une moindre mesure les P-cadhérines (Sulaimon et Kitchell 2003). **L'E-cadhérine** est une protéine transmembranaire dont la partie externe s'ancre aux autres E-cadhérines des kératinocytes voisins, et dont la partie interne se lie au cytosquelette de la cellule par le biais de la β-caténine. Smith *et al.* (2002) rapportent que de nombreuses études démontrent *in vitro* et *in vivo* une **diminution de l'expression de l'E-cadhérine dans les cellules de mélanome**. Ceci peut se produire après une mutation du gène de l'E-cadhérine,

conduisant à une protéine absente ou non fonctionnelle, ou à la suite d'une mutation du gène codant pour la β-caténine (Sulaimon et Kitchell 2003). Ces observations supporteraient la théorie que la diminution des interactions entre mélanocytes et kératinocytes basaux, permises normalement par l'e-cadhérine, serait une étape critique de la cancérisation mélanocytaire (Smith *et al.* 2002).

Les **intégrines** sont responsables de **l'ancrage de la cellule au sein de la matrice extracellulaire**. Elles interviennent aussi dans la transduction de signaux provenant de l'espace extracellulaire (Sulaimon et Kitchell 2003). Chez l'homme, on a pu observer dans les cellules de mélanome malin une **plus faible production d'intégrines, permettant l'individualisation cellulaire**.

L'intégrine **CD44** mérite d'être étudiée plus en détail, car elle semble jouer un rôle important dans la facilitation de l'envahissement métastatique par le mélanome (Smith *et al.* 2002). Il s'agit d'une glycoprotéine transmembranaire exprimée par de nombreuses cellules (cellules hématopoïétiques, épithéliums, kératinocytes, mélanocytes normaux…)(Guo *et al.* 1994), et jouant de nombreux rôles (activation et diapédèse des lymphocytes T, phénomène de homing vers le nœud lymphatique, principal récepteur cellulaire de l'acide hyaluronique, modulation de l'adhésion et la migration cellulaires, contrôle de la prolifération cellulaire, angiogenèse,...). De haut niveaux d'expression du CD44 sont associés à un comportement agressif ou à la dissémination métastatique dans de nombreux processus tumoraux chez l'homme (carcinome vésical, lymphomes non Hodgkiniens,…), faisant de cette molécule un marqueur pronostique intéressant (Guo *et al.* 1994).

En ce qui concerne le mélanome, le CD44 est **impliqué dans la migration et la prolifération cellulaires** *in vitro* (Serra *et al.* 2004), ainsi que peut-être dans la **pénétration des cellules tumorales dans l'endothélium** (Guo *et al.* 1994). Bien que certaines études rapportent une surexpression uniforme du CD44 standard dans l'ensemble des tumeurs mélanocytaires chez l'homme (Smith *et al.* 2002), d'autres mettent en évidence une expression accrue lors de forte agressivité ou de dissémination métastatique (Serra *et al.* 2004). Guo *et al.* (1994) montrent de plus que le CD44 n'est surexprimé que dans des lignées cellulaires humaines de mélanome établies à partir de tumeurs métastatiques (SMMU-2), et peu ou pas dans celles établies à partir de la tumeur primitive (SMMU-1). **Chez le chien**, des données comparables sont obtenues. L'isoforme standard du **CD44** serait également **surexprimé**, faiblement et de manière homogène dans les tumeurs bénignes, **plus fortement et plutôt à la périphérie dans les mélanomes malins** (Serra *et al.* 2004). Cette modification d'expression et de distribution du CD44 dans les mélanomes humains et canins fait de ce récepteur un éventuel **marqueur pronostique chez le chien** (Serra *et al.* 2004).

Chez l'homme, on a pu également mettre en évidence un switch de classe dans les intégrines produites lors de mélanome malin. De nouvelles intégrines apparaissent, en particulier **l'intégrine $\alpha_v\beta_3$ ou vibronectine**, aidant les cellules mélanocytaires cancéreuses à migrer à travers le tissu conjonctif vers les vaisseaux sanguins. Sulaimon et Kitchell (2003) signalent à ce sujet une étude *in vitro* montrant que les **cellules de mélanome exprimant plus de molécules de vibronectine traversent plus facilement les membranes basales**. De plus,

chez l'homme, le niveau d'expression de la vibronectine est corrélé au passage à la phase verticale de croissance, faisant de ce paramètre un témoin de l'agressivité (Guo *et al.* 1994) et donc un **marqueur moléculaire pronostic** précis.

La progression du mélanome apparaît également liée à **l'apparition d'une nouvelle molécule d'adhésion** appartenant à la superfamille des immunoglobulines, **spécifique du mélanome**, **MCAM/MUC18 (CD146)**. Cette glycoprotéine est un marqueur des cellules endothéliales et intervient dans l'angiogenèse et le développement de la vascularisation (Guezguez *et al.* 2006). Elle est aussi exprimée à la surface des cellules épithéliales, notamment celles des canaux mammaires, et au niveau de longues microvillosités qu'elle induit sur des cellules mésenchymateuses, comme les fibroblastes, les lymphocytes et les cellules mélanocytaires tumorales (Guezguez *et al.* 2006). Cette **expression au sommet des microvillosités favorise la motilité cellulaire**, et est à la base du comportement invasif et de la dissémination métastasique du mélanome chez l'homme et la souris (Sulaimon et Kitchell 2003). MUC18 constitue le **premier marqueur de la progression tumorale du mélanome utilisé chez l'homme** (Guezguez *et al.* 2006). Yang *et al.* (2001) montrent en outre que le **niveau d'expression de la protéine murine muMUC18 dans 9 lignées de mélanomes murins, est directement proportionnel à leur capacité de dissémination métastatique au poumon** chez des souris syngéniques. Mais pour le moment, aucune donnée n'est disponible concernant l'expression de ces molécules d'adhésion au cours des mélanomes canins.

L'épisialine (MUC1) est une autre molécule d'adhésion intervenant dans la progression du mélanome. Il s'agit d'une protéine transmembranaire possédant un gros domaine extracellulaire apparenté aux mucines. Wesseling *et al.* (1995) montrent que sa **surexpression, dans** le cas notamment d'**une lignée cellulaire de mélanome humain** (A375), réduit *in vitro* les interactions entre cellules, rendant ainsi les cellules tumorales **moins sensibles à l'action cytotoxique des lymphocytes**. Cette équipe montre aussi que **l'adhésion à la matrice extracellulaire médiée par les intégrines est diminuée** *in vitro* lors de forte expression d'épisialine. Dans de nombreux cas de carcinomes infiltrants, l'épisialine se distribue sur toute la surface cellulaire, et son expression est 10 fois supérieure à la normale (Wesseling *et al.* 1995). Cette propriété pourrait donc contribuer à la **dissociation des cellules tumorales**, et donc à leur pouvoir invasif et métastatique (Wesseling *et al.* 1995).

Les **gangliosides**, des constituants amphiphiles de la membrane plasmique intervenant dans l'adhésion cellulaire et la transduction du signal, jouent également un rôle clé dans la dissémination métastatique des cellules de mélanome (Milner *et al.* 2006). Ce sont des glycosphingolipides acides dont les chaînes oligosaccharidiques sont terminées par des résidus d'acides sialiques (N-acétyl-neuraminique), ancrés dans les deux couches lipidiques de la membrane par des chaînes céramides lipophiles (Milner *et al.* 2006). La nomenclature des gangliosides est basée sur le nombre de résidus d'acide sialique dans l'oligosaccharide et le nombre de résidus d'oses dans la chaîne à l'exception des acides sialiques. Donc un

ganglioside GM3 contient un chaînon oligosaccharidique de 2 sucres plus un acide sialique. Iwabuchi *et al.* (1998) rapportent que ces molécules modulent la transduction du signal par l'intermédiaire de leur **effet sur les protéines kinases cellulaires**, notamment celles associées avec les récepteurs de facteurs de croissance (c-Src, Ras, Rho, Focal Adhesion Kinase FAK). Les gangliosides à la surface de la cellule interviennent aussi dans **l'adhésion de la cellule**, en stimulant les récepteurs d'intégrines (α5β1, αvβ3), et en se liant à des sélectines, des galectines, ou d'autres glycosphingolipides…(Iwabuchi *et al.* 1998). Ces molécules sont des constituants des membranes des cellules du système nerveux de la plupart des mammifères, et sont **surexprimés dans** les tissus d'origine neuro-ectodermique, notamment par **les cellules tumorales de mélanome** (Milner *et al.* 2006). Iwabuchi *et al.* (1998) montrent que les cellules de la lignée murine de mélanome B16 sont caractérisées par la **présence prédominante du ganglioside GM3**. Ils montrent aussi que l'interaction de ce ganglioside avec le lactosylceramide (LacCer) ou le Gg3 exprimés par les cellules endothéliales favorise la **motilité cellulaire** et conduit à **l'adhésion des cellules tumorales à l'endothélium** chez la souris. Le GM3 contribue donc aux premiers stades de la dissémination métastatique du mélanome (Iwabuchi *et al.* 1998).

1.2.3.4 Remodelage et dégradation de la matrice extracellulaire.

Pour pouvoir migrer librement et envahir le compartiment conjonctif puis vasculaire, les cellules tumorales doivent d'abord **remanier leur cytosquelette**, et prennent la morphologie de cellules mésenchymateuse (**transformation épithélio-mésenchymateuse**) afin d'acquérir une plus grande motilité (Kim *et al.* 1998). Ces modifications s'accompagnent d'une distribution différente de la β-caténine intracellulaire (Kim *et al.* 1998).

Elles doivent de manière concomitante remanier la matrice extracellulaire (MEC) afin de la rendre plus favorable à leurs déplacements.

Chez l'homme et le chien, on rapporte par exemple la **production de nombreuses protéoglycanes (PG) extracellulaires par les cellules des mélanomes** (Sulaimon et Kitchell 2003). Ces molécules se composent de glycoprotéines, sur lesquelles se branchent plusieurs chaînes de glycosaminoglycanes (hétéro-polysaccharides formés par la répétition d'unités di-saccharidiques sulfatées). Elles constituent la substance fondamentale normale des tissus conjonctifs chez les animaux. On distingue 4 grandes familles de protéoglycanes, à savoir l'héparane-sulfate et l'héparine, la chondroïtine-sulfate et le dermatane-sulfate, le kératane-sulfate et l'acide hyaluronique. La chondroïtine-sulfate, et à un moindre degré l'héparane-sulfate, contrôlent normalement la prolifération et la différenciation cellulaires, et modulent l'adhésion entre les cellules. Mais au cours de processus tumoraux, la production de PG modifiées contribue à **l'assemblage anormal de la MEC entre les cellules néoplasiques** (Serra *et al.* 2002). En effet, plusieurs études ont rapporté chez l'homme la **production de différentes chondroïtines-sulfate par les cellules des mélanomes**. Citons notamment la **versicane**, ou encore une PG spécifique de mélanome (**Mel-CSPG**). Ces PG, en particulier la versicane, semblent jouer plusieurs rôles déterminants dans la biologie du mélanome. Tout d'abord, la versicane **augmente le taux de prolifération des cellules de mélanomes indifférenciés**. De plus, elle possède un **effet anti-adhésif en modifiant l'interaction CD44/hyaluronate**, **et forme avec l'acide hyaluronique une matrice très hydrophile**,

facilitant le mouvement cellulaire (Serra *et al.* 2004) (Serra *et al.* 2005). En modifiant ainsi la matrice extracellulaire, cette PG contribue donc à la migration des cellules tumorales et au développement de lésions métastatiques (Serra *et al.* 2002).

Serra *et al.*, dans une étude de 2002, montrent que des **lignées cellulaires de mélanomes canins peu différenciées produisent**, comme chez l'homme, **des PG modifiées de type versicane** (isoformes V0 et V1), avec un poids moléculaire supérieur à la normale, associé à une chaîne plus longue ou de composition variable en glycosaminoglycanes. Ces mêmes lignées produisent également un autre type de chondroïtine-sulfate de haut poids moléculaire (environ 400kda), pouvant correspondre à la Mel-CSGP de l'homme. L'analyse de ces lignées cellulaires indique donc que le chien constituerait un **bon modèle d'étude** des caractéristiques moléculaires des mélanomes, et du rôle des PG dans la cancérogenèse. De plus, ces observations peuvent à terme être utiles dans l'identification des phénotypes malins de mélanomes canins (Serra *et al.* 2002).

La production de ces molécules est régulée par des cytokines, en particulier par le Transforming Growth Factor-β1 (**TGF-β1**). Serra *et al.* (2002) révèlent que le TGF-β1 induit, lors de mélanomes canins, la **production de plusieurs PG de type chondroïtine-sulfate**, notamment de la versicane et probablement de la Mel-CSGP. Serra *et al.* (2002) étudient également l'action de l'Insulin Growth Factor -1 (IGF-1) et de l'Hepatocyte Growth Factor (HGF). En effet, ces deux facteurs de croissance sont actifs sur les mélanocytes normaux et tumoraux. Leurs travaux précisent que **l'IGF-1** est un **agent mitogène pour les mélanocytes normaux, les cellules des tumeurs bénignes et celles de mélanomes malins primaires**. Il a également un effet **chimiotactique** pour les cellules de mélanomes. **L'HGF** est aussi un mitogène pour les mélanocytes chez l'homme, et est impliqué dans le **développement et la dissémination des mélanomes**. Toutefois, Serra *et al.* (2002) ne révèlent qu'un **effet faible à absent** de ces facteurs de croissance **sur les lignées cellulaires canines de mélanomes**.

Le déplacement des cellules de mélanome est également rendu possible par la **dégradation de la MEC**. Ces cellules malignes pénètrent en effet à travers la matrice protéique grâce à l'augmentation de la **production d'enzymes protéolytiques** dissolvant cette substance (sérine-, cystéine-, aspartyl-protéases et métalloprotéases MMP) (Sulaimon et Kitchell 2003). Chez l'homme, on constate que la **production accrue des gélatinases MMP-2 et -9**, **dégradant** le collagène de type IV, constituant majeur des **membranes basales**, est **corrélée** au **potentiel invasif et métastatique du mélanome** (Sulaimon et Kitchell 2003). La MMP-2 est notamment utilisée en tant que marqueur de la croissance verticale dans les mélanomes humains. Une expression concomitante de $\alpha_v\beta_3$ est souvent associée à celle de MMP-2 (Sulaimon et Kitchell 2003).

L'activité des MMP est normalement régulée par des inhibiteurs tissulaires (TIMP-1 à -4). La TIMP-2 est particulièrement intéressante dans la progression du mélanome, car elle régule l'activation du précurseur de la MMP-2 à la surface des cellules de mélanome. En s'associant avec le MT1-MMP, elle permet l'activation de la proMMP-2. **L'augmentation de MT1-MMP** caractérise donc un **comportement invasif** (Sulaimon et Kitchell 2003).

Après avoir dégradé le collagène de type IV des membranes basales, les cellules tumorales doivent **traverser la matrice interstitielle**, formée majoritairement de collagène de type I (Sulaimon et Kitchell 2003). La **MMP-1** est la principale enzyme permettant la dégradation des collagènes fibrillaires de types I et II. Plusieurs études, rapportées par Sulaimon et Kitchell en 2003 montrent chez l'homme que une durée de rémission des patients atteints de mélanomes beaucoup plus courte lors de forte positivité de la tumeur au MMP-1, faisant de ce critère un éventuel **marqueur pronostique**. La MMP-1 semble intervenir par l'intermédiaire des fibroblastes, mais leur rôle reste ambigu (Sulaimon et Kitchell 2003).

1.2.3.5 Angiogenèse tumorale.

Pour permettre ces phénomènes de croissance et de dissémination métastatique, une bonne vascularisation est indispensable. A défaut, la tumeur est hypoxique et des foyers de nécrose apparaissent, rapidement colonisés par des macrophages. C'est le cas de tumeurs à fort index proliferatif, dont la croissance est souvent plus rapide que la mise en place de nouveaux vaisseaux. La **nécrose et l'envahissement macrophagique** des tissus tumoraux sont donc des **critères importants de malignité et d'agressivité**.

L'angiogenèse correspond au **recrutement de nouveaux vaisseaux au sein d'une tumeur, à partir de vaisseaux préexistants**. Elle se met en place grâce à l'interaction entre les cellules de mélanome et les cellules du tissu conjonctif environnant.

La progression d'un mélanome d'un phénotype bénin à un phénotype malin est caractérisée par un « **switch angiogénique** ». En effet, **le tissu tumoral** ne produit pas de vaisseaux, mais il **sécrète en grande quantité des facteurs d'angiogenèse** tels que le **VEGF** (vascular endothelial growth factor) **et l'IL-8**, promoteurs les plus puissants, mais aussi le **TAF** (facteur tumoral d'angiogenèse), l'ECDGF (endothelial cell derived growth factor), l'angiogénine, le TGF-α et –β, le FGF-β,... (Sulaimon et Kitchell 2003) (Smith *et al.* 2002). Parallèlement, on observe une **diminution de la production d'agents inhibiteurs de l'angiogenèse** par les cellules tumorales, les cellules endothéliales vasculaires et les cellules conjonctives. Parmi ceux-ci, on peut citer la thrombospondine, les interférons α et β, ou l'angiostatine (Sulaimon et Kitchell 2003).

Les molécules pro-angiogéniques **stimulent la croissance de nouveaux vaisseaux sanguins** nécessaires à la croissance tumorale, et autorisent **le transport des cellules tumorales dans la circulation systémique**, et donc leur dissémination métastatique (Sulaimon et Kitchell 2003). Le VEGF, par exemple, possède pour les cellules endothéliales une action angiogénique, mitogénique, et améliore la perméabilité vasculaire (Wergin *et al.* 2004). Ces facteurs angiogéniques semblent agir de façon synergique sur la progression tumorale.

De nombreuses études chez l'homme et l'animal soulignent le rôle de ces facteurs dans la progression du mélanome.

On constate par exemple une forte **surexpression du VEGF dans les cellules de mélanome métastatique, comparé à la tumeur primaire**, indiquant une relation étroite entre l'augmentation des taux tissulaires tumoraux de VEGF et la progression tumorale (Ugurel *et al.* 2001) (Sulaimon et Kitchell 2003) (Wergin *et al.* 2004). Il semblerait également que cette

molécule intervienne en **inhibant la maturation des cellules présentatrices de l'antigène**, et donc la réponse immune anti-tumorale (Ugurel *et al.* 2001). En effet, une exposition prolongée des cellules immuno-réactives à des taux sanguins de VEGF importants conduit à la suppression de la réponse immune spécifiquement dirigée contre la tumeur chez les patients porteurs de mélanomes à des stades avancés (Ugurel *et al.* 2001). Le VEGF est donc un facteur angiogénique important à double titre pour la progression du mélanome chez l'homme.

L'IL-8 et le β-FGF jouent également un rôle non négligeable à ce niveau. Hormis leur rôle **angiogénique**, ils agissent aussi en tant que **facteurs de croissance autocrines essentiels pour les cellules de mélanomes**, et une **corrélation** directe existe entre le niveau d'expression de ces facteurs dans différentes lignées cellulaires de mélanome et **leur potentiel métastatique** (Ugurel *et al.* 2001).

Sulaimon et Kitchell (2003) rapportent notamment des **taux importants d'IL-8 au sein de mélanomes métastatiques et nécrotiques.** Par contre, les taux sont normaux au niveau de la tumeur primaire. Les travaux chez la souris *nude* confirment ces résultats, en montrant que la **transfection de cellules de mélanomes** non métastatiques et IL-8$^-$ **par le gène de l'IL-8 augmente fortement leur potentiel métastatique** (Ugurel *et al.* 2001). Enfin, la même équipe de recherche montre que l'IL-8 est exprimée dans 50% des mélanomes en phase de croissance verticale, 100% des mélanomes métastatiques, mais jamais par les mélanomes en phase de croissance radiale (Ugurel *et al.* 2001).

En ce qui concerne le β-FGF, une étude récente montre qu'il est **exprimé dans les cellules de mélanomes malins primaire et métastatique**, mais **pas dans le cas de mélanomes *in situ* ou de mélanocytomes** (Ugurel *et al.* 2001). D'autre part, le ciblage anti-sens de β-FGF dans les cellules de mélanome bloque complètement la croissance des cellules tumorales, et inhibe l'angiogenèse intra-tumorale *in vivo* (Ugurel *et al.* 2001). Soulignons en aparté que cette technique, en plus de son utilité pour préciser le rôle du β-FGF dans la progression du mélanome, pourrait également constituer une voie thérapeutique innovante.

Ces deux molécules apparaissent donc associées étroitement à la croissance et à la dissémination du mélanome chez l'homme.

Citons enfin une dernière protéine, **l'angiogénine**, puissant inducteur du développement des vaisseaux sanguins (Ugurel *et al.* 2001). De récentes études révèlent son **induction dans les cellules hypoxiques de mélanome chez l'homme**. De plus, son expression semble **corrélée à l'agressivité tumorale** *in vitro* et *in vivo* (Ugurel *et al.* 2001).

Toutefois, l'angiogenèse n'est pas le seul mécanisme permettant à la tumeur d'acquérir une microcirculation adéquate. Folberg *et al.* (2000) signalent en effet un autre mécanisme, qu'ils nomment le **mimétisme vasculaire**. Ils montrent en effet dans une étude de 2000 que les cellules dérégulées de mélanomes très agressifs et métastatiques sont capables de former *in vitro* des canaux **vasculaires composés d'une membrane basale PAS+, en l'absence de cellules endothéliales et de fibroblastes**. *In vivo*, on retrouve des formations canalaires

acellulaires identiques générées *de novo*, sans la participation de cellules endothéliales, lors de mélanomes de l'uvée agressifs, de mélanomes cutanés en phase de croissance verticale, et de mélanomes métastatiques (Folberg *et al.* 2000). D'autres auteurs confirment ces observations chez l'homme et dans des modèles murins (Folberg *et al.* 2000). Toutefois, aucune donnée n'est pour le moment disponible chez le chien à ce sujet.

1.3 Monographies du mélanome chez le chien.

1.3.1 Généralités

Les **mélanomes** sont des tumeurs relativement rares chez le chien. D'après Smith *et al.* (2002), ils représentent **3% de la totalité des tumeurs** du chien et jusqu'à **7% des tumeurs malignes**. Par contre, il s'agit des tumeurs buccales et oculaires les plus fréquemment rencontrées dans cette espèce (Bolon *et al.* 1990).

Les chiens présentant des mélanomes sont de tout sexe, et ont **entre 2 et 16 ans** (Bolon *et al.* 1990) (Millanta *et al.* 2002). L'âge moyen tend aujourd'hui à augmenter (Spangler et Kass 2006). De plus, les formes malignes touchent plutôt des animaux âgés (âge moyen = 9,8 ± 4,6 ans d'après Millanta *et al.* 2002).

La couleur du pelage semble jouer un rôle prédisposant : les **chiens gris ou noirs** seraient **plus atteints** (Bolon *et al.* 1990).

La plupart des mélanomes chez le chien semble se développer ***de novo*** : la transformation maligne de mélanocytomes est très rare, contrairement à l'homme. Un seul cas de mélanome de la peau provenant d'un mélanocytome sous-cutané a été rapporté chez un chien par Mulligan en 1961 (cité par Smith *et al.* 2002).

Compte tenu que les mélanocytes sont dispersés dans tout le corps, les mélanomes peuvent se développer à des endroits variables, avec des localisations préférentielles différentes selon les espèces.

Les sites les plus fréquemment touchés chez le **chien** sont **la muqueuse de la cavité buccale (56%), les lèvres (23%), la peau (11%), les doigts (8%) et d'autres régions** comme l'œil **(2%)** (Smith *et al.* 2002). Chez l'homme, la majorité des mélanomes touchent la peau, les autres localisations sont rares (Smith *et al.* 2002).

Le **comportement biologique et pronostique** des tumeurs mélaniques du chien dépend notamment de leur **localisation**. C'est pourquoi nous préciserons ces caractéristiques dans des **monographies distinctes**, en fonction des régions touchées.

Les mélanomes peuvent être de **taille et forme très variables** (dômes lisses, nodules sessiles, masses lobulées, maculeuses ou polypeuses, …). De plus, ils peuvent être de **n'importe quelle couleur**, en passant par le gris, le noir, le marron, le rouge, même bleu foncé ou même non pigmentés (achromiques).

La **classification histologique des mélanomes humains** peut être utilisée pour caractériser et classer les tumeurs du chien. Selon la morphologie des cellules tumorales, les tumeurs sont classées en types **épithélioïde** (cellules rondes à polyédriques, aux limites cellulaires nettes, au cytoplasme abondant et éosinophile, souvent chargé de pigment, au noyau central de grande taille, avec un ou plusieurs nucléoles bien visibles, qui peuvent former de petits amas dans les couches superficielles de la muqueuse)**, fusiforme** (cellules allongées, organisées en faisceaux entrecroisés comme lors d'un fibrosarcome, mais au noyau ovoïde et nucléoles plus gros)**, ou mixte** (Roels *et al.* 1999) (Head *et al.* 2002). Un 4ème type peut être rencontré lors de mélanome cutané : le type **dendritique** (cellules fusiformes qui s'organisent souvent en empreinte digitale) (Smith *et al.* 2002). D'autres formes inhabituelles existent : type à cellule claire, aussi appelé **type à cellule ballonisante**, rencontré principalement lors de tumeurs cutanées, oculaires ou buccales chez le chien (Blanchard *et al.* 2001) ; **type en bague à chaton** ou en chevalière, également rencontrée sur la peau ou les muqueuses buccales (Cangul *et al.* 2001) ; **forme adénoïde-papillaire** lors de tumeurs de la cavité buccale (Ramos-Vara *et al.* 2000),… Enfin, de rares mélanomes malins contiennent parfois des **foyers de différenciation ostéoïde ou chondroïde** (Maliver *et al.* 2004).

Cependant, cette classification n'a que peu de valeur pronostique chez le chien (Goldschmidt *et al.* 1998) (Schultheiss 2006). On préfère donc souvent, en **médecine vétérinaire**, se cantonner à classer les mélanomes malins selon leur **degré de différenciation cellulaire et de pigmentation**. En effet, les tumeurs pigmentées sont souvent moins agressives que les mélanomes malins achromiques, moins différenciés.

A ces données histologiques s'ajoutent des critères de distinction entre les mélanomes bénins et malins. Les **critères cytologiques de malignité** sont classiquement le **pléomorphisme nucléaire**, l'**hyperchromasie nucléaire**, le **nombre de figures mitotiques** par champ à fort grossissement (valeur critique = > 2 mitoses PHF), et le **caractère infiltrant** de la prolifération tumorale (Roels *et al.* 1999).

La localisation intra-cutanée ou intra-muqueuse est un paramètre fondamental chez l'homme lors de l'examen de tumeurs mélaniques. Il peut être également précisé chez le chien. On peut observer des **néoplasmes composés**, associant des éléments de l'épiderme et du derme (ou de l'épithélium et de la sous-muqueuse selon la région étudiée), et des néoplasmes localisés seulement dans l'une de ces deux parties (**mélanomes épidermiques et dermiques** pour la peau). Les **mélanomes jonctionnels** sont un cas particulier de prolifération des mélanocytes à l'interface entre l'épiderme et le derme dans la peau (ou l'épithélium et la sous-muqueuse pour les muqueuses) (Smith *et al.* 2002).

D'un point de vue général, les mélanomes malins sont des tumeurs de **mauvais pronostic**. Elles ont une **agressivité locale importante** et les **récidives locales** sont fréquentes, même après exérèse chirurgicale large et traitement complémentaire. Les **métastases ganglionnaires et viscérales (poumon, foie, encéphale, os, péricarde, plèvre, péritoine…) sont fréquentes**, après une dissémination principalement par **voie lymphatique**, mais aussi par voie sanguine (Maliver *et al.* 2004), et souvent rencontrées au moment du diagnostique. Des épanchements de couleur noire sont parfois associés (Smith *et al.* 2002).

Le pronostic des mélanomes malins dépend de plusieurs facteurs (Smith *et al.* 2002) :

- **localisation de la tumeur** : du plus mauvais pronostic au meilleur : cavité buccale > doigt > peau >œil.
- **stade** clinique : extension locale, métastases ganglionnaires, viscérales.
- degré de **différenciation histologique :** une faible différenciation est toujours de moins bon pronostic que des cellules bien différenciées.
- **traitement** entrepris : à titre d'exemple, la **durée moyenne de survie** des mélanomes malins de la cavité buccale est de **1 à 3 mois sans traitement** ; lorsqu'une exérèse large est pratiquée (maxillectomie ou mandibulectomie partielle ou totale), et associée à une radiothérapie, la médiane de survie passe à 6-8 mois.

Les **traitements conventionnels** (chirurgie, radiothérapie, chimiothérapie) sont très souvent **décevants**. **L'exérèse chirurgicale large et précoce** est le traitement de choix des mélanomes malins, quelle que soit leur localisation. Ces tumeurs sont **relativement chimiorésistantes**. Les seules drogues ayant montré un intérêt sont l'adriamycine (Adriblastine®), le cisplatine (Cisplatyl®), et la dacarbazine (Déticène®). Malgré tout, ces chimiothérapies sont souvent décevantes. Ces tumeurs sont également réputées **radiorésistantes**, bien que la radiothérapie, associée à une exérèse chirurgicale large, ait montré une certaine efficacité dans le traitement adjuvant des mélanomes malins de la cavité buccale.

De **nouveaux outils thérapeutiques** prometteurs pour le traitement de cette tumeur sont actuellement développés. Ils sont essentiellement basés sur l'immunologie et ont pour objectif de **stimuler suffisamment le système immunitaire pour pouvoir éliminer les cellules cancéreuses**.

Plusieurs études ont ainsi été réalisées sur les mélanomes canins afin d'apprécier l'intérêt clinique d'une **immunostimulation non spécifique** par des bactéries (BCG, *Corynebacterium parvum*, …), et des extraits bactériens (MDP ou muramyl dipeptide, MTP ou muramyl tripeptide, BDG-MER ou Methanol extractable residue of BCG, ….) (Smith *et al.* 2002). Le mélanome malin de la cavité buccale du chien semble être un **excellent modèle d'étude de l'immunogénothérapie des mélanomes humains**.

1.3.2 Monographies détaillées.

1.3.2.1 Les mélanomes de la cavité buccale

La moitié des tumeurs malignes de la cavité buccale du chien est représentée par les mélanomes malins, les épithéliomas spino-cellulaires et les fibrosarcomes (Oakes *et al.* 1993), les mélanomes malins étant les plus fréquents (Smith *et al.* 2002, Ramos-Vara *et al.* 2000). On estime leur **prévalence** de **6 à 12,7 pour 100 000** selon les régions du monde et les analyses (Head *et al.* 2002). Chez l'homme, la localisation buccale est rare, elle ne représente que 1 à 2 % des mélanomes humains. Par contre, comme chez les animaux domestiques, elle

est généralement détectée à un stade avancé, le pronostic est sombre et on ne compte que 5% de survie à 5 ans (Smith *et al.* 2002).

Le risque relatif de développer ce type de tumeur **augmente avec l'âge**. **L'âge moyen** est de **11ans ±2** (Oakes *et al.* 1993) (Millanta *et al.* 2002), ce qui correspond aux âges de prévalence maximale chez l'homme (40-60 ans) (MacEwen *et al.* 1999). Ces tumeurs peuvent cependant toucher des animaux âgés de 1 à 17 ans (Head *et al.* 2002).

Certaines races ont un risque accru de développer un mélanome oral, peut-être en raison de leur forte pigmentation buccale : les **cockers spaniels** surtout, les **caniches**, les golden et labradors retrievers, les teckels, les chows-chows, les schnauzers (Ramos-Vara *et al.* 2000), les boxers et les bergers allemands. En fait, les **chiens de moins de 23kg** ont environ 2 fois plus de risque de développer ce type de tumeur. Rajoutons aussi que les **mâles semblent prédisposés**, et sont de 2 à 6 fois plus touchés que les femelles selon les études (Head *et al.* 2002, Oakes *et al.* 1993). On retrouve la même prédisposition chez l'homme, avec de 2 à 3 fois plus d'hommes touchés que de femmes (Smith *et al.* 2002).

Les principaux **signes cliniques** observés sont du **ptyalisme**, une **dysphagie**, des **hémorragies buccales**, une chute des dents, un **gonflement de la face** (figure 24), une **masse visible** voire une fracture de la mandibule (Head *et al.* 2002, Oakes *et al.* 1993, Smith *et al.* 2002).

Figure 24 : mélanome malin buccal, achromique, déformant la face (photo Unité d'histologie et d'anatomie-pathologique, ENVA).

Les deux localisations préférentielles sont les **gencives** (figure 25) (36% selon une étude menée par Ramos-Vara *et al.* en 2000 sur 122 chiens) puis les **lèvres** (32% dans la même étude).

Figure 25 : mélanome malin canin : observation d'une masse gingivale irrégulière, mal délimitée, très pigmentée, infiltrant le palais dur et l'os maxillaire (photo Unité d'histologie et d'anatomie-pathologique, ENVA).

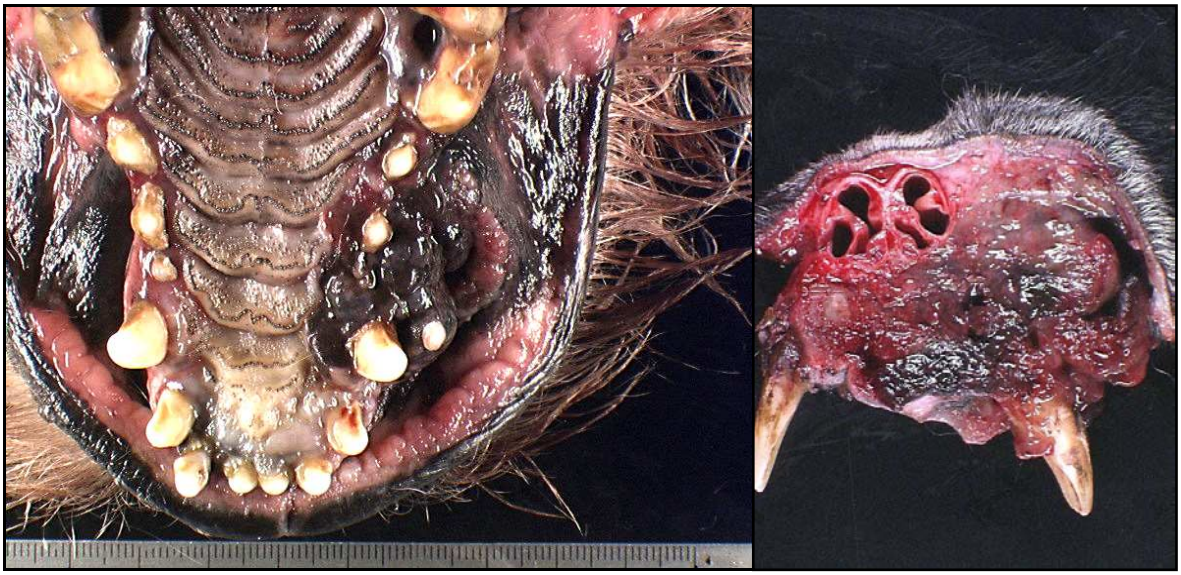

Les joues, la langue, le palais dur ou mou et plus rarement les amygdales (figure 26) et le pharynx sont également touchés (Head *et al.* 2002).

Figure 26 : mélanome malin canin : hypertrophie de l'amygdale droite, fortement pigmentée, suite à l'infiltration par une prolifération cellulaire tumorale mélanocytaire, chez un Westie de 5 ans (photo Unité d'histologie et d'anatomie-pathologique, ENVA).

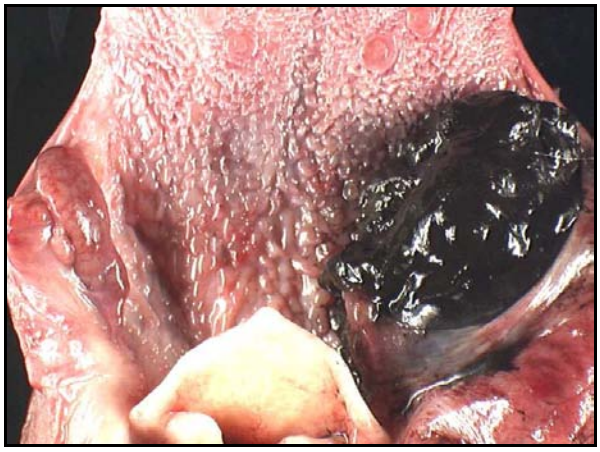

Au moment du diagnostic, ce sont généralement des masses de 3-4 cm de diamètre (Ramos-Vara *et al.* 2000), **sessiles, ulcérés et nécrotiques** (halitose), dont la surface d'ancrage est irrégulière. Elles peuvent être **noires ou achromiques** (figures 25-26). Une muqueuse non pigmentée ou un tissu de granulation peuvent les recouvrir et masquer ainsi leur coloration (Head *et al.* 2002).

Il est généralement admis que **les mélanomes de la cavité buccale du chien sont malins et agressifs** (Head *et al.* 2002, Smith *et al.* 2002). En effet, Bolon *et al.* (1990) rapportent que, sur 54 cas de mélanomes de la cavité buccale examinés, 52 se sont révélés malins, soit 96%.

Leur évaluation histologique est souvent rendu difficile en raison du vaste panel d'aspects microscopiques que peuvent prendre ces tumeurs. Ramos-Vara *et al.* (2000) appliquent la classification histologique humaine à 129 mélanomes canins oraux, et définissent ainsi 3 groupes. Dans leur étude, 21% de ces tumeurs entrent dans le type **épithélioïde** (figure 27), 34% sont de type **fusiforme** (figure 28) et 42% **mixtes**. De plus, 2% appartiennent à la catégorie des tumeurs à **cellules claires**.

Figure 27 : mélanome malin épithélioïde de la gencive mandibulaire (HES, x200) : prolifération cordonale de grandes cellules d'aspect épithélioïde, soutenues par un stroma collagène assez abondant, au cytoplasme abondant et au noyau rond, fortement nucléolé (photo Unité d'histologie et d'anatomie-pathologique, ENVA).

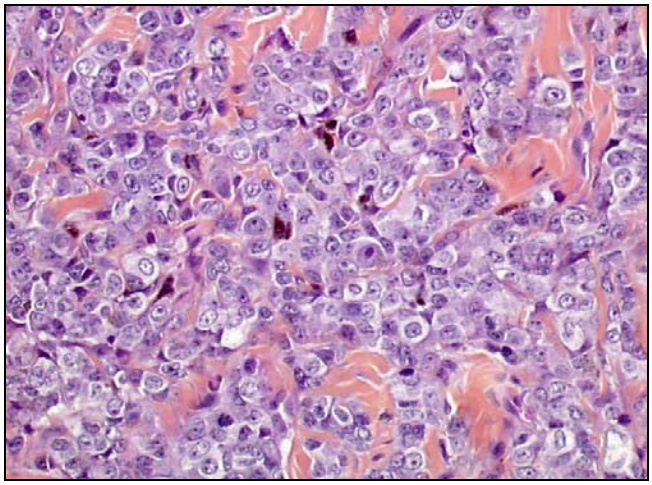

Figure 28 : mélanome malin fusiforme buccal (HES, x200) : Prolifération de cellules fusiformes disposées en faisceaux entremêlés, parfois storiformes, avec un stroma conjonctivo-vasculaire peu abondant ; certaines cellules renferment des granules pigmentaires (photo Unité d'histologie et d'anatomie-pathologique, ENVA).

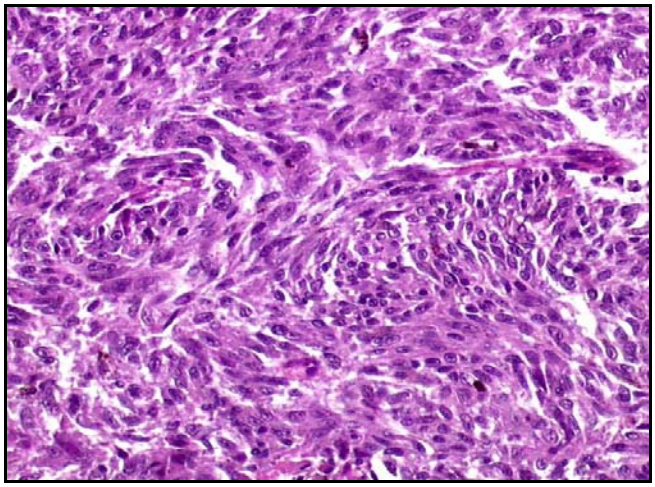

Classiquement, les cellules tumorales infiltrent profondément la sous-muqueuse (figure 29). Des cellules isolées ou en nids de plus ou moins grande taille sont parfois observées dans la l'épithélium surmontant la tumeur. L'épithélium peut aussi être complètement détruit par la prolifération cellulaire, et devient ulcéré.

Le blanchiment des coupes peut s'avérer utile dans le cas de tumeur fortement pigmentées, afin d'apprécier la cytologie des cellules tumorales, et donc leurs atypies. (Head *et al.* 2002).

Figure 29 : mélanome malin gingival : tumeur très infiltrante (HES, x16) (photo Unité d'histologie et d'anatomie-pathologique, ENVA).

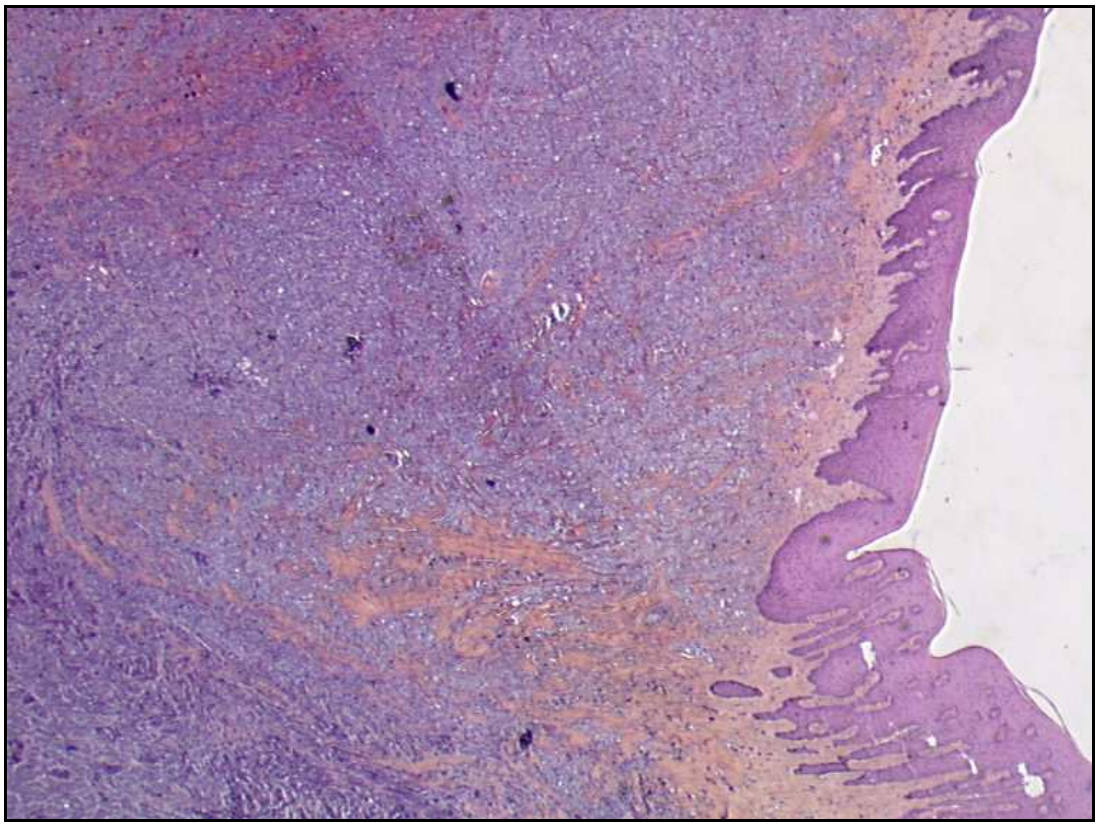

L'index mitotique est souvent **élevé**. Ramos-Vara *et al.* (2000) décrivent que 80% des tumeurs observées affichent entre 10 et 90 mitoses / 10 champs (400x).

La **forme des cellules et le degré de pigmentation restent variables** selon les tumeurs (Oakes *et al.* 1993).

Les tumeurs peu pigmentées peuvent être révélées en routine par des colorations spéciales, telles que la coloration argentique de **Fontana-Masson**, ou celle de **Schmorl** (figure 30). De plus, l'**immunohistochimie** (Vimentine, S100, MelanA, …) (figure 31) constitue une aide diagnostique parfois essentielle dans le cas de tumeurs fortement anaplasiques (Ramos-Vara *et al.* 2000). Elle permet en outre de différencier les mélanocytes de possibles mélanophages (Head *et al.* 2002).

Figure 30 : mélanome malin buccal, peu pigmenté chez un chien : la mélanine est positive à la coloration de Schmorl (HES, x400) (photo Unité d'histologie et d'anatomie-pathologique, ENVA).

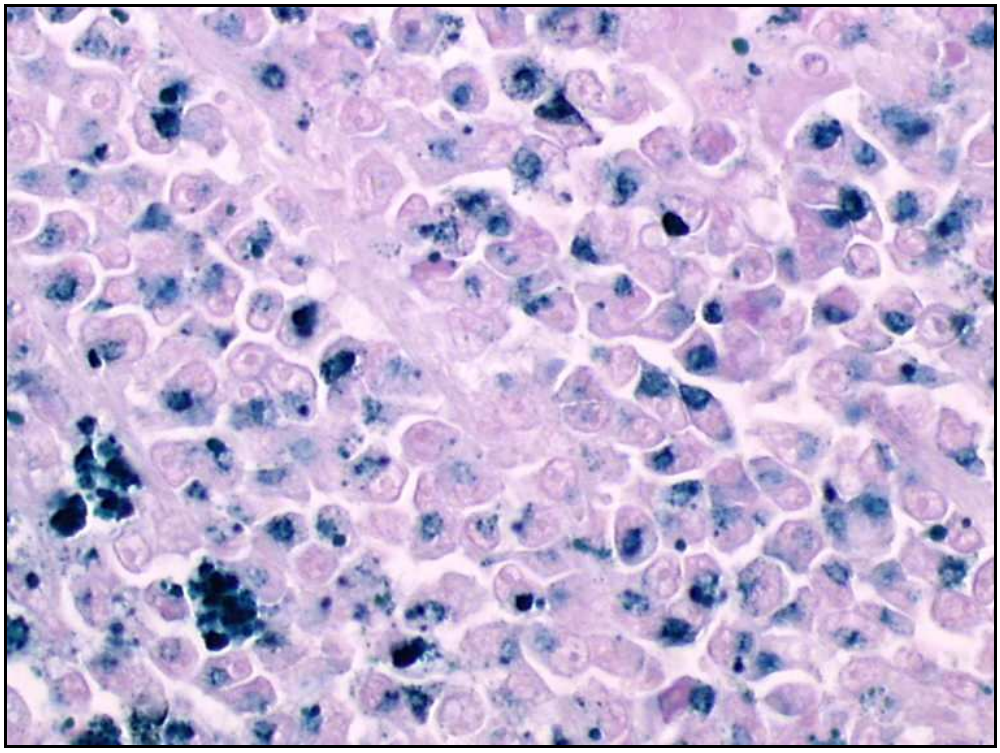

Figure 31 : IHC avec anticorps anti-MelanA (coupe congelée, x200, démasquage chaleur, Ac au 1/50, Ventana® sans amplification) (photo Unité d'histologie et d'anatomie-pathologique, ENVA).

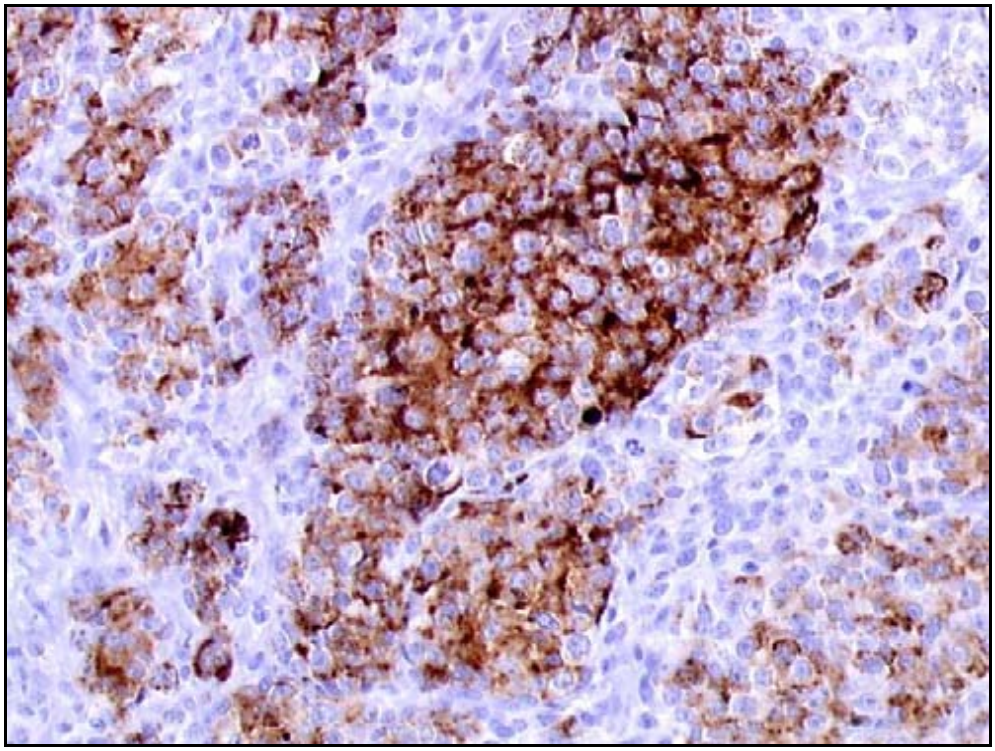

Un variant rare de mélanomes de la cavité buccale est représenté par le **mélanome à cellules « en bague à chaton »** (figure 32). Cette tumeur touche des chiens sans prédisposition de race ou de sexe, dont l'âge moyen est de 12 ans (Cangul *et al.* 2001). Ces tumeurs se composent de cellules rondes à ovoïdes, au cytoplasme abondant, faiblement éosinophile, formant une couronne plus sombre en périphérie. Leur noyau forme un fin croissant, repoussé à la périphérie et vésiculeux (Cangul *et al.* 2001). De très rares granules de mélanine sont parfois observées. L'index mitotique est élevé (5-14 mitoses pour 20 champs à x400). Comme les autres mélanomes, ces tumeurs sont marquées positivement en immunohistochimie pour la vimentine, la NSE, et la protéine S100, mais moins fréquemment pour la MelanA, notamment lors de tumeurs achromatiques (Cangul *et al.* 2001).

L'origine de ces cellules en bague à chaton reste mal définie. Cangul *et al.* (2001) suggèrent que ces cellules se forment à la suite de l'accumulation intracytoplasmique de substances variées, repoussant le noyau à la périphérie. La microscopie électronique a notamment mis en évidence des faisceaux et des globules de vimentine dans le cytoplasme de ces cellules chez l'homme (Cangul *et al.* 2001).

Figure 32 : mélanome canin à cellules en bague à chaton (HE, x100) : cellules au noyau en croissant, repoussé à la périphérie du cytoplasme (d'après Cangul et al. 2001, avec leur autorisation).

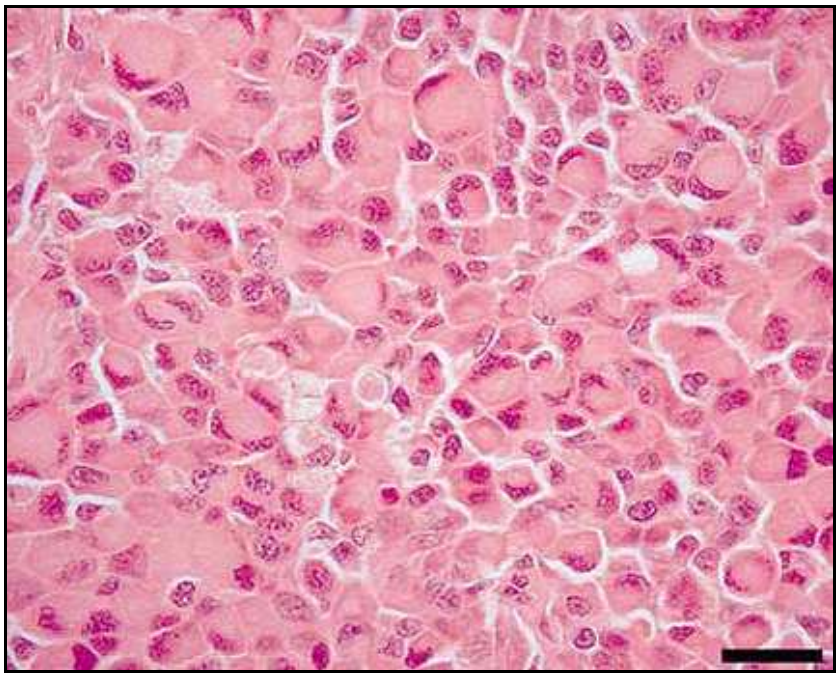

Le mélanome malin de la cavité buccale du chien est une tumeur **évoluant rapidement, très infiltrante localement** (figure 33) (Smith *et al.* 2002).

Figure 33 : mélanome malin gingival, achromique, très agressif, infiltrant le palais dur, le maxillaire et les cornets nasaux (photo Unité d'histologie et d'anatomie-pathologique, ENVA).

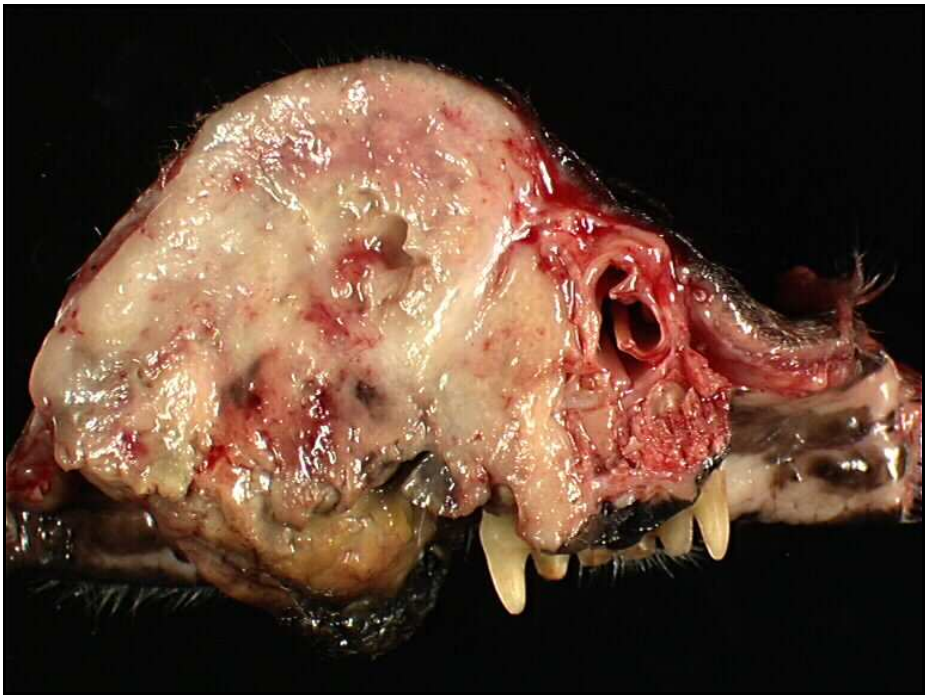

Lors de mélanome gingival, les radiographies de la zone concernée montrent dans 57% des cas une **ostéolyse de l'os sous-jacent** (Todoroff et Brodey 1979, Oakes *et al.* 1993). Ces radiographies sont utiles pour déterminer l'étendue de l'exérèse chirurgicale à procéder (Head *et al.* 2002).

Le mélanome malin oral du chien n'est pas seulement destructeur localement. Todoroff et Brodey (1979) (rapportés par Smith *et al.* 2002) considèrent que de 70 à 90% des mélanomes malins métastasent, et ce souvent rapidement. Ramos-Vara *et al.* (2000) sont moins alarmistes, et ne décrivent que 30% d'envahissement métastatique chez les 66 chiens étudiés. Les sites métastatiques les plus précoces sont les **nœuds lymphatiques loco-régionaux** (sous-mandibulaires) (Ramos-Vara *et al.* 2000). Des nœuds lymphatiques élargis doivent donc être biopsés afin de distinguer une hyperplasie réactive d'une infiltration tumorale. Plus tardivement, des métastases peuvent atteindre les **poumons** (figures 34-35), et parfois d'autres viscères comme le cœur, ou le cerveau (figure 36). Todoroff et Brodey (1979) décèlent des **métastases pulmonaires** au moment du diagnostic initial dans 14% des cas (rapportés par Oakes *et al.* 1993).

Figure 34 : mélanome gingival canin métastasé : de nombreux petits nodules noirs et lisses, de taille variable, sont disséminés sur l'ensemble des viscères thoraciques (poumons, péricarde, tissus mous médiastinaux) (photo Unité d'histologie et d'anatomie-pathologique, ENVA).

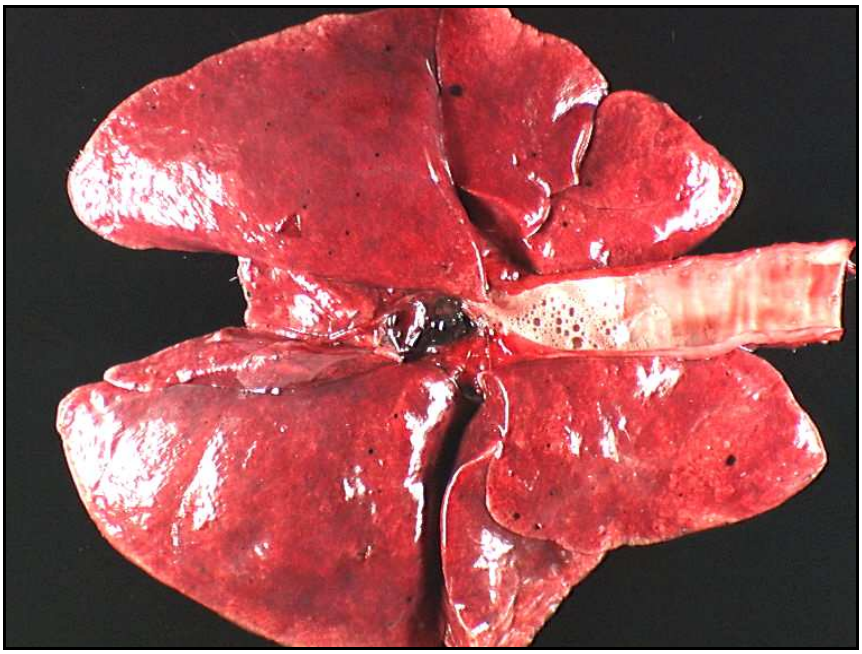

Figure 35 : métastase pulmonaire de mélanome malin : nodule pigmenté, assez bien délimité, au sein du parenchyme pulmonaire (HES, x16) (photo Unité d'histologie et d'anatomie-pathologique, ENVA).

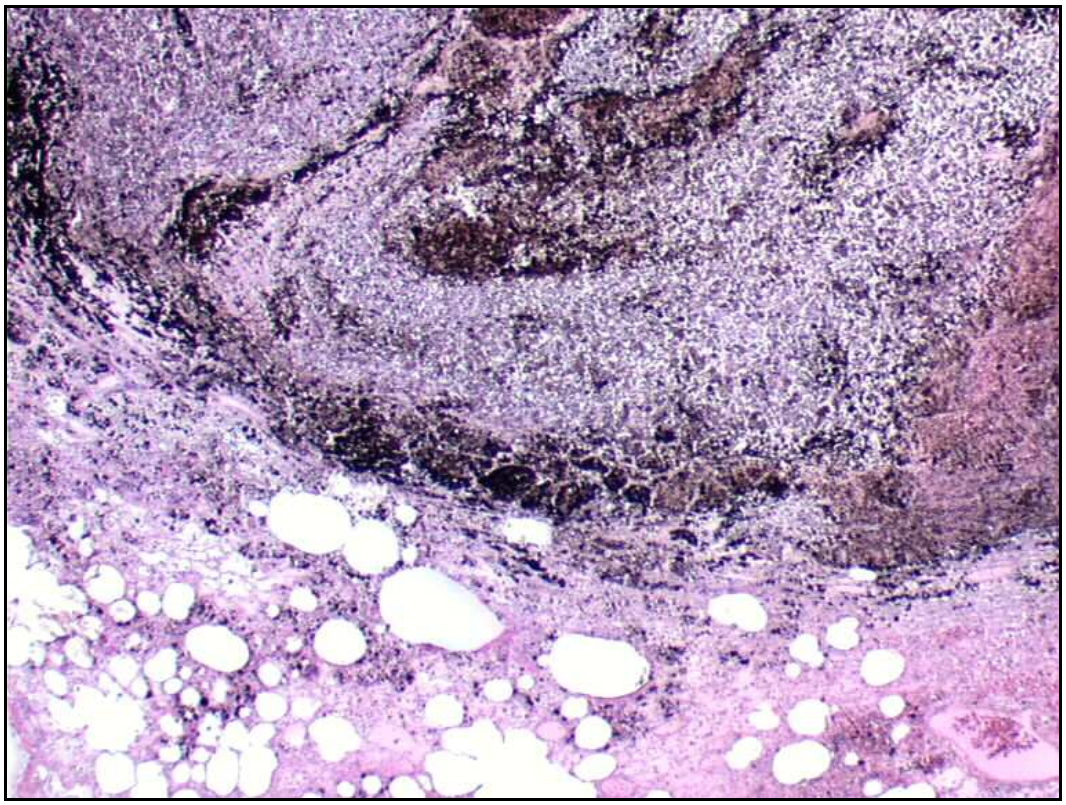

Figure 36: mélanome canin métastasé : métastases cérébrales (photo Unité d'histologie et d'anatomie-pathologique, ENVA).

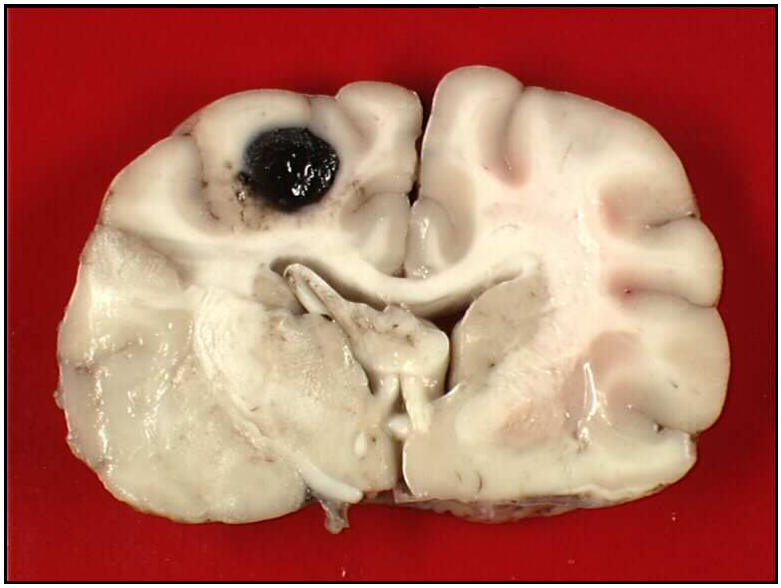

Le **traitement de choix** des mélanomes oraux est une chirurgie la plus large possible (**maxillectomie – mandibulectomie totale ou partielle**), avec si possible une **marge minimale de 1 cm en tissu sain** (Oakes *et al.* 1993). Malgré tout, les **récidives locales et les métastases** sont fréquentes en post-opératoire. Une étude menée par Salisbury et Lantz en 1988, rapportée par Oakes *et al.* (1993) décrit qu'après mandibulectomie sur mélanome malin, 18% des chiens développent des récidives locales dans 18% des cas et des métastases dans 52% des cas.

La **moyenne de survie est de 3 mois après la chirurgie**. Head *et al.* (2002) rapportent que dans plusieurs études, on constate un taux de décès d'environ 70% à 6 mois, 84% à 1 an, 86% à 2 ans. Ramos-Vara *et al.* (2000) décrivent un maximum connu de 3,9 ans de survie après diagnostic.

Un **traitement adjuvant** peut être intéressant. La **radiothérapie** est jugée pour le moment **peu efficace** (Oakes *et al.* 1993). Toutefois, Banks et Morris rapportent, dans une étude menée en 1975 sur 9 chiens, que 30% des animaux présentent une régression complète de la tumeur suite à la radiothérapie, sans récidive pendant 2 ans. En ce qui concerne la chimiothérapie, la plupart des études révèlent une **chimiorésistance importante** du mélanome malin oral. Les travaux de Richardson, Jones et Elliot en 1983, rapportés par Oakes *et al.* 1993, décrivent la régression de la moitié d'un nodule métastatique suite à l'injection toutes les trois semaines de 1000 mg/m² de dacarbazine (Déticène®).

D'autres méthodes non conventionnelles peuvent être utilisées. Citons tout d'abord **l'immunothérapie**. La médiane de survie passe par exemple de 8 mois pour des chiens traités par la chirurgie seule à environ 1 an pour 89 chiens où elle associée à l'immunothérapie par *Corynebacterium parvum* (MacEven *et al.* 1986). Des résultats prometteurs sont également obtenus grâce à la **thérapie photodynamique** chez l'homme et le chien atteints de mélanomes malins (Oakes *et al.* 1993) (Smith *et al.* 2000). Cette méthode consiste en l'injection intra-veineuse d'hématoporphyrine, molécule préférentiellement captée par les

cellules tumorales. Cette dernière est ensuite activée par laser (spectre rouge), et libère des radicaux libres cytotoxiques, dérivés de l'oxygène, entraînant la nécrose de la tumeur (Smith *et al.* 2000). Cette méthode, malgré son potentiel thérapeutique, reste toutefois d'intérêt limité en raison de son coût important (Smith *et al.* 2000). Enfin, la **cryothérapie** reste un bon moyen palliatif face à des tumeurs non-opérables (Goldstein et Hess 1977, Oakes *et al.* 1993).

Aucun critère d'étude isolé (localisation tumorale, index mitotique) n'est un bon critère pronostique (Schultheiss 2006) (Ramos-Vara *et al.* 2000).

Hahn *et al.* (1994) déterminent que le pronostic le plus fiable pour les mélanomes oraux est apporté par **l'association du volume initial de la tumeur** (< ou > 8 cm3), **de sa localisation** (rostrale ou caudale), **de son index mitotique** (< ou > 3 par champ à x400) **et de l'état métastatique** de l'animal. En effet, les tumeurs atteignant la base de la langue ou le palais sont difficiles à retirer de façon complète, elles sont donc de très mauvais pronostic. Les tumeurs rostrales au contraire sont de meilleur pronostic, car elles permettent la réalisation d'une exérèse carcinologique.

Hahn *et Al* (1994) tirent de leurs observations un **nouveau système de classement** de la tumeur chez le chien (annexe 2), **plus fiable au niveau pronostique que le système classique défini par l'organisation mondiale de la santé (WHO)**.

1.3.2.2 Les mélanomes des doigts

Les mélanomes des doigts représentent environ **8% des cas de mélanomes malins** chez le chien (Goldschmidt et Hendrick 2002). Ils comptent pour 24% des formations nodulaires observées à cette localisation (Marino *et al.* 1995), et constituent la tumeur maligne **la plus fréquemment rencontrée dans cette région après les carcinomes épidermoïdes** (Smith *et al.* 2002).

Aronsohn et Carpenter (1990) indiquent une proportion de 50 % de tumeurs bénignes dans une étude sur 28 chiens atteints par des mélanomes des doigts, mais ne distinguent pas la localisation (face cutanée/face sous-unguéale, équivalente à une jonction cutanéo-muqueuse).

L'examen histologique est une bonne méthode diagnostique, et permet de **distinguer les tumeurs bénignes des malignes** (Aronsohn et Carpenter 1990). Malgré tout, ni la forme des cellules (épithélioïde, fusiforme, dendritique ou mixte), ni le degré de pigmentation ne semblent être de bons indicateurs du comportement biologique de la tumeur (Aronsohn et Carpenter 1990) (Schultheiss 2006).

Les **mélanomes touchant la face cutanée des doigts** ont un comportement comparable à celui des mélanomes cutanés (voir plus loin), et sont généralement bénins. Ils apparaissent sous la forme d'une masse bien délimitée, fortement pigmentée, évoluant depuis plus de 6 mois au moment de l'examen clinique (figure 37).

Figure 37 : mélanocytome à la surface médiale du doigt V du postérieur gauche d'un airedale terrier mâle de 8 ans. La tumeur est sessile, en forme de dôme et fortement pigmentée (Aronsohn et Carpenter 1990, avec leur autorisation).

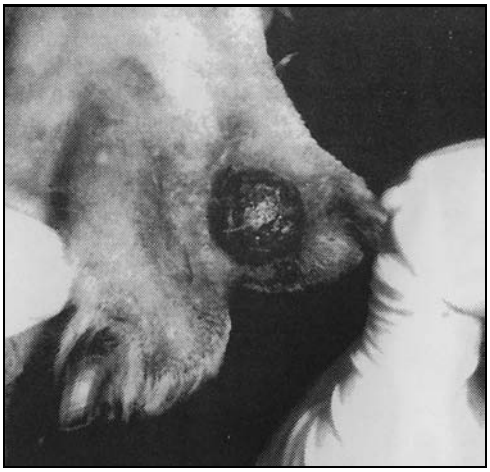

Les **mélanomes sous unguéaux**, situés au niveau de l'épithélium de la griffe, constituent une forme particulière de mélanome des doigts, assez fréquemment rencontrée, le plus souvent **maligne** et de **très mauvais pronostique** chez le chien. Dans une étude de 1990, Aronsohn et Carpenter indiquent que 36% des chiens avec un mélanome malin présentent un envahissement du lit de la griffe.

Les animaux les plus touchés ont généralement entre 8 et 13 ans, avec surtout des **scottishs terriers, des schnauzers**, des setters irlandais, des rottweilers et des golden retrievers (Goldschmidt et Hendrick 2002).

Cette tumeur peut ne pas être visible de l'extérieur, mais elle peut être à l'origine de **panaris**, d'une **déformation de la griffe**, de la **perte de la griffe** ou de **boiterie**. Sa pigmentation est variable et varie du brun au noir.

A l'histologie (figures 38-39), on retrouve généralement une composante tumorale intra-épidermique, formée de cellules isolées ou en petits nids, localisées dans la couche basale épidermique. Une composante sous-épithéliale abondante est associée, avec des cellules de même aspect (Goldschmidt et Hendrick 2002).

Figure 38 : mélanome malin sous unguéal (Goldschmidt et Hendrick 2002).

Figure 39 : mélanome malin d'un doigt d'un silky terrier mâle de 11 ans. Des mélanocytes fusiformes et des figures de mitoses sont indiqués par les grosses flèches, les petites désignent quelques cellules où apparaissent des mélanosomes (Aronsohn et Carpenter 1990).

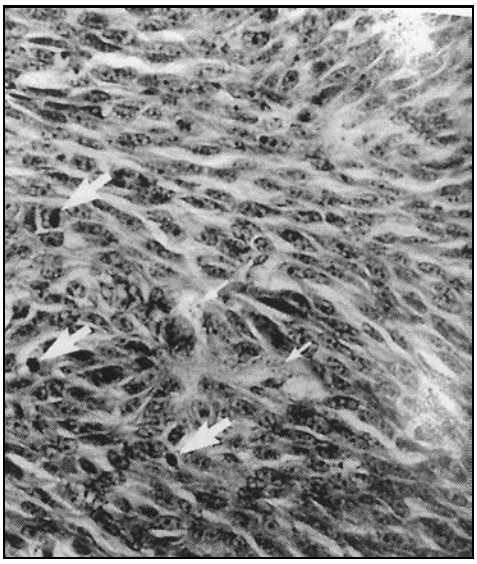

Le mélanome sous unguéal évolue le plus souvent **lentement**, mais il progresse insidieusement. Au moment du diagnostic initial, **l'os sous-jacent est souvent lysé** (illustration par la figure 40), bien que moins fréquemment que lors de carcinomes épidermoïdes (lyse dans 80% des cas). Une radiographie de l'extrémité du membre montre une lyse de la 3ème phalange suite à l'invasion locale de la tumeur **dans 5 % des cas** (Marino *et al.* 1995).

Figure 40 : mélanome malin à l'origine d'un gonflement des tissus mous et d'une lyse de la 3ème phalange du doigt V du postérieur droit d'un setter irlandais mâle de 11 ans (Aronsohn et Carpenter 1990, avec leur autorisation).

Cette tumeur **métastase ensuite par voie lymphatique aux ganglions loco-régionaux et au poumon** (Goldschmidt et Hendrick 2002). Marino *et al.* (1995) rapporte des métastases au poumon au moment du diagnostic chez 32 % des chiens étudiés.

Toute tumeur pigmentée siégeant dans ces zones doit donc faire l'objet d'une exérèse ou d'une biopsie afin d'en préciser la nature et d'intervenir rapidement.

Le **traitement** de choix est **l'amputation précoce du doigt**, **avant même toute éventuelle invasion de l'os**. Dans ce cas, le pronostic est bon. En cas d'adénopathie ou d'induration des nœuds lymphatiques loco-régionaux, leur exérèse est indispensable.

Les mélanomes malins des doigts sont considérés comme des tumeurs **radiorésistantes**. Chez l'homme, aucune chimiothérapie n'a pour le moment permis la régression de la maladie. Des traitements avec du diméthyl-traizeno-imidazole-carboxamide (DTIC-Dome®) ont permis une réponse à court terme dans 20 à 25% des cas. D'autres traitements chez l'homme sont également rapportés, basés sur la perfusion du membre isolé par du mephalan (Alkaran®) (Aronsohn et Carpenter 1990).

Dans le cas général, la **médiane de survie** des chiens présentant un mélanome malin des doigts est de **12 mois**, avec 42% de survie à 1 an, et seulement 13% à 2 ans (Marino *et al.* 1995). Les chiens dont la tumeur n'a pas envahi les structures voisines ont un meilleur pronostic après la chirurgie : la moyenne de survie est de 19,6 mois (Aronsohn et Carpenter 1990).

1.3.2.3 Les mélanomes cutanés et des jonctions cutanéo-muqueuses

Les tumeurs mélaniques représentent de **4 à 20% de la totalité des tumeurs cutanées chez le chien** selon les auteurs (Aronsohn et Carpenter 1990, Smith *et al.* 2002). Chez l'homme, par contre, les mélanomes cutanés sont les plus fréquents des mélanomes, on s'attend à ce qu'ils atteignent 1 personne sur 75 nées dans les années 2000 (Smith *et al.* 2002).

En règle générale, les tumeurs se développant sur de la **peau** contenant des poils sont **bénignes** (dans 95% des cas d'après Smith *et al.* 2002, 85% des cas selon l'étude de Bolon *et al.* 1990), tandis que celles survenant aux **jonctions cutanéo-muqueuses (lèvres, prépuce, vulve, anus, narine, lit unguéal ...)** sont **malignes**. Les **paupières** sont la seule **exception**, avec presque uniquement des tumeurs bénignes.

Leur pronostic est donc meilleur que celui de leur homologue de la région oro-pharyngée. Malgré tout, **toute tumeur cutanée pigmentée, même d'aspect bénin, doit faire l'objet d'une exérèse chirurgicale et d'une analyse**. En effet, on observe parfois des mélanomes malins cutanés évoluant brutalement et de façon très agressive, malgré une existence latente depuis plusieurs années sous un aspect « bénin ».

Chez les animaux domestiques, on ne distingue que deux types de mélanomes cutanés : les **mélanocytomes** et les **mélanomes malins**. Chez l'homme, par contre, les mélanomes sont classés en 4 stades principaux (Smith *et al.* 2002) : le mélanome superficiel extensif, le mélanome nodulaire, le mélanome à lentigo malin et le mélanome acral lentigineux, détaillés dans le tableau 5.

Tableau 5 : description des principaux stades des mélanomes cutanés chez l'homme (d'après Smith et al. 2002).

	Épidémiologie	Zones touchées	Prédis-position	Histologie	Aspect clinique
mélanome superficiel extensif	70% des mélanomes des populations caucasiennes	Tronc, extrémités	-	Grandes cellules atypiques épithélioïdes	Souvent ulcéré Croissance rapide Pas de phase de croissance horizontale
mélanome nodulaire	15 à 30 % des mélanomes cutanés	Derme +++ Tête, cou, tronc	Coups de soleil chroniques	Cellules épithélioïdes très pigmentées surtout	
mélanome à lentigo malin			Peau âgée, ayant été beaucoup exposée au soleil	Cellules fusiformes > cellules épithélioïdes	Croissance horizontale et verticale
mélanome acral lentigineux	Le plus fréquent des mélanomes chez les populations asiatiques, africaines, et hispaniques	Mains, pieds, région sous-unguéale			

- Les **mélanocytomes, ou mélanomes bénins,** sont fréquents chez le chien. Ils recouvrent principalement les mélanocytomes cutanés et palpébraux.

Le pic d'incidence se situe entre 5 et 11 ans (Goldschmidt et Hendrick 2002) (Millanta *et al.* 2002).

Certaines races de chiens ont un risque accru de développer un mélanocytome cutané. Citons en particulier les **braques hongrois, les schnauzers** (miniatures, standards ou géants), les Chesapeake Bay retrievers, les golden retrievers, les airedales terriers,…

Aucune prédisposition de sexe n' contre été rapportée (Goldschmidt et Hendrick 2002). Il existe de nombreuses variations régionales dans la prévalence de ces tumeurs. Cette observation est probablement liée à l'exposition à des carcinogènes environnementaux distincts, à la popularité variable des races, ou à la différence de susceptibilité génétique de ces dernières (Mukaratirwa *et al.* en 2005).

La **morphologie** des mélanocytomes cutanés ou des jonctions cutanéo-muqueuses **varie considérablement**, allant de petites macules pigmentées jusqu'à des tumeurs de plus de 5 cm de diamètre. La couleur de la tumeur dépend de la quantité de mélanine contenue dans les cellules et peut aller du noir (figure 41) au gris-rouge, en passant par toutes les nuances de marron. Des régions non pigmentées peuvent même alterner avec les régions pigmentées. L'épiderme périphérique peut présenter une hyperpigmentation.

Figure 41 : tumeur mélanique cutanée, bien délimitée, en forme de dôme, fortement pigmentée, avec alopécie et ulcération multifocale (photo Unité d'histologie et d'anatomie-pathologique, ENVA).



Les **mélanomes palpébraux** sont préférentiellement situés **au bord des paupières** (jonction cutanéo-muqueuse). Ils représentent 20% des tumeurs palpébrales chez le chien, et sont malins dans moins de 1 cas sur 10. Il s'agit de tumeurs à éclosion multicentrique palpébrale, touchant principalement les adultes (Raymond-Letron *et al.* 2006).

Les **mélanocytomes cutanés** peuvent toucher l'épiderme, le derme ou les annexes (en particulier la gaine épithéliale externe du follicule pileux) (Goldschmidt *et al.* 1998). Plusieurs aspects histologiques sont possibles : ces tumeurs peuvent être jonctionnelles (lors de prolifération de cellules mélanocytaires tumorales à la jonction dermo-épidermique, au niveau de l'épiderme ou de la daine épithéliale externe du follicule pileux, souvent sous forme de petits nids cellulaires), composées (avec une composante dermique et épidermique), ou dermique (sans composante intra-épidermique) (Goldschmidt et Hendrick 2002) (Goldschmidt *et al.* 1998). La plupart de ces tumeurs montre **peu de pléomorphisme nucléaire**, et un **indice mitotique faible** (moins de 3 mitoses à fort grossissement).

La **composante épidermique des mélanocytomes jonctionnels** (figure 42) **ou composés** est constituée de mélanocytes atypiques, à la morphologie variable, isolés ou formant de petits amas dans la partie profonde de l'épiderme ou la gaine épithéliale externe du follicule pileux. La plupart des cellules sont arrondies ou épithélioïdes, avec une **grande quantité de mélanine intracytoplasmique** qui souvent masque les contours du noyau. Sur des coupes blanchies, le noyau apparaît hyperchromatique (Goldschmidt et Hendrick 2002).

Figure 42 : mélanocytome jonctionnel cutané canin (Goldschmidt et Hendrick 2002, avec leur autorisation).

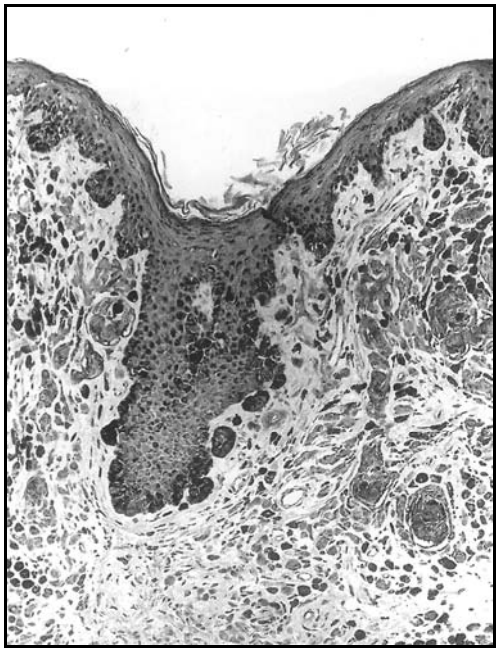

La **composante dermique des mélanocytomes composés ou dermiques** a généralement le même aspect que celles de la composante intra-épidermique, mais elle peut parfois prendre la forme de petites cellules fusiformes comportant des granules de mélanine dans leur cytoplasme (Goldschmidt et Hendrick 2002).

Les **mélanocytomes dermiques** sont plus rarement rencontrés. On les observe surtout lors de stades tumoraux tardifs, lorsque la composante épidermique n'est plus présente (Goldschmidt *et al.* 1998). Ces tumeurs sont souvent moins cellulaires, formées de petites cellules pigmentées fusiformes, enchâssées dans un stroma collagène plus ou moins abondant. Elles sont parfois difficiles à différencier de celles d'un fibrome dermique. On peut alors avoir recours à l'immunohistochimie, qui permet de révéler l'origine neuro-épithéliale des cellules mélanocytaires (Goldschmidt et Hendrick 2002).

La grande majorité des mélanocytomes **évolue lentement**. Le traitement de choix est **l'excision chirurgicale**.

Comme pour les tumeurs buccales, un **variant inhabituel de mélanocytome « à cellules ballonisantes »** peut être rencontré (figure 43). Les grandes cellules claires constituent la population cellulaire majoritaire, mais de petites cellules polygonales ou fusiformes peuvent y

être associées (Blanchard *et al.* 2001) (Cangul *et al.* 2001). Les granules de mélanine, parfois difficiles à visualiser dans ces cellules, peuvent être marquées par la coloration argentique de Fontana-Masson. Comme les autres mélanocytomes cutanés, ce variant montre un index mitotique bas, avec moins de 3 mitoses pour 20 champs à x400 (Cangul *et al.* 2001). En cas de doute sur la nature des cellules, des marquages immunohistochimiques peuvent être réalisés (tumeur vimentine+, S100+ et NSE+). Certains auteurs suggèrent que ces cellules soient métaboliquement actives et non dégénératives. La modification de l'aspect du cytoplasme serait due à un défaut de formation des mélanosomes (aspect réticulé), et à l'accumulation de vacuoles lipidiques et/ou de granules de glycogène (cytoplasme clair) (Blanchard *et al.* 2001).

Figure 43 : mélanome canin cutané à cellules ballonisantes : amas de cellules tumorales, séparés par des septa collagènes grêles, au cytoplasme clair ou faiblement éosinophile (HE, x100) (Cangul et al. 2001, avec leur autorisation).

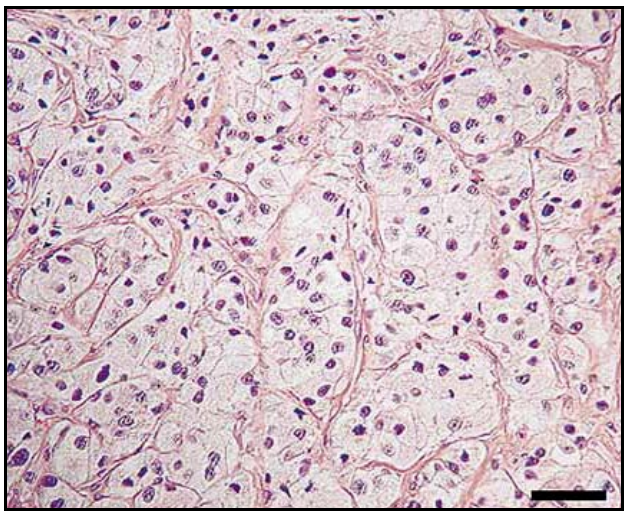

- Le **mélanome malin cutané** reste rare chez le chien par rapport au mélanocytome (Goldschmidt *et al.* 1998). Il représente 10% des cas de mélanomes malins chez le chien. Il est plus fréquemment rencontré chez les chiens âgés de 3 à 15 ans. Le pic d'incidence se situe entre 9 et 13 ans (Goldschmidt et Hendrick 2002).

Les races à risque sont les **races à peau noire** (Magnol *et al.* 1998), en particulier les **scottishs terriers, les schnauzers**, les setters irlandais, les goldens retrievers. On ne connaît pas de prédisposition de sexe (Goldschmidt et Hendrick 2002).

Les régions préférentiellement touchées sont la **tête, la région thoracique du dos (**Bolon *et al.* 1990), **le ventre et le scrotum** (Smith *et al.* 2002).

La simple observation macroscopique ne permet pas de distinguer avec certitude un mélanome malin d'un mélanocytome. Une taille inférieure à 1cm, la présence d'un pédicule, l'absence d'ulcération sont toutefois des critères orientant vers la bénignité (Magnol *et al.* 1998). Les tumeurs malignes sont **généralement de grande taille, peuvent être hautement pigmentées ou achromiques** lorsqu'elles sont peu différenciées, et envahir les tissus sous-cutanés. Des formes multicentriques de mélanomes malins cutanés sont rapportées mais restent très rares (Goldschmidt et Hendrick 2002).

Le **diagnostic de certitude passe par une cytologie opératoire** (voir figure 44) **ou une histologie après exérèse** de la tumeur primitive, ainsi qu'une **cytoponction des ganglions** (figure 45), surtout lors d'adénopathie satellite.

A l'histologie, les mélanomes malins cutanés ont **souvent une activité jonctionnelle marquée**. Les mélanocytes tumoraux sont isolés ou forment souvent de petits nids cellulaires dans la portion basale de l'épiderme, mais aussi dans les couches plus superficielles de l'épiderme, contrairement aux mélanocytomes. Ces cellules intra-épidermiques ont un noyau de grande taille, et de **plus gros et plus nombreux nucléoles** que les mélanocytomes. On peut aussi noter un **pléomorphisme cellulaire et nucléaire** plus important que dans les tumeurs bénignes (Goldschmidt *et al.* 1998). Les **mitoses sont plus souvent observées** (>3/10 champs, x400), et une **ulcération de l'épiderme est fréquente** (Goldschmidt et Hendrick 2002). La composante dermique est souvent pléomorphe, associant des formes fusiformes et épithélioïdes, avec des granules intra-cytoplasmiques de mélanine en plus ou moins grande quantité. Des foyers de **métaplasie osseuse ou cartilagineuse** sont parfois présents au sein du massif tumoral (Goldschmidt et Hendrick 2002).

L'évaluation cytologique et histologique des ganglions comparée à celle de la tumeur primitive permet un double diagnostic : celui pré-opératoire du type histologique de la tumeur primitive, et celui de son **essaimage métastatique** dans le ganglion. Il faudra par contre prendre soin de bien **différencier** les mélanocytes cancéreux **de mélanophages** dans les nœuds lymphatiques (Magnol *et al.* 1998) (Goldschmidt et Hendrick 2002).

Figure 44 : cytologie de mélanome malin cutané (MGG x100) : l'origine mélanique est confirmée par la présence de fines granulations noires dans le cytoplasme (Magnol et al. 1998, avec leur auto-risation).

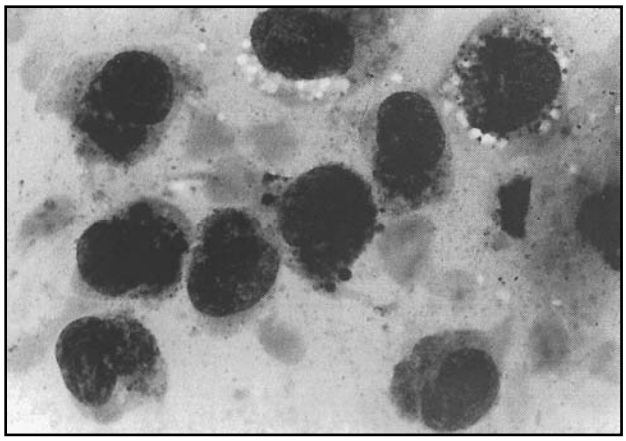

Figure 45 : métastase ganglionnaire d'un mélanome malin achromique (MGG, x100) :

Parmi les nombreux petits lymphocytes, on observe une population de grandes cellules atypiques et d'un macrophage mélanophage. Cette cytologie permet d'affirmer la malignité de la tumeur primitive (Magnol et al. 1998).

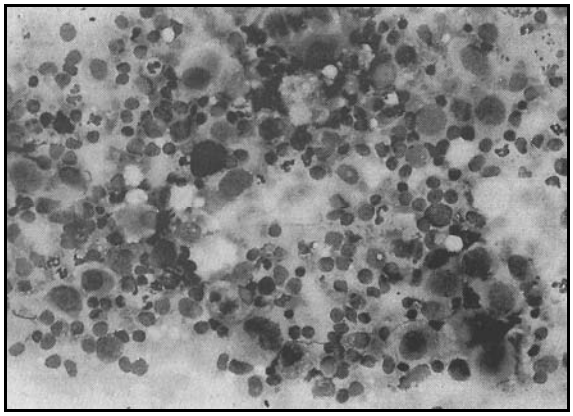

Les mélanomes malins grandissent rapidement et peuvent être fatals. On observe fréquemment une **infiltration locale du tissu sous-cutané**, et parfois une progression intra-épidermique (analogue à la phase de croissance horizontale du mélanome chez l'homme) (Goldschmidt et Hendrick 2002). Des **métastases** apparaissent couramment, suite à une dissémination par voie lymphatique, mais aussi sanguine, principalement au niveau des **nœuds lymphatiques** et des **poumons**, parfois au niveau du cerveau, du cœur, de la rate,… (Andrawiss *et al.* 2001) (Goldschmidt et Hendrick 2002).

Le **bilan d'extension doit donc être soigné**, comprenant une palpation de la tumeur et des ganglions satellites (afin de rechercher une lymphangite cancéreuse ou une adénomégalie), une radiographie du thorax, des cytoponctions,… (Magnol *et al.* 1998).

Compte tenu de l'invasion locale de la tumeur, le traitement de choix est une **chirurgie d'emblée large**. Duclos (2006) décrit l'intérêt potentiel de l'utilisation du laser à CO2 dans la chirurgie de nombreuses lésions cutanées, en particulier lors de mélanome (incision cutanée, excision de la lésion, ou ablation après réalisation éventuellement de biopsies). En effet, cette technique offre une excellente hémostase des petits vaisseaux, et une pénétration cutanée restreinte, permettant l'évaluation précise des structures excisées, et donc la conservation de la vascularisation (Duclos 2006). Les marges chirurgicales doivent être évaluées avec soin pour limiter tout risque de récidive. On **peut y associer** une thérapie adjuvante, comme une **chimiothérapie**, bien que peu de données soient disponibles pour juger de son efficacité. Magnol *et al.* (1998) préconisent d'alterner toutes les trois semaines l'adriamycine (Adriblastine®) à 30mg/m² IV et la dacarbazine (Déticène®) à 100mg/m² IV. **L'immunothérapie adjuvante** semble également intéressante. Grier *et al.*,en 1978, observent en effet, la régression d'un mélanome malin cutané après des injections intra-tumorales avec *Mycobacterium* (BCG).

Chez **l'homme**, il existe un système précis de **classification des mélanomes cutanés** permettant de prédire le comportement biologique des tumeurs et donc le **pronostic** de la maladie avec un degré de confiance satisfaisant. Ce dernier s'appuie sur 5 critères principaux : **l'épaisseur de la tumeur, l'existence d'ulcération, le degré d'infiltration locale, le nombre de ganglions métastasés, l'existence ou non de dissémination intra-lymphatique**. Des critères supplémentaires sont utilisables, mais ils sont souvent difficiles à relier objectivement à la durée de survie. Il s'agit du taux de lactate déshydrogénase, du nombre de sites métastatiques, de la localisation de la tumeur primaire, de l'index mitotique, du taux d'infiltration de la tumeur par les lymphocytes, de l'âge et du sexe du patient, de la phase clinique (croissance horizontale vs. croissance verticale), et de l'existence ou non d'une régression (Smith *et al.* 2002).

De nombreux critères pronostiques ont été évalués chez l'animal, mais leur intérêt est souvent limité (taille de la tumeur, degré de pigmentation, type histologique, intensité du marquage PCNA ou Proliferating Cell Nuclear Antigen, nécrose, ulcération, inflammation, expression de p53, cytométrie de flux analysant les anomalies chromosomiques…). Toutefois, leur intérêt reste limité (Smith *et al.* 2002). Comme pour les mélanomes de la cavité buccale, le type cellulaire retrouvé à l'histologie n'est pas un bon critère pronostic chez le chien,

contrairement au chat chez qui le type épithélioïde a souvent un comportement plus agressif (Goldschmidt et Hendrick 2002) (Schultheiss 2006). La mesure de la profondeur de l'invasion tumorale (mesure de l'épaisseur de Breslow), très utilisée chez l'homme, reste quant à elle difficilement praticable chez l'animal (Smith *et al.* 2002).

La détermination d'un **index de prolifération en utilisant MIB-1**, un anticorps monoclonal anti-Ki-67, apparaît être aujourd'hui **l'un des facteurs pronostiques les plus prometteurs** (Smith *et al.* 2002). Son utilisation sera décrite plus en détails au cours de la partie 3.2.

- **Les mélanomes des jonctions cutanéo-muqueuses**, en particulier des lèvres, sont **malins** dans plus de 2/3 des cas, comme le montre une étude de Schultheiss (2006), portant sur 868 cas de mélanomes canins, dont 80 mélanomes labiaux.

Il s'agit de tumeurs rares, représentant moins de 1% de l'ensemble des mélanomes canins (Schultheiss 2006). Ils apparaissent le plus souvent sur le **versant muqueux de la lèvre**, et peuvent être à ce titre rapprochés des mélanomes de la cavité buccale. Leur aspect histologique en est comparable (figure 46).

Figure 46 : mélanome malin de la lèvre chez un chien : cellules de taille et de forme variable, peu pigmentées, au gros noyau à chromatine poussiéreuse et un ou plusieurs volumineux nucléoles (H&E, x400) (Schultheiss 2006, avec son autorisation).

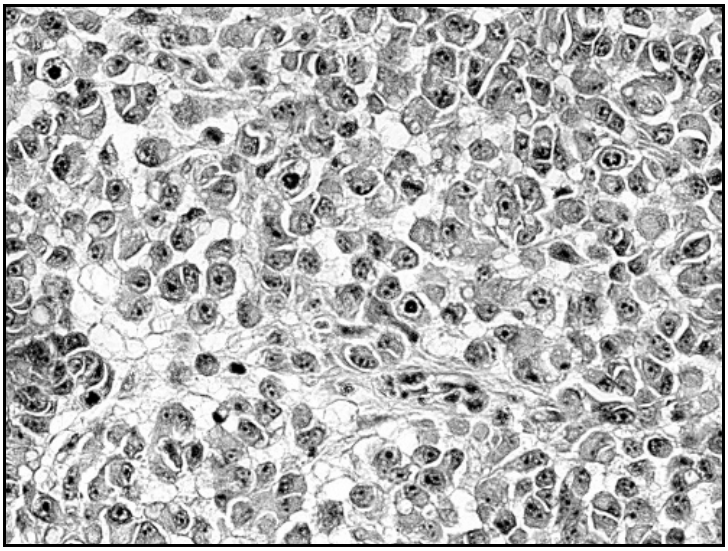

De même, ces mélanomes sont de **mauvais pronostic** avec environ 65% de morts un an après l'exérèse chirurgicale de la tumeur (Schultheiss 2006).

Comme pour les mélanomes malins buccaux ou cutanés, aucune caractéristique histologique prise séparément (index mitotique, taille de la tumeur, ulcération de surface, aspect cytologique et atypies cellulaire) ne permet de véritable corrélation avec l'évolution clinique (Schultheiss 2006).

1.3.2.4 Les mélanomes oculaires.

Nous traiterons ici des mélanomes touchant le globe oculaire, les mélanomes palpébraux ayant déjà été abordés lors de la section couvrant les mélanomes des jonctions cutanéo-muqueuses.

Les **tumeurs du globe oculaire** sont **assez rares chez les chiens** et les chats. Toutefois, les **mélanomes** représentent les tumeurs oculaires **les plus fréquentes** (Dubielzig 1990, Smith *et al.* 2002), comme chez l'homme (6 cas pour 1 million d'adultes) (Andrawiss *et al.* 2001). Leur pronostic varie selon leur localisation.

Les principales caractéristiques des mélanomes primaires atteignant l'œil chez le chien sont résumées en annexe 3.

- Les **mélanomes conjonctivaux** sont décrits chez le chien, mais restent **très rares ;** ils touchent principalement le versant bulbaire de la **nictitante** chez des chiens de plus de 10 ans (Raymond-Letron *et al.* 2006). La plupart sont de cytologie **maligne** (Dubielzig 2002). Des métastases sont rapportées dans environ 15% des cas, et les récidives sont fréquentes.

Ils se définissent sous la forme d'une masse de pigmentation variable, nodulaire ou multi-nodulaire, déformant le cul-de-sac conjonctival.

Les cellules tumorales sont de morphologie variable comme dans les autres localisations, fusiformes à épithélioïdes (Raymond-Letron *et al.* 2006), et forment souvent de petits paquets fortement cohésifs, au sein de l'épithélium conjonctival ou dans le chorion superficiel adjacent. **L'index mitotique est le critère pronostique le plus fiable** (Dubielzig 2002). Leur diagnostic histologique est parfois difficile lors de mélanome achromique.

Le traitement de choix est l'excision large ou l'énucléation, mais la **récidive locale** est **fréquente** (dans 50% des cas) (Dubielzig 2002).

- Les **mélanomes épibulbaires ou limbiques** sont situés au niveau du **limbe scléro-cornéen**. Ils représentent 20 à 50% des mélanomes oculaires. Plusieurs études décrivent une distribution bimodale des animaux touchés. Chez les jeunes chiens (2 à 4 ans), la croissance est plus rapide et invasive. Chez les chiens âgés (8 à 11 ans), il s'agit d'une tumeur plus stationnaire et moins agressive (Martin 1981) (Raymond-Letron *et al.* 2006) (Donaldson *et al.* 2006a).

Les **bergers allemands** semblent plus touchés, ainsi que les **labradors retrievers**, les **golden retrievers** (Donaldson *et al.* 2006a), les schnauzers, et de manière générale les **chiens à robe très pigmentée** (Raymond-Letron *et al.* 2006). Dans une étude portant sur 30 chiens, menée en 2006, Donaldson *et al.* suspectent fortement une héritabilité du mélanome canin de l'uvée antérieure, du mélanome épibulbaire et de la mélanose oculaire chez les golden et labrador retrievers. La même mutation est retrouvée dans les deux races, et dans les trois types de lésions mélanocytaires, avec probablement une transmission autosomale (récessive ou dominante ?).

Le propriétaire présente généralement son animal car il a remarqué une masse pigmentée à côté de la cornée, souvent infiltrante (Dubielzig 1990). Il s'agit de **tumeurs de petite taille**, lisses, **bien délimitées,** localisées classiquement au **quadrant supérieur dorso-latéral, très pigmentées** et **grossissant lentement** (Raymond-Letron *et al.* 2006) (Donaldson *et al.* 2006a). Elles doivent être différenciées d'une extension épibulbaire d'un mélanome de l'uvée antérieure (Donaldson *et al.* 2006a). La grande majorité a un **comportement bénin**.

A **l'examen histologique**, on observe deux populations cellulaires. Les cellules les plus fréquentes sont de grandes cellules arrondies à polyédriques (« **plump cells** »), fortement pigmentées, formant de petits amas à la périphérie de la tumeur, tout en restant bien individualisées (cellules non cohésives). Leur noyau est petit, rond, et sombre, avec un nucléole central caractéristique. Les mitoses sont rares à absentes (<1 mitose HPF), de même que les atypies nucléaires. Le deuxième type cellulaire, plus rarement rencontré, est constitué **de cellules étoilées à fusiformes**, au noyau souvent petit, central, rond à ovoïde, au cytoplasme légèrement pigmenté (Dubielzig 1990 et Dubielzig 2002) (Raymond-Letron *et al.* 2006) (Donaldson *et al.* 2006a). Cette composante fusiforme est plus abondante à majoritaire dans les mélanocytomes plus agressifs (Dubielzig 2002). Dans ces derniers cas, des images de nécrose peuvent apparaître (Donaldson *et al.* 2006a).

Ces tumeurs **ne métastasent qu'exceptionnellement**, mais elles peuvent être localement agressives et destructrices (figure 47), **infiltrant** la cornée, la conjonctive et la sclère, conduisant ainsi à une perte de la vision voire du globe oculaire (Dubielzig 1990) (Donaldson *et al.* 2006a). **L'exérèse chirurgicale précoce** est donc le seul **traitement recommandé**. Si la tumeur est de petite taille, on associe à l'exérèse une reconstruction du globe, esthétique et fonctionnelle. Si elle est de grande taille, on préfèrera l'énucléation afin de s'assurer de l'exérèse de toutes les cellules cancéreuses (Dubielzig 1990). Donaldson *et al.* (2006b) rapportent également l'intérêt de la pratique d'une kératectomie lamellaire associée à la plésiothérapie au ^{90}Strontiumβ. Cette méthode se révèle être facile à réaliser, peu invasive, très efficace avec moins de 3% de récidive, et bien tolérée avec peu d'effets secondaires. L'association à la radiothérapie reste néanmoins à réserver aux cas agressifs ou d'aspect histologique plus malin.

Figure 47 : mélanocytome épibulbaire qui s'étend dans la sclère mais ne déforme ni l'uvée ni le cristallin (Dubielzig 2002, avec son autorisation).

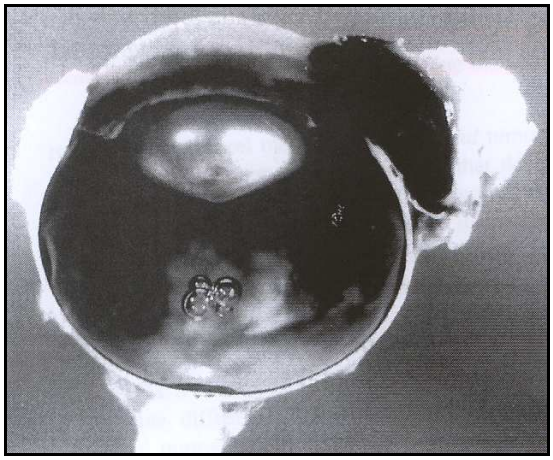

- Les **tumeurs mélaniques intra-bulbaires** sont des **mélanomes malins dans 20% des cas** (Dubielzig 2002). Ces tumeurs touchent presque toujours **l'uvée antérieure** (dans 83% des cas, selon Smith *et al.* 2002), et ont tendance à envahir la chambre antérieure. Le plus souvent, il s'agit de **tumeurs très pigmentées**, bien que quelques cas de masses brunes et blanches soient rapportés (Dubielzig 1990).

  - Le **corps ciliaire et l'iris** (uvée antérieure) sont les structures **les plus touchées,** par les mélanomes **chez le chien**. Il s'agit généralement d'entités bénignes, mais Smith *et al.* (2002) rapportent malgré tout 15 à 30 % de mélanomes malins. Ces mélanomes touchent surtout des **chiens jeunes (< 2ans) ou âgés** (en moyenne 7 ans). Les bergers allemands semblent surreprésentés, de même que les labradors retrievers, chez qui une prédisposition génétique (autosomale récessive) est suspectée (Raymond-Letron *et al.* 2006). Leur étiologie est généralement inconnue, toutefois leur apparition peut être induite expérimentalement chez des beagles de laboratoire (Raymond-Letron *et al.* 2006).

Ces tumeurs forment une masse uvéale plus ou moins pigmentée (figure 48), comblant en partie la cavité oculaire.

Figure 48 : siberian husky mâle de 8 ans, présentant une masse pigmentée irienne dorso-latérale (photo Unité d'ophtalmologie, ENVA).

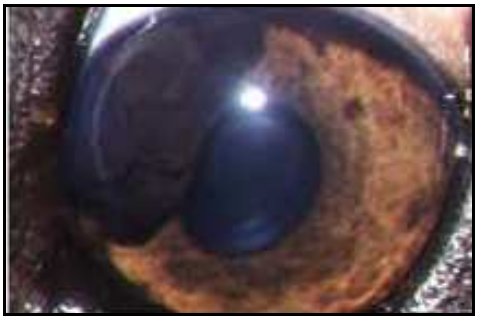

Elles sont souvent **mal délimitées,** et **localement infiltrantes (sclère), pouvant aboutir à la destruction du globe oculaire**, comme on peut l'observer sur la figure 49.

Figure 49 : coupe histologique d'un œil de chien (H&E) : un mélanome malin peu pigmenté et invasif s'est développé dans l'iris contre le corps ciliaire (Dubielzig 2002).

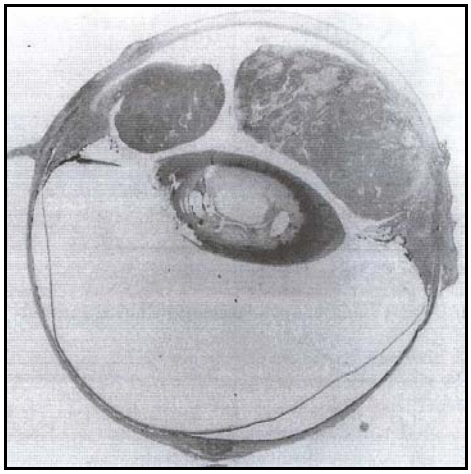

Elles peuvent être à l'origine d'un **épaississement diffus de l'iris, d'une pupille irrégulière, de cécité ou de douleur oculaire**. Parfois, ces tumeurs sont associées à une kératite, un hyphéma, un œdème de cornée, une uvéite ou un **glaucome** secondaires (accumulation de cellules tumorales dans l'angle irido-cornéen et obstruction du flux d'humeur aqueuse, luxation antérieure ou postérieure du cristallin suite à la croissance de la masse) (Dubielzig 1990, Smith *et al.* 2002, Kato *et al.* 2005).

Cette masse est généralement facile à évaluer par ophtalmoscopie ou par examen à la lampe à fente. Toutefois, leur examen peut être rendu difficile lors d'œdème ou d'opacification de la cornée, ou lors d'hyphéma important. Le diagnostic peut être facilité par l'utilisation de **l'échographie**. Baptista *et al.* (2006) précisent à ce sujet que la nature histopathologique des mélanomes de l'uvée peut être déterminée par échographie en mode A (amplitude) chez le chien, comme chez l'homme, dans plus de 95% des cas. Cette tumeur se caractérise en effet par sa réflectivité faible à moyenne, une vascularisation interne développée et une consistance dure (homogénéité interne). Par contre, aucune donnée ne semble caractéristique du mélanome en mode B (bidimensionnel). Le diagnostic différentiel échographique inclut principalement les adénocarcinomes des corps ciliaires, et éventuellement des lésions inflammatoires chroniques ou hémorragiques (Baptista *et al.* 2006).

L'IRM, une autre méthode peu invasive, peut être utilisée pour le diagnostic. Kato *et al.* rapportent en 2005 que la lésion apparaît sous la forme caractéristique d'un hypersignal en T1 et d'un hyposignal en T2 (figure 50). On retrouve le même aspect lésionnel chez l'homme atteint de mélanome de la choroïde. Cette méthode a par contre l'inconvénient d'être coûteuse.

Figure 50 : mélanome de l'uvée antérieure d'un beagle de 8 ans : masse intraoculaire apparaissant en hypersignal en T1 (A.) et hyposignal en T2 (B.), occupant les chambres antérieure et postérieures, sans luxation du cristallin (coupe sagittale du globe oculaire, d'après photos de Kato et al. 2005).

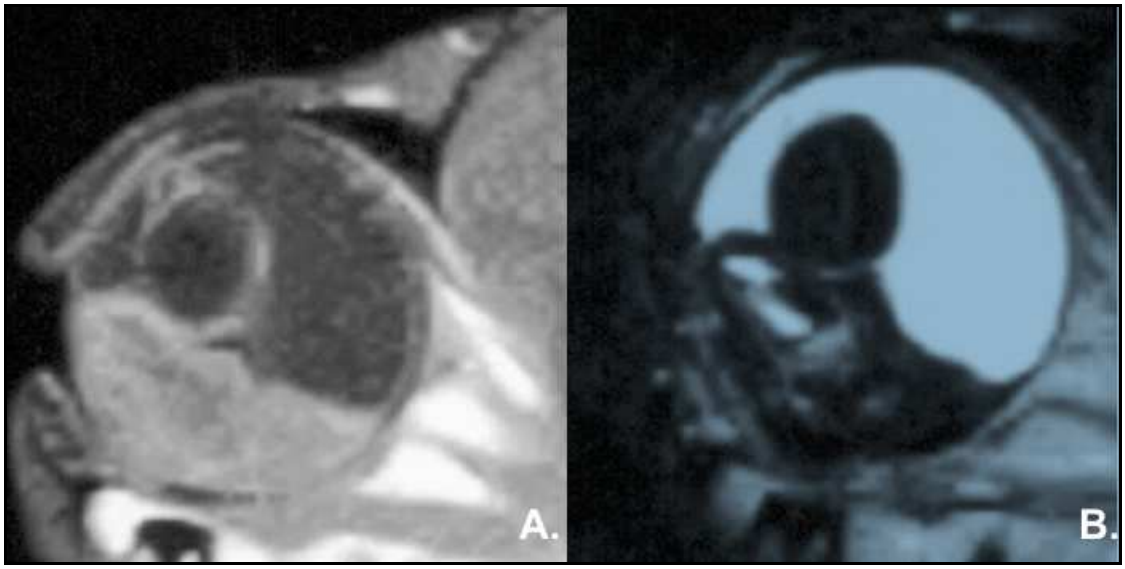

La **cytologie** est plus difficile à mettre en œuvre (nombreux saignements à la ponction de l'iris), mais reste bon marché, **peu invasive** et **assez informative**. Elle montre généralement de nombreuses cellules épithélioïdes, de forme et taille variable, au gros noyau et au fort volume nucléolaire (figure 51). De rares cellules de grande taille, chargés de pigment verdâtre intracytoplasmique au MGG (May-Grünwald-Giemsa) sont parfois rencontrées (Baptista *et al.* 2006).

Figure 51 : cytoponction de mélanome de l'uvée antérieure chez un chien (Diff Quick, x400, Baptista et al. 2006, avec leur autorisation).

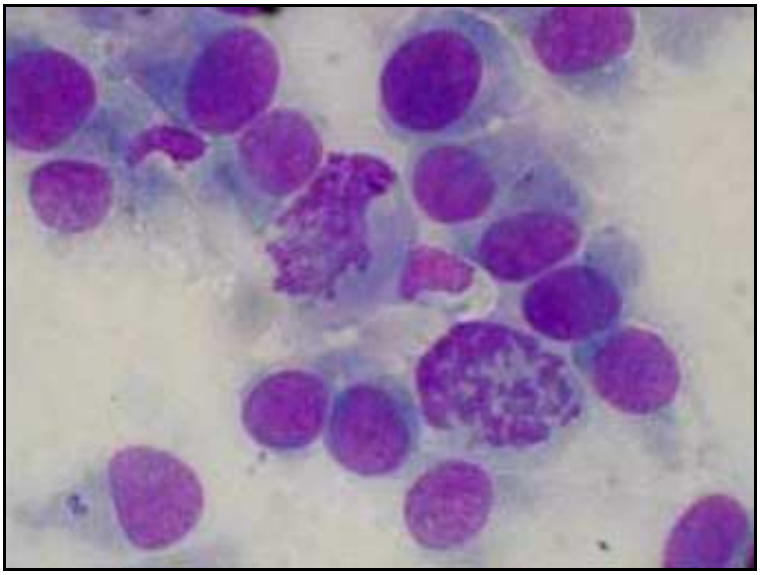

Les **mélanomes bénins de l'uvée antérieure** partagent de nombreuses similarités histologiques et cytologiques avec le mélanocytome de la choroïde observé chez l'homme. Toutefois la classification histologique de Callender est difficilement transposable (Raymond-Letron *et al.* 2006) (Smith *et al.* 2002).

Trois types de cellules les caractérisent **histologiquement**, en proportion variable selon les tumeurs (Dubielzig 1990). De **grandes cellules arrondies**, bien individualisées, fortement pigmentées, avec un petit noyau central, prédominent souvent. Ces cellules ont tendance à former des amas à la périphérie de la tumeur et peuvent parfois infiltrer les tissus périphériques du globe et l'orbite. Elles ne sont néanmoins jamais à l'origine d'un futur processus néoplasique. Le deuxième type cellulaire est représenté par des **cellules fusiformes à étoilées**, généralement très pigmentées. Des images de mitose sont rarement observées, le noyau est rond et paraît quiescent (figure 52). Le dernier type cellulaire est constitué de **cellules ovoïdes**, à la pigmentation variable (Raymond-Letron *et al.* 2006).

Figure 52 : coupe histologique d'un mélanome bénin de l'uvée antérieure (H&E x200) montrant deux types de cellules : de grandes cellules arrondies (flèches courbes) et des cellules fusiformes à étoilées (flèches épaisses) (Dubielzig 1990, avec son autorisation).

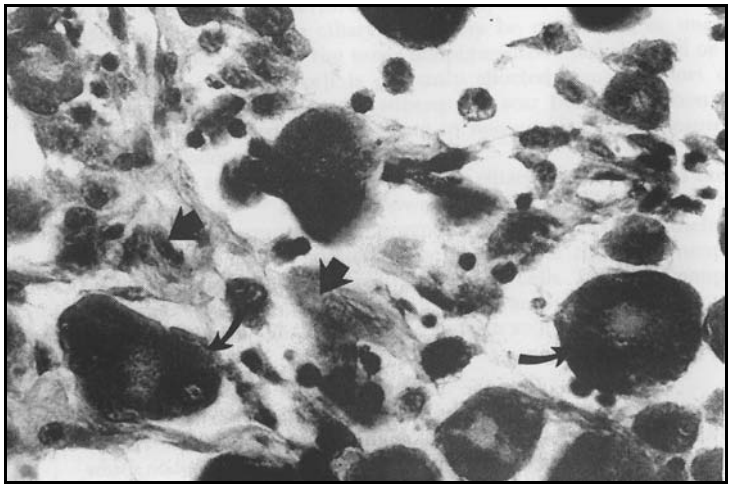

Les **mélanomes malins** se caractérisent par des images classiques **d'anaplasie**, avec un grand noyau irrégulier, une chromatine mottée et de **nombreuses images de mitose** (figure 53) (Dubielzig 1990). L'observation de plus d'1 ou 2 figures mitotiques par champ (x400) est un critère fort de malignité (Dubielzig 2002).

Figure 53 : coupe histologique d'un mélanome malin de l'uvée antérieure d'un chien (H&E x125), montrant de nombreuses figures de mitose et d'autres caractéristiques d'anaplasie (Dubielzig 1990).

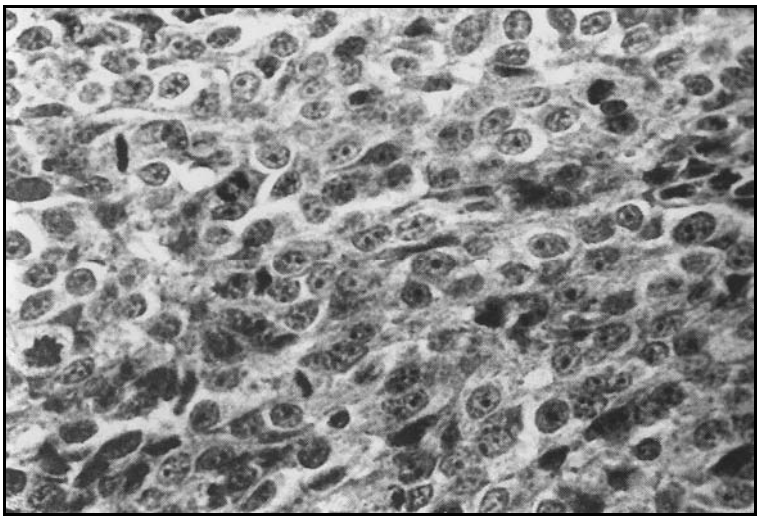

L'œil étant un milieu fermé, les **métastases sont très rares**, même en cas d'aspect histologique très agressif. Les différentes études rapportent en effet de 0 à 8,7% de métastases (Raymond-Letron *et al.* 2006). Chez le chien, comme chez l'homme, une masse intraoculaire de grande taille, la rupture de la membrane de Bruch, ou l'invasion tumorale du vitré et de la rétine sont autant de facteurs de risque à l'essaimage métastatique extra-orbitaire (Kato *et al.* 2005). Il est donc important de **pratiquer précocement une énucléation avant que la tumeur n'ait effondré la sclère** : les récidives locales et les métastases sont alors beaucoup moins fréquentes (Dubielzig 1990).

- Les **mélanomes primaires de la choroïde** sont **très rares** et **toujours bénins chez les chiens**. Ils représentent 5% des mélanomes de l'uvée. Au contraire, chez l'homme, ils représentent 80% des mélanomes du globe et sont plus agressifs (Dubielzig 1990), avec un taux de survie à cinq ans de 75%, comparable à celui des mélanomes cutanés (Andrawiss *et al.* 2001). Ces mélanomes touchent principalement des chiens de grande race, adultes (Raymond-Letron *et al.* 2006).

On les diagnostique en pratiquant un **fond d'œil** sur lequel ils apparaissent comme des masses postérieures très pigmentées, aux marges irrégulières, provoquant un épaississement de la choroïde. Chez le chien, leur **évolution** est **très lente**. Ils peuvent néanmoins être à l'origine d'une cécité suite à des **hémorragies du vitré,** une **infiltration et des décollements de la rétine** (Dubielzig 1990).

Chez l'homme, par contre, les mélanomes malins de l'uvée conduisent à de fréquentes métastases (Andrawiss *et al.* 2001). Les mélanomes de l'uvée n'empruntent que la seule voie sanguine, et les métastases se localisent préférentiellement au foie (Andrawiss *et al.* 2001).

A **l'histologie**, on observe un **épaississement de la choroïde diffus ou en forme de dôme**, ainsi qu'un décollement de la rétine surmontant cette prolifération tumorale, avec atrophie secondaire. Les cellules tumorales ont une distribution et une orientation perpendiculaire et anastomosée rappelant celle des mélanocytes normaux de la choroïde (Dubielzig 1990).

- Les **tumeurs oculaires secondaires** sont rares, compte-tenu de la petite taille de l'organe et de la présence de la barrière hémato-oculaire. A l'exception du lymphome, on peut citer, chez le chien de fréquentes métastases d'hémangiosarcomes, d'adénocarcinomes mammaires et de mélanomes malins oraux (Dubielzig 2002).

Il faut souligner que les **mélanomes malins de la cavité buccale** des chiens représentent la 4ème cause de **métastases oculaires** (Dubielzig 1990). Ces tumeurs secondaires peuvent se manifester par des hémorragies intraoculaires, une douleur, un glaucome secondaire ou des lésions proliférative de l'œil. Elles se localisent d'abord au **corps ciliaire**, et infiltrent parfois la choroïde.

1.3.2.5 Mélanomes primaires du système nerveux central

Ces tumeurs sont **très rares** chez les animaux domestiques. Un seul cas de mélanome primaire nerveux, **touchant la moelle épinière,** est signalé un chien de 3 ans, consultant pour incoordination motrice et parésie (Jacobs *et al.* 2002).

Les mélanomes représentent néanmoins 5% de toutes les tumeurs nerveuses secondaires (Jacobs *et al.* 2002).

II- Le mélanome face à la réponse immunitaire anti-tumorale

2 Le mélanome face à la réponse immunitaire anti-tumorale.

On peut définir **l'immunologie** comme étant l'ensemble des **réactions** d'un organisme mises en place par celui-ci afin de **conserver son équilibre physiologique**. Il s'agit donc de tous les moyens destinés à lutter contre diverses agressions, qui permettent d'aboutir à un état de protection.

Tout au long de la vie, sous l'action de facteurs physiques, chimiques, viraux, …, des cellules anormales apparaissent. Dans les années 70, les travaux de Burnet et Thomas, menés de manière indépendante, permettent de définir la **théorie de l'immunosurveillance**. D'après eux, le système immunitaire surveille continuellement l'organisme afin de reconnaître et détruire toute cellule anormale. La réponse immunitaire serait alors un évènement précoce, conduisant à la destruction de la plupart des tumeurs avant qu'elles ne deviennent cliniquement apparentes, ou au moins au ralentissement de leur croissance (Roitt *et al.* 1994). Une **cancérisation progressive apparaîtrait donc si les cellules cancéreuses échappaient** d'une manière ou d'une autre **à la reconnaissance par les cellules immunitaires** (Tizard 2004).

Plusieurs arguments soutiennent cette théorie de **l'existence d'une réponse immunitaire capable de juguler le développement tumoral**. Un premier réside dans le fait que des tumeurs ne donnant pas lieu à des symptômes cliniques, peuvent être découvertes de façon fortuites à l'autopsie (Roitt *et al.* 1994). De plus, certains types tumoraux régressent parfois spontanément (Roitt *et al.* 1994). C'est par exemple le cas de certaines lignées de porc, telles que les mini-porcs Sinclair, présentant classiquement une **régression spontanée de mélanocytomes cutanés**, lésions apparaissant couramment à la naissance ou peu de temps après (Misfedt et Grimm 1994) (Pérez *et al.* 2002). De la même manière, on peut observer chez l'homme des cas de rémission spontanée dans un faible pourcentage de patients touchés par des mélanomes (<2%). Ce comportement peut être expliqué soit par un rejet immunitaire, soit par l'apoptose des cellules tumorales. Cette seconde possibilité semble cependant peu probable, car les tumeurs se développent souvent suite à un défaut de ce processus (Knapp 2002). Un troisième argument en faveur de l'existence d'une réponse anti-tumorale est la **présence d'anticorps spécifiques** de la tumeur dans le sang (Schaff-Lafontaine *et al.* 1990) (Knapp 2002). On peut également observer une **activité cytotoxique anti-tumorale des lymphocytes** *in vitro* (Schaff-Lafontaine *et al.* 1990) (Knapp 2002). Par ailleurs, les masses cancéreuses sont parfois infiltrées par des lymphocytes et des macrophages, ce qui s'avère être de bon pronostic (Roitt *et al.* 1994) (Schaff-Lafontaine *et al.* 1990) (Knapp 2002). On constate également une hyperplasie des nœuds lymphatiques même en l'absence de métastase (Schaff-Lafontaine *et al.* 1990) (Knapp 2002). Enfin, les tumeurs touchent plutôt des sujets âgés au système immunitaire moins efficace (Roitt *et al.* 1994).

Cependant, ce concept d'immunosurveillance a par la suite été malmené. En effet, l'association entre une immunosuppression et un risque accru de tumeurs est **loin d'être la règle**. De fait, dans tous les cas d'immunodéficience chez l'homme, seules certaines formes de tumeurs, en particulier celles associées à des virus, sont observées avec une plus grande fréquence que dans la population normale (sarcome de Kaposi et virus d'Epstein-Barr,…) (Roitt *et al.* 1994) (Tizard 2004). L**'immunosurveillance serait donc dirigée plutôt contre les virus qu'envers les tumeurs**. Des données comparables sont obtenues lors d'études expérimentales chez l'animal. On observe en effet que les souris *nude* (athymiques donc déficientes en cellules T) ne sont pas plus sensibles que les souris normales aux tumeurs spontanées ou induites chimiquement (Tizard 2004). Seule une augmentation de la fréquence des tumeurs provoquées par le virus du polyome peut être constatée (Roitt *et al.* 1994). De plus, de nombreux animaux touchés par un cancer ont un système immunitaire fonctionnel (Tizard 2004).

En réalité, ces résultats ne remettent pas en cause le concept d'une réponse anti-tumorale : ils montrent juste que s'il existe une réponse immunitaire dirigée contre la tumeur, celle-ci n'est en rien synonyme de défense efficace (Schaff-Lafontaine *et al.* 1990). En effet, en utilisant des souris transgéniques dont les cellules T spécifiques d'antigènes associés à la tumeur étaient très contrôlées, il est devenu clair que **beaucoup d'antigènes tumoraux induisaient une tolérance à la manière des antigènes normaux du soi** (Tizard 2004). Le **système immunitaire ne distinguerait donc pas habituellement les cellules tumorales des cellules normales, saines** (Tizard 2004), et c'est pourquoi autant de cancers réussissent à se développer.

Malgré tout, des études récentes montrent que le système immunitaire peut jouer un rôle anti-tumoral efficace. Les travaux sur d**e nouvelles lignées de souris** permettent en effet de confirmer que **le système immunitaire peut parfois reconnaître et tuer les cellules cancéreuses** (Tizard 2004). Les souris *nude* ne sont pas des modèles parfaits car elles possèdent une fonction résiduelle B et T, et des défenses non spécifiques intactes. On a donc mis au point des lignées de souris plus « propres ». Les souris **knock-out pour le gène RAG** (gène activateur de la recombinase VDJ) sont incapables de produire des cellules B et T fonctionnelles, et présentent une incidence accrue de tumeurs spontanées de l'épithélium intestinal. Celles **knock-out pour le gène STAT-1** (transducteur du signal et activateur de transcription 1) manquent à la fois des réponses innées et acquises car elles ne répondent pas à l'IFNγ. Les souris knock-out pour les deux gènes ont une forte propension à développer des cancers mammaires (Tizard 2004). **Le rôle du système immunitaire envers les tumeurs apparaît donc quand même significatif**.

Ainsi, bien que l'hypothèse originelle de la surveillance ait été par la suite malmenée, il apparait clair que l'organisme oppose au développement des tumeurs une **résistance immunologique** (Leftheriotis *et al.* 1980), que **dans certaines circonstances, le système immunitaire peut détruire les cellules tumorales,** et que cette réponse peut être stimulée afin de protéger l'organisme contre certains cancers (Tizard 2004).

2.1 Reconnaissance des cellules tumorales : les antigènes.

Dans les cellules qui subissent la transformation néoplasique, de nombreuses fonctions cellulaires et en particulier les mécanismes contrôlant la différenciation, sont modifiées. En effet, la plupart, sinon la totalité des tumeurs, sont le **siège d'altérations génétiques** (mutations, amplification génique, délétions, translocations chromosomiques,…) (Roitt *et al.* 1994), **à l'origine de changements phénotypiques de la surface cellulaire**. La cellule tumorale exprime alors sur sa membrane plasmique des glycoprotéines inhabituelles ne correspondant pas à la différenciation tissulaire normale. Son apparence s'en trouve alors modifiée, et le **système immunitaire peut alors percevoir ce changement comme une modification antigénique** (Schaff-Lafontaine *et al.* 1990) pouvant déclencher la réponse immunitaire (Tizard 2004).

2.1.1 Nature des antigènes de tumeur.

L'existence d'une immunité anti-cancéreuse spécifique et efficace repose sur deux conditions : les éléments néoplasiques doivent être porteurs **d'antigènes quantitativement ou qualitativement différents de ceux exprimés par les cellules normales correspondantes**, et ces antigènes doivent pouvoir être **reconnus par les lymphocytes T** (Semana 2001) (Knapp 2002). Dans l'hypothèse de modifications progressives conduisant la cellule vers une étape maligne irréversible, le système immunitaire n'interviendrait qu'au moment où un **changement antigénique suffisamment immunogène** se manifeste (Schaff-Lafontaine *et al.* 1990).

L'identification d'antigènes cibles, susceptibles d'induire des réponses lymphocytaires T CD8+ (et si possible conjointement CD4+) puissantes, dirigées contre le tissu tumoral dans le respect des tissus sains, est d'autant plus importante qu'elle conditionne l'élaboration d'une immunothérapie anticancéreuse efficace (Kosmatopoulos et Lemonnier 2003).

Knapp indique en 2002 que de nombreuses études chez l'homme et la souris révèlent qu'une simple cellule maligne peut exprimer **plusieurs cibles antigéniques indépendantes**.

Toutefois, il est **souvent difficile d'identifier ces antigènes** (Schaff-Lafontaine *et al.* 1990). Coulie (2003) signale que la majorité des antigènes tumoraux identifiés à ce jour chez l'homme ont été caractérisés grâce à des lymphocytes T cytolytiques anti-mélanomes. Cependant, beaucoup de ces antigènes sont aussi présents sur d'autres types de tumeurs. Cette méthode passe principalement par une approche génétique, qui consiste à **identifier le gène codant pour un antigène reconnu par un clone de lymphocytes T anti-tumoraux**. Les antigènes tumoraux peuvent également être identifiés au départ d'une nouvelle séquence de gènes spécifiquement exprimés dans une tumeur, et donc susceptibles de coder pour de antigènes tumoraux (Coulie 2003). Enfin, ces antigènes peuvent être caractérisés au moyen **d'anticorps isolés du sérum de patients cancéreux** (Coulie 2003).

Les principaux antigènes tumoraux reconnus dans les mélanomes canins et humains sont résumés en annexe 4.

2.1.1.1 Les antigènes de transplantation spécifiques de tumeur (TSTA).

Ces antigènes ont pu être mis en évidence en 1957 par Prehn et Mian, par des expériences chez la souris portant sur des sarcomes induits chimiquement par le méthylcholanthrene (MCA) (voir figure 54). Ces antigènes peuvent induire une réponse immunitaire vis-à-vis des cellules tumorales seulement si l'animal a été immunisé préalablement avec la même tumeur (Roitt *et al.* 1994).

Figure 54 : expérience de Prehn et Mian : un sarcome est induit puis excisé chirurgicalement chez une souris (A). Si on injecte des cellules tumorales vivantes à la souris hôte, il n'y a pas de croissance tumorale. Si on injecte les mêmes cellules à une autre souris syngénique, une tumeur se développe (B). Si on immunise cette autre souris au préalable avec des cellules tumorales tuées, aucune tumeur ne se forme. Par contre, un sarcome induit par le MCA ne confère pas d'immunité protectrice contre un autre sarcome induit par le MCA (C) (d'après Roitt et al. 1994).

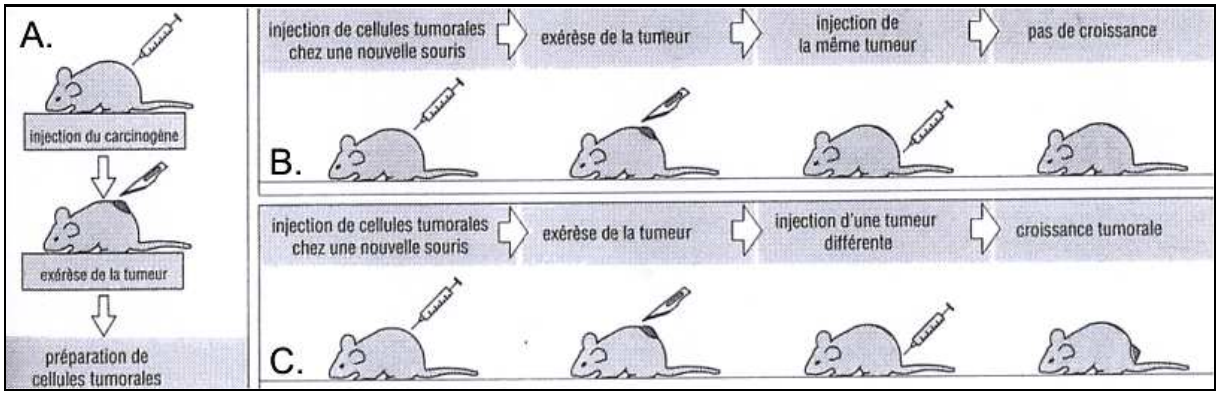

Ces expériences démontrent donc la **spécificité de ces antigènes à une tumeur individuelle et l'existence d'une mémoire** (Knapp 2002) (Tizard 2004).

Ces antigènes peuvent être également induits par les ultra-violets (Paul 1993). La protéine qu'ils encodent reste, pour le moment, inconnue. Ils sont **reconnus spécifiquement par les cellules T** (Knapp 2002) (Paul 1993).

2.1.1.2 Les antigènes de transplantation associés aux tumeurs (TATA) communs de différentes tumeurs.

On trouve ces antigènes sur des tumeurs induites par des virus. Citons par exemple le virus du polyome et le SV40, qui provoquent des tumeurs expérimentales chez la souris ; les virus du papillome (HPV) impliqués dans les cancers du col de l'utérus et de la peau chez l'homme ; ou encore le virus d'Epstein-Barr à l'origine du lymphome de Burkitt (Knapp 2002) et d'autres lymphomes chez l'homme (Roitt *et al.* 1994).

Ces antigènes sont mis en évidence par des expériences de vaccination anti-tumorale (voir figure 55).

Figure 55 : mise en évidence des antigènes de transplantation associés à la tumeur (TATA) : des souris consanguines sont immunisées par injections répétées de cellules tumorales SV40 inactivées par irradiation. Si l'on injecte des cellules tumorales d'une autre souche de SV40, aucune tumeur ne se développe (A). Si on injecte des cellules tumorales induites par un autre virus, une tumeur se forme (B). Les souris sont donc immunisées contre les antigènes T communs aux différentes souches de SV40 (d'après Roitt et al. 1994).

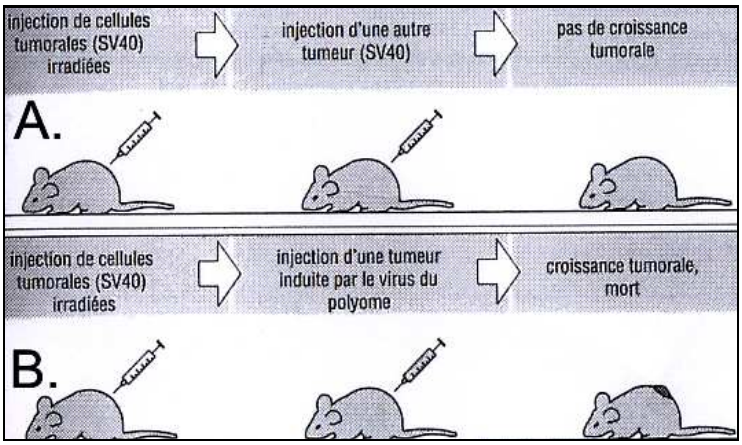

Les tumeurs induites par les virus ont souvent du **matériel pro-viral** intégré dans leur génome cellulaire qui conduit à l'expression de protéines codées par ce génome viral. Ces protéines intracellulaires peuvent être apprêtées puis associées aux molécules du CMH, exprimées à la surface de la cellule tumorale puis servir d'antigène tumoral (Knapp 2002).

Ces **antigènes codés par le virus** sont appelés **antigènes T (tumeur)** et sont **communs aux autres virus du même groupe.** Ces antigènes T sont des protéines nucléaires qui jouent un rôle dans le maintien de l'état de transformation tumorale de la cellule (Roitt *et al.* 1994). Le fait qu'il existe des tumeurs partageant une même antigénicité est important en thérapie, car cela autorise l'utilisation un outil anti-tumoral plus général (Semana 2001).

2.1.1.3 Produits de gènes cellulaires mutés.

Lors de la prolifération incontrôlée des cellules tumorales, des mutations aléatoires surviennent et ne sont pas réparées. Elles s'accumulent donc au fur et à mesure de la progression tumorale. Ces mutations peuvent toucher n'importe quel endroit du génome, en particulier des gènes cellulaires qui ne sont pas impliqués dans la pathogenèse ou la progression tumorale (Knapp 2002).

Le changement d'un seul acide aminé peut aboutir à une **protéine mutante immunogène ou à l'absence d'une protéine normalement présente** (Schaff-Lafontaine *et al.* 1990), pouvant déclencher une réponse immunitaire. L'acide aminé muté peut en effet permettre au peptide modifié de se lier à une molécule du CMH et d'être présenté, alors que le peptide normal ne se lie pas d'ordinaire (Coulie 2003). Ou alors le peptide normal est déjà présenté par le CMH de la cellule, mais ce complexe n'est pas immunogène suite à l'établissement de la tolérance du soi. Grâce à l'aide aminé muté, le peptide devient étranger, et peut alors induire une réponse lymphocytaire T (Coulie 2003).

Il existe en particulier des **anomalies de glycosylation** qui peuvent révéler des épitopes oligosaccharidiques ou protéiques, habituellement masqués à la surface de la cellule normale (Roitt *et al.* 1994).

Les mélanomes expriment notamment des **gangliosides** caractéristiques (Tizard 2004), comme le **GM3** (Iwabuchi *et al.* 1998) (Milner *et al.* 2006). De plus, des mutations sans rôle démontré dans l'oncogenèse ont été mises en évidence dans le cas de mélanomes humains, touchant les gènes **MUM-2** et **MUM-3**, celui de la **triose phosphate isomérase**, ou encore le gène codant pour la protéine **cdc27** (Coulie 2003).

2.1.1.4 Antigènes codés par des gènes normalement silencieux ou surexprimés.

Parfois, des gènes qui ne sont normalement pas exprimés dans les tissus normaux sont dérégulés au cours de la transformation maligne. Ils peuvent alors s'exprimer dans les mauvais tissus, au mauvais moment, et être à l'origine de protéines pouvant servir d'antigènes tumoraux.

C'est par exemple le cas de la **télomérase**, une enzyme qui prévient le raccourcissement progressif, au cours des divisions cellulaires successives, de l'extrémité des chromosomes (Kosmatopoulos et Lemonnier 2003). Ce gène est exprimé dans les tumeurs, mais paraît quasi-silencieux dans la plupart des tissus normaux (Coulie 2003).

C'est également le cas des **gènes MAGE**. Le gène MAGE-A1 (Melanoma AntiGEn) est le premier gène de ce type découvert chez l'homme (Coulie 2003) (Kosmatopoulos et Lemonnier 2003) (Knapp 2002). Il **code pour un peptide tumoral nommé MZ2-E, reconnu par les lymphocytes T par le biais du CMH I** (Paul 1993). Chez l'adulte, les gènes MAGE sont silencieux dans les tissus normaux, sauf dans les cellules germinales mâles (Coulie 2003). Toutefois, ces dernières ne portent pas de CMH. Elles sont donc incapables de présenter des antigènes aux lymphocytes T, et ne peuvent pas de ce fait induire de réponse immunitaire. Par conséquent, les peptides antigéniques codés par ces gènes paraissent **totalement spécifiques des tumeurs**. Chez l'homme, on continue portant de les appeler « antigène cancer-testicule » (Coulie 2003). Les gènes MAGE sont exprimés dans de nombreuses tumeurs solides, en proportion variable, plus fréquemment dans les tumeurs de stade avancé (Coulie 2003). On les trouve **notamment dans les mélanomes malins** (Coulie 2003). Ces antigènes, même s'ils **ne sont pas spécifiques des mélanomes**, constituent donc des marqueurs spécifiques des tissus tumoraux en général, et forment une cible thérapeutique potentielle (Kosmatopoulos et Lemonnier 2003), notamment pour le développement d'un vaccin général anti-tumeur (Coulie 2003).

La famille MAGE-A comprend 12 gènes. Il existe également une famille MAGE-B, qui comporte 6 gènes, et une famille MAGE-C qui en contient 3. Ces trois familles de gènes sont localisées sur le chromosome X chez l'homme. Une quatrième famille est également localisée sur le chromosome X, la famille MAGE-D, mais elle s'exprime dans tous les tissus et ne code donc pas pour des antigènes spécifiques de tumeur. Les mélanomes expriment également d'autres gènes de type MAGE. Parmi eux, on peut citer les gènes **BAGE, GAGE, HAGE, SAGE, RAGE, LAGE, NY-ESO-1, SSX2** (Coulie 2003). Leur profil d'expression dans le mélanome chez l'homme est résumé dans le tableau 6.

Tableau 6 : expression des gènes de type MAGE dans les mélanomes humains (d'après Coulie 2003).

Type histologique	MAGE-A1	MAGE-A2	MAGE-A3	MAGE-A4	MAGE-A10	MAGE-A12
Mélanome primaire	25%	52%	55%	18%	21%	34%
Mélanome (métastase)	46%	70%	74%	28%	47%	62%
Type histologique	**BAGE**	**GAGE-1, 2, 7**	**LAGE**	**NY-ESO-1**	**SSX2**	
Mélanome primaire	12%	29%	33%	17%	50%	
Mélanome (métastase)	31%	41%	41%	35%	NC	

Chez le chien, une seule séquence MAGE est rapportée, grâce au clonage d'ADNc de testicule de chien (Ma *et al.* 2000). Cette séquence présente de nombreuses homologies avec MAGE-B de l'homme (Catchpole *et al.* 2003).

Il existe d'autres antigènes spécifiques de tumeurs. On peut citer à ce propos un antigène tumoral codé par une **séquence présente dans un intron du gène de la N-acétylglucosaminyl transférase V**, une enzyme impliquée dans la glycosylation des protéines. Un promoteur, présent dans cet intron, produit un transcrit qui ne se retrouve pas dans les cellules normales, mais qui est présent dans 50% des mélanomes chez l'homme (Coulie 2003). Ce peptide antigénique est donc **totalement spécifique des tumeurs**.

Un autre antigène est constitué par un **peptide antigénique codé dans un intron du gène TRP-2 (tyrosinase related protein)**, exprimé dans les mélanocytes et les mélanomes (Coulie 2003). C'est un épissage incomplet, observé **uniquement dans les mélanomes**, qui est responsable de la présence de ce peptide (Coulie 2003).

Enfin, le **gène PRAME** code pour un peptide reconnu par des lymphocytes T cytotoxiques anti-mélanomes. Ce gène est peu exprimé dans quelques tissus normaux (testicules, ovaires, glandes surrénales, endomètre), et est **surexprimé dans** de nombreuses tumeurs solides, notamment des tumeurs des leucémies (Coulie 2003) ou encore **des mélanomes malins** (Tartour *et al.* 2005).

2.1.1.5 Antigènes codés par des oncogènes ou des anti-oncogènes mutés.

Comme détaillé dans la partie 1.2 de cet exposé, **l'altération structurale de protéines impliquées dans le déroulement ou le contrôle du cycle réplicatif** de la cellule peut, en modifiant leur capacité fonctionnelle, conduire à la transformation tumorale de la cellule. Les gènes codant pour des protéines activatrices du cycle (ou proto-oncogènes) et les gènes suppresseurs de tumeurs peuvent être mutés et coder pour des produits protéiques altérés et

potentiellement antigéniques (Kosmatopoulos et Lemonnier 2003). On peut citer par exemple les protéines mutées **p16, PTEN, p21, ras, bcr/abl, p53**,….fréquemment rencontrées dans de multiples tumeurs (Paul 1993).

Ces protéines peuvent dans certains cas stimuler la réponse immunitaire CD8+ cytotoxique ou CD4+ proliférative de l'hôte (Knapp 2002). Il s'agit le plus souvent de molécules **intracellulaires** qui seront présentées sous forme de peptides associés aux molécules du complexe majeur d'histocompatibilité **(CMH) de classe I**. Quand ces antigènes sont libérés par la cellule tumorale (nécrose, lyse), ils pourront être captés en tant que molécules extracellulaires et seront alors présentés par des molécules du CMH de classe II (Knapp 2002).

Les cellules des mélanomes peuvent exprimer des produits d'oncogènes ou de gènes suppresseurs de tumeurs mutés à a surface de la cellule (Tizard 2004). Chez **l'homme**, Kosmatopoulos et Lemonnier (2003) rapportent en effet que la **Cdk4 et la Casp-8** (caspase intervenant dans les voies de l'apoptose) constituent des **antigènes tumoraux de mélanome**, mais leur fréquence d'expression est relativement faible. La mutation de la Cdk4, en effet, empêche la liaison à l'inhibiteur p16, ce qui stimule la prolifération des cellules tumorales. Celle de la caspase-8 diminue la sensibilité des cellules tumorales à l'apoptose induite par Fas ou le TNF.

Coulie (2003) signale également le rôle de la mutation de la **β-caténine** dans le développement tumoral. Cette mutation, en stabilisant la protéine, favorise la formation de complexes avec des facteurs de transcription, et par la suite l'activation de la cycline D1, aboutissant à la prolifération cellulaire (Coulie 2003).

Enfin, Tartour *et al.* (2005) rapportent, dans le mélanome humain, la **mutation du gène *N-ras***, codant pour une protéine impliquée dans les voies de signalisation.

2.1.1.6 Antigènes associés à la surexpression de proto-oncogènes non modifiés.

La transformation tumorale s'accompagne fréquemment de la **surexpression**, sans altération structurale, **de protéines impliquées dans le contrôle du cycle cellulaire ou de protéines prévenant l'évolution sénescente naturelle des cellules**.

La **surexpression du proto-oncogène *HER-2/neu***, codant pour une molécule membranaire de transduction des signaux d'activation, en est un bon exemple (Kosmatopoulos et Lemonnier 2003) (Paul 1993). Elle est souvent associée à des adénocarcinomes (sein, ovaire, ou poumon) chez l'homme. Cette surexpression se traduit par une **sur-représentation à la surface des cellules tumorales des complexes CMH/peptide correspondants**, qui peut être utilisée comme cible immunothérapeutique (Kosmatopoulos et Lemonnier 2003). Il faut toutefois rester prudent, car cette protéine est ubiquitaire dans l'organisme, même si elle est normalement produite à bas niveau (Kosmatopoulos et Lemonnier 2003) (Coulie 2003).

On peut également citer la **surexpression des produits protéiques codés par l'anti-oncogène *p53*,** sans mutation associée, retrouvée fréquemment dans de multiples tumeurs chez l'homme (Kosmatopoulos et Lemonnier 2003). Cette protéine est, là encore, ubiquitaire dans l'organisme.

2.1.1.7 Autres antigènes associés aux tumeurs, non protecteurs.

Outre les antigènes présentés ci-dessus, reconnus par les lymphocytes T, il existe d'autres antigènes à la surface des tumeurs. En effet, de nombreuses molécules de surface ont pu être **identifiées par des anticorps monoclonaux**. Presque tous ces antigènes tumoraux se retrouvent sur **différentes tumeurs provenant du même type cellulaire**, et de **nombreux** peuvent aussi être détectés sur des **cellules saines**. La plupart de ces antigènes cellulaires **ne stimulent pas la réponse immunitaire** (Knapp 2002).

2.1.1.7.1 Antigènes oncofœtaux ré-exprimés.

Il s'agit de protéines **normalement exprimées au cours du développement fœtal**, mais qui ne sont plus ou peu exprimées dans les tissus adultes.

Ces antigènes ne conduisent pas à une réponse immunitaire chez l'hôte car ils sont exprimés en tant que des protéines du soi lors du développement : ils sont donc très peu immunogènes et tolérés (Knapp 2002) (Tizard 2004). Toutefois, ils peuvent être utilisés en tant que **marqueurs diagnostiques ou pronostiques** (suivi de la progression tumorale), bien que leur expression chez l'adulte ne se limite pas uniquement aux tumeurs (identification dans les tissus inflammés, ou les tissus normaux à faible concentration) (Knapp 2002).

Les deux principaux antigènes oncofœtaux sont **l'α-fœtoprotéine (AFP) et l'antigène carcino-embryonnaire (ACE)** aussi appelé **CD66e** (Tizard 2004). L'AFP est utilisée comme marqueur de tumeurs hépatiques, l'ACE comme marqueur de tumeurs rectales et coliques chez l'homme (Knapp 2002) (Roitt *et al.* 1994) (Tizard 2004).

Hahn et Richardson montrent en 1995 que l'AFP peut être mesurée dans le sérum de chiens en utilisant une technique d'immuno-enzymologie micro-particulaire (MEIA). Ces auteurs étudient des chiens touchés par des lymphomes, sarcomes, et carcinomes. Ils n'observent cependant pas de différence significative de la teneur moyenne d'AFP sérique entre les chiens sains et malades. Par contre, une concentration d'AFP >225ng/ml semble suggérer un envahissement hépatique néoplasique primaire ou secondaire.

2.1.1.7.2 Antigènes de différenciation (antigènes spécifiques de tissus).

Des antigènes spécifiques sont portés par la surface des cellules normales d'un tissu, à un moment donné de la différenciation de ce dernier. Certaines tumeurs peuvent exprimer ces **antigènes de différenciation, spécifiques du tissu à partir duquel elles se développent** (Knapp 2002).

Puisque ces antigènes font partie intégrante de la cellule normale, ils ne déclenchent pas de réponse immunitaire. Toutefois ils peuvent constituer des marqueurs tumoraux permettant de

préciser l'origine d'une lignée cellulaire tumorale (Knapp 2002). L'induction de réponses lymphocytaires T contre ces antigènes de différenciation peut aussi assurer l'éradication de la tumeur, mais au prix de la destruction concomitante des tissus sains exprimant les mêmes antigènes (Kosmatopoulos et Lemonnier 2003). L'exemple le plus caractéristique est celui du **mélanome** où **le rejet tumoral**, qui est quelque fois spontané (homme, souches porcines, …), s'accompagne de la destruction des mélanocytes normaux et donc d'une dépigmentation cutanée appelée **vitiligo** (Kosmatopoulos et Lemonnier 2003).

Un exemple intéressant de ce type d'antigène est l'antigène prostatique spécifique (PSA) exprimé lors de carcinome prostatique (Knapp 2002). Le PSA est une protéase produite exclusivement par l'épithélium de la prostate. Des taux sanguins élevés de cette protéine indiquent une activité prostatique excessive, une des causes de ceci étant le croissance d'un carcinome (Tizard 2004).

On peut aussi citer l'antigène CALLA ou CD10 (Common Acute Lymphoblastic Leukemia Antigen) chez l'homme (Roitt *et al.* 1994).

De la même manière, il existe des **antigènes de différenciation mélanocytaire**, exprimés uniquement par les mélanocytes qui produisent la mélanine responsable de la pigmentation cutanée, ou par les cellules de mélanomes (Kosmatopoulos et Lemonnier 2003).

Citons par exemple, le **récepteur à la MSH** (MSHR) (Tartour *et al.* 2005).

La **tyrosinase**, enzyme uniquement présente dans les mélanocytes et les mélanomes, et qui intervient dans la synthèse de la mélanine, en est un autre exemple. Dans le cas du mélanome, le peptide de la tyrosinase, va être **surexprimé** (figure 56) (Burmester et Pezzutto 2003). Il peut également subir une modification post-traductionnelle et être présenté par le CMH I, ou encore être présenté aux lymphocytes T CD4+ par des molécules de CMH II (Coulie 2003). On a d'ailleurs pu détecter dans le sang de certains patients humains atteints de mélanome des cellules T spécifiques de la tyrosinase qui reconnaissent et tuent les cellules du mélanome (Burmester et Pezzutto 2003).

Figure 56 : antigène de différenciation surexprimé dans la cellule tumorale (d'après Burmester et Pezzutto 2003).

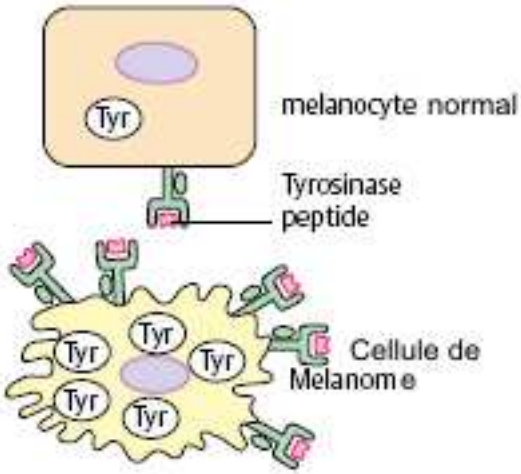

Les antigènes qui semblent le plus être reconnus par les lymphocytes T cytotoxiques anti-mélanomes sont codés par le **gène *MelanA* ou *MART-1*,** qui code une protéine des mélanosomes (Coulie 2003) (Kosmatopoulos et Lemonnier 2003). Toutefois, Coulie signale en 2003 que chez l'homme, ces CTL se retrouvent dans le sang d'individus porteurs de mélanomes aussi bien que chez des individus normaux.

Les autres gènes encodant des antigènes de différenciation mélanocytaire sont ***TRP-1* ou *gp75, TRP-2,* et *Pmel-17/gp100*** (Coulie 2003).

Enfin, on peut signaler des **glycoprotéines de la matrice des mélanosomes**, exprimées principalement dans le cytoplasme, mais aussi à la surface des cellules mélanocytaires. En 1994, Berrington *et Al* montrent que ces antigènes spécifiques des mélanosomes pouvent, comme chez l'homme, être reconnus chez le chien par des anticorps monoclonaux, en particulier **HMSA-1 et -5 (Human melanosome specific antigen)**.

2.1.2 Propriétés des antigènes tumoraux.

Les antigènes possèdent deux propriétés immunologiques : leur **antigénicité** (aptitude à être reconnu ou à se lier au produit de la réponse immunitaire), et leur **immunogénicité** (capacité à induire une réponse immunitaire, en particulier les réponses effectrices lymphocytaires T souhaitées) (Kosmatopoulos et Lemonnier 2003).

L'antigénicité se définit par la **spécificité de la liaison du couple Ag-Ac et par l'affinité de cette liaison**. Elle dépend de la nature et de la disposition dans l'espace des éléments qui composent le peptide épitopique (Kosmatopoulos et Lemonnier 2003).

Les propriétés antigéniques diffèrent selon que l'on considère des tumeurs induites par des carcinogènes chimiques ou physiques, ou des tumeurs associées à des infections virales.

- Schaff-Lafontaine *et al.* (1990) rapportent que les tumeurs induites chez les rongeurs par un carcinogène chimique ont une antigénicité à la fois propre à l'individu et au carcinogène, spécifique d'une tumeur en particulier et qui ne suscite que de **rares réactions d'antigénicité croisée**.

Les antigènes des tumeurs induites par voie physique (UV, radiations), se comportent de la même manière et ont une **spécificité individuelle**.

- Des virus à ADN et des virus à ARN sont associés à certains processus d'oncogenèse (Schaff-Lafontaine *et al.* 1990).

Un virus à ADN induit l'expression des mêmes antigènes dans toutes les cellules qu'il transforme, indépendamment du tissu et de l'espèce. Dans les tumeurs, des antigènes dits « antigènes associés à la tumeur » (TATA) apparaissent également : ils sont codés par le virus mais restent distincts des structures antigéniques propres au virus. Des antigènes oncofœtaux sont aussi parfois exprimés par ces tumeurs.

Dans le cas des tumeurs induites par des virus à ARN, les cellules transformées expriment à la fois des antigènes de l'enveloppe virale ou des protéines du virus, et des antigènes de la surface cellulaire distincts des antigènes viraux et des produits du CMH.

Ce sont ces antigènes de la tumeur qui sont la cible du rejet immunologique, les anticorps dirigés contre les antigènes viraux sont quant à eux sans effet à ce niveau, mais peuvent protéger l'individu de l'infection virale causale.

Contrairement à la spécificité antigénique des tumeurs induites par les carcinogènes physiques ou chimiques, l'antigénicité des tumeurs d'origine virale suscite de nombreuses réactions immunologiques croisées (Schaff-Lafontaine *et al.* 1990).

L'immunogénicité dépend, quant à elle, de plusieurs facteurs. Certains sont propres à **l'épitope** (nature physique et chimique, poids moléculaire), d'autres à **l'hôte** (existence de lymphocytes aux TcR adapté, affinité du CMH pour le peptide épitopique). Elle est importante à prendre en compte et à optimiser pour le développement de stratégies vaccinales (Kosmatopoulos et Lemonnier 2003).

2.2 Mécanismes effecteurs de la réponse immunitaire anti-tumorale.

Toute agression antigénique, qu'il s'agisse de virus ou de tumeur, se traduit par l'activation de deux système de défense : une **réponse innée** et une **réponse spécifique**, impliquant les réponses **humorales** et **cellulaires**. Ces deux types de réponses résultent de la **coopération** entre les cellules immunocompétentes grâce à l'intermédiaire de structure membranaire (reconnaissance, adhésion, costimulation) et de molécules régulatrices de la réponse immune, les cytokines.

Les principaux effecteurs de la réponse anti-tumorale sont résumés dans la figure 57.

Figure 57 : effecteurs et médiateurs cellulaires au cours de réponse anti-tumorale (Chouaib et Bensussan 2003).

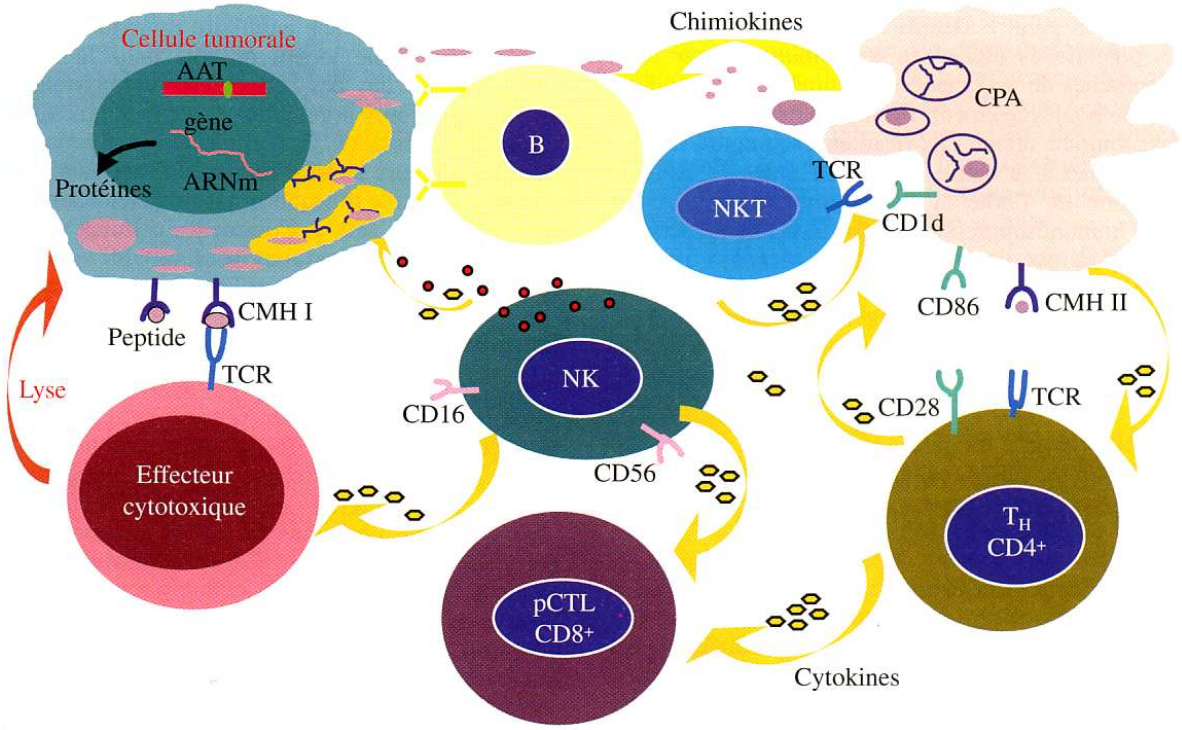

2.2.1 Mécanismes effecteurs de la réponse immunitaire innée anti-tumorale

La réponse immunitaire innée constitue la **première ligne de défense de l'organisme contre les cellules tumorales.** Elle n'implique **pas** la **reconnaissance spécifique de l'antigène** et ne nécessite donc **pas de sensibilisation au préalable**.

Elle est assurée par plusieurs effecteurs dont les plus importants sont les cellules NK, les lymphocytes T γ/δ, les cellules NKT et les cellules phagocytaires (Chouaib et Bensussan 2003).

2.2.1.1 Les cellules Natural Killer (NK).

Des expériences sur des souris mutantes beiges, déficientes en cellules NK, montrent que ces souris sont sensibles aux tumeurs induites et spontanées (Chouaib et Bensussan 2003). A l'inverse, les souris *nude*, dépourvues de thymus, donc T déficientes, mais à la fonction NK normale, ne développent pas plus de tumeur (Semana 2001). Les cellules NK jouent donc un grand rôle pour prévenir l'apparition des tumeurs (Chouaib et Bensussan 2003).

Krakowka met en évidence ce rôle anti-tumoral chez le chien dès 1983. Ce chercheur, en isolant les lymphocytes de chiens gnotobiotiques, étudie **l'activité lytique médiée par les cellules NK** sur 4 lignées cellulaires, en particulier **sur des cellules de mélanomes canins** et d'adénocarcinomes thyroïdiens. Ses travaux montrent que ces 2 lignées tumorales sont sensibles à cette lyse de manière assez significative. Semana, en 2001, souligne également ce rôle des cellules NK chez l'animal, en notant une corrélation inverse entre le développement des tumeurs et le niveau fonctionnel des cellules NK : **plus les cellules NK sont fonctionnelles et moins les tumeurs se développent**.

Les cellules NK interviennent notamment en **limitant la croissance tumorale et en empêchant la dissémination métastatique hématogène du cancer** (Knapp 2002). En effet, des études portant sur le mélanome humain ont montré une association entre une faible activité NK et la présence de métastases (Whiteside et Herbeman 1989). On peut donc penser que restaurer la fonction NK constituerait un bon outil thérapeutique afin de prévenir la dissémination néoplasique (Knapp 2002).

Les lymphocytes NK ont de grandes homologies avec les LT mais sont **dépourvus de TCR**, ce qui rend leur action non spécifique. Ils sont $CD4^-$ et $CD8^-$, et représentent 15% des lymphocytes circulants (Knapp 2002) (Tizard 2004). Leur cytoplasme abondant comprend de nombreuses granulations azurophiles renfermant des **perforines** (qui formeront des pores dans la membrane de la cellule cible) et des **granzymes** (molécules qui entreront dans la cellule cible et en activeront l'apoptose). De plus, ils sont capables de sécréter de **l'IFNγ** qui va stimuler les macrophages, et du **TNFα** qui amplifie la réponse non spécifique (Abbas et Lichtman 2004).

Contrairement aux autres lymphocytes B et T dont l'activation nécessite plusieurs jours, les cellules NK **peuvent être activées presque immédiatement** par les IFN synthétisés par les cellules infectées par les virus et par l'IL-12 sécrétée par les macrophages (Tizard 2004). Les cellules NK entrent alors dans les tissus et attaquent rapidement les cellules anormales (Tizard 2004).

Les cellules NK disposent de deux mécanismes moléculaires distincts pour exercer leur fonction de suppression des tumeurs, résumés sur la figure 60 : la cytotoxicité NK proprement dite et la cytotoxicité dépendante de l'anticorps (ADCC antibody dependant cell cytotoxicity), grâce à la coopération avec la réponse humorale (Chouaib et Bensussan 2003). Ces deux mécanismes aboutissent à **la lyse des cellules tumorales**, notamment celle du mélanome chez le chien (Tizard 2004).

- La **cytotoxicité NK proprement dite** s'effectue **par contact direct** avec la cellule cible.

La cellule NK porte en effet des **récepteurs spécifiques du CMH I qui envoient un signal inhibiteur de la lyse lors de leur engagement**. Ces récepteurs, schématisés sur la figure 58, sont appelés KIR (CD158) chez l'homme. Ce sont des récepteurs hautement polymorphes, ressemblant à une immunoglobuline (Tizard 2004). Chez la souris, il s'agit de nombreuses lectines de type C appartenant à la famille de protéines hautement polymorphes Ly49. Le **chien**, comme le chat et le cochon, n'ont **qu'un seul gène Ly49** fonctionnel (Tizard 2004).

Figure 58 : différences d'espèces concernant les récepteurs du CMH I sur les cellules NK (d'après Tizard 2004).

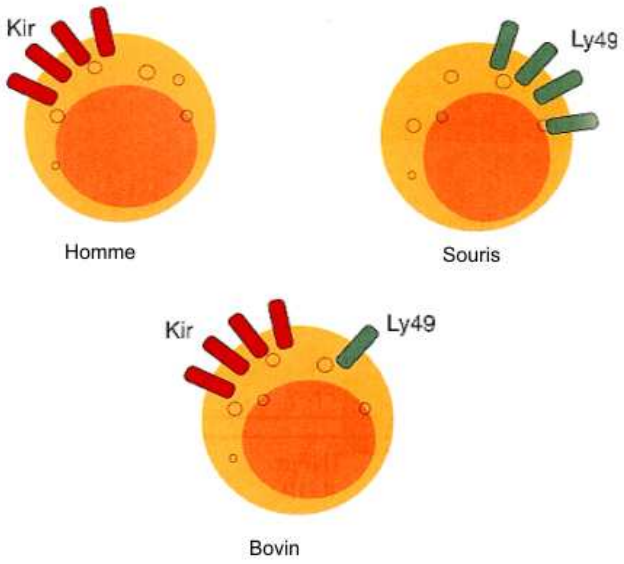

Toute cellule à faible niveau d'expression du CMH I ne sera pas reconnue et ne recevra donc pas le signal inhibiteur de la lyse (voir figure 59). Ceci déclenche le mécanisme effecteur aboutissant à la mort de la cellule cible. Ce mécanisme passe par deux voies. D'abord les granules de perforine/granzyme sont libérées. Les perforines forment des pores dans la membrane cellulaire par lesquels sont injectés les granzymes. Il existe aussi une sécrétion de fragmentine qui résulte en la fragmentation de l'ADN et à l'apoptose de la cellule cible. Le mécanisme effecteur peut aussi faire intervenir la voie des récepteurs de mort CD95L, TNFα et TNFβ. En effet, le CD95ligand ou CD178 peut induire l'apoptose de la cellule cible s'il se lie au CD95 (Tizard 2004).

Il existe un second mécanisme pouvant déclencher le processus de cytotoxicité via un récepteur activateur de la lyse. La cellule NK porte en effet un **récepteur NKG2D** qui est capable de se lier à des **molécules homologues du CMH de classe Ia ou Ib** (MICA et MICB) **exprimées lors de stress cellulaire et pouvant être surexprimées par les cellules tumorales**. L'engagement du récepteur NKG2D annule le signal inhibiteur fourni par les molécules de CMH de classe I (voir figure 59) et permet aux cellules NK de détruire leur cible (Tizard 2004).

Figure 59 : les trois principaux récepteurs de la cellule NK de la souris intervenant dans son activité effectrice (d'après Tizard 2004).

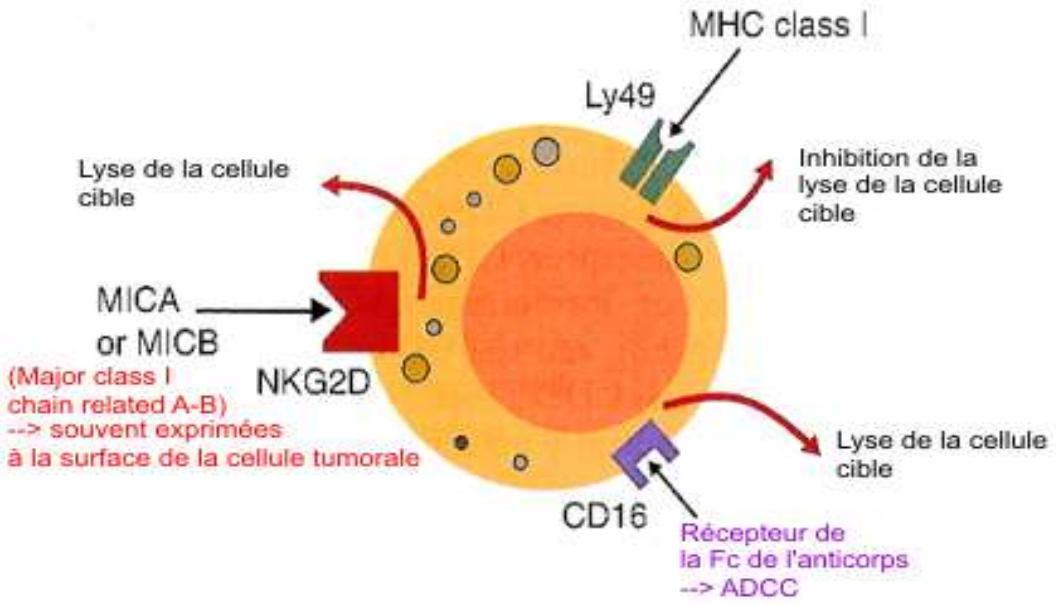

L'activité lytique des cellules NK peut être mesurée chez l'homme et chez le chien par le test de libération du chrome 51, comme pour les LT cytotoxiques (Knapp 2002). Betton et Gorman (1978) étudient le relargage du chrome 51, lors de la mise en présence des leucocytes de chiens atteints de mélanomes, carcinomes mammaires, ostéosarcomes, avec des cellules dérivées de ces tumeurs. Leurs travaux mettent en évidence un relargage significatif, donc une **cytolyse des cellules tumorales**, pour les tumeurs de type histologique identique à celui du donneur, mais aussi **pour les autres tumeurs**. La **cytotoxicité tumorale** apparaît donc comme **non spécifique**, ce qui peut être expliqué aujourd'hui par l'activité cytolytique NK.

- **La cytotoxicité dépendante de l'anticorps (ADCC)** est permise par le **CD16, un récepteur à la fraction constante Fc des immunoglobulines IgG** porté par la cellule NK (voir figure 60). La **fixation d'un complexe antigène-anticorps sur ce récepteur** déclenche la **libération des granules contenues par la cellule NK** et donc la mort de la cible opsonisée (Abbas et Lichtman 2004).

La fixation d'un immun-complexe entraîne aussi la production d'IFNγ, de CD25 (chaîne α du récepteur à l'IL-2), et de TNFα.

Tizard (2004) suggère que les cellules NK peuvent spontanément relâcher le CD16 de façon à se détacher de la cellule cible couverte d'anticorps après l'avoir tuée.

Figure 60 : résumé des mécanismes cytolytiques de la cellule NK : apoptose (A), lyse par sécrétion de perforines et granzyme (B) et cytotoxicité cellulaire dépendante de l'anticorps (d'après Burmester et Pezzutto 2003).

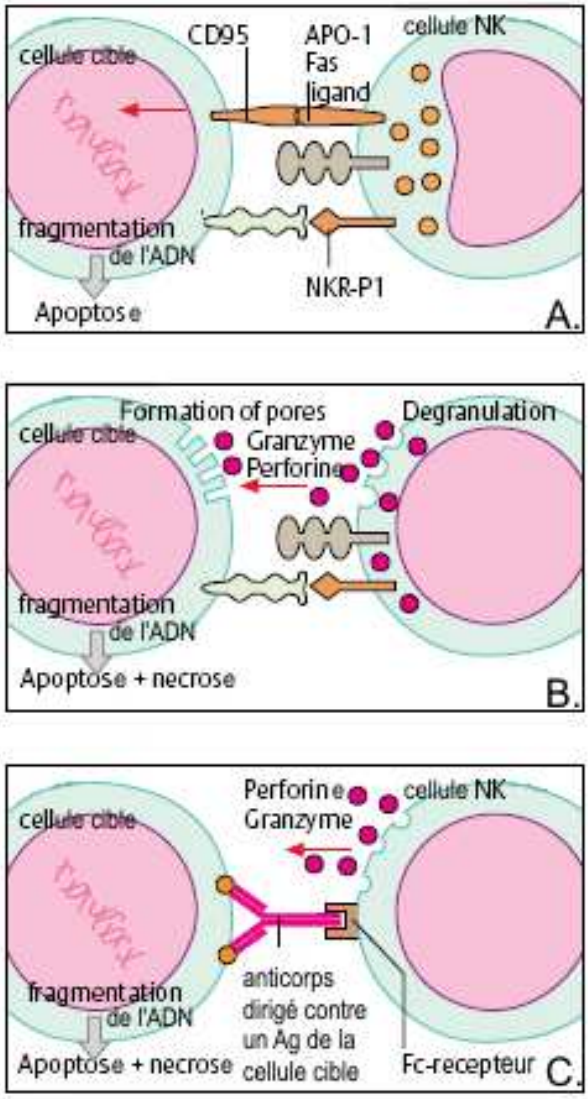

L'activité NK est modulée par des cytokines. Par exemple, **l'IFNγ, l'IL-2** (sécrétée par les LT CD4+) **et l'IL-12** (sécrétée par les macrophages) **stimulent la prolifération des cellules NK** (Semana 2001). **L'IL-2** accroît aussi leur **pouvoir cytotoxique** (Schaff-Lafontaine *et al.* 1990) (Tizard 2004). L'IL-4 stimule aussi la fonction NK et amplifie leur cytotoxicité, tandis que l'IL-3 provoque la mort de cultures cellulaires NK. L'IL-21 semble terminer la réponse innée NK (apoptose retardée) tout en optimisant leur fonction (augmentation de la sécrétion d'IFNγ par les cellules NK activées), et en initialisant l'immunité acquise à médiation cellulaire (Tizard 2004).

Les cellules NK potentialisées par l'IL-2 sont appelées cellules LAK (Semana 2001).

Contrairement aux autres lymphocytes T et B, les cellules NK n'ont pas de mémoire, elles ne recirculent pas (Tizard 2004).

2.2.1.2 Les cellules LAK (Lymphokine activated killer cell).

Ces cellules **dérivent de cellules NK** stimulées et potentialisées par l'IL-2.

Les cellules LAK ont une capacité cytolytique accrue et une vaste spécificité de cible, tuant de nombreux types de cellules tumorales et saines (Knapp 2002). Elles peuvent donc être considérées comme des outils thérapeutiques intéressants.

2.2.1.3 Les cellules Natural Killer T (NKT).

Il s'agit d'une **sous-population de lymphocytes T** (environ 5%), mais qui exprime des **marqueurs de cellule NK** (Abbas et Lichtman 2004) (Tizard 2004). Elles jouent un rôle clé dans la réponse innée et l'induction de la réponse spécifique.

Ces molécules expriment un **récepteur TCR de type α/β** comme la plupart des lymphocytes T (LT). Néanmoins, ils en différent par l'expression d'une chaîne TCR-α invariante (Chouaib et Bensussan 2003) associée à des chaînes β polyclonales (Tizard 2004). Les cellules NKT portent aussi des **récepteurs** des cellules NK, notamment des membres de la famille des **Ly49** (Tizard 2004). De plus, ces cellules sont capables de reconnaître des **glycolipides** et d'autres antigènes non peptidiques présentés par les CMH Id, molécules non polymorphes ressemblant aux CMH (Abbas et Lichtman 2004).

La fonction anti-tumorale de ces lymphocytes semble être liée à la **production de cytokines (IL-2, INF-γ) essentielles** dans l'induction et la régulation des LT CD8+ et des cellules NK (figure 61). Pendant leur maturation, elles sécrètent surtout de l'IL-4 et expriment donc un phénotype T_H2. Une fois matures, elles adoptent un **phénotype T_H1** et synthétisent de l'IFNγ (Tizard 2004). Elles jouent donc le rôle de **lien entre le système inné NK et le système T spécifique**.

Ces cellules peuvent aussi être des **effecteurs cytotoxiques comme les lymphocytes NK**, car, comme eux, ils expriment les récepteurs activateurs de la lyse NKG2D et CD244 (Chouaib et Bensussan 2003). La reconnaissance de glycolipides stimule les cellules NKT, tandis que l'engagement du Ly49 inhibe leur activité (Tizard 2004). Grâce à ces mécanismes, ces cellules interviennent dans la lutte contre les cellules tumorales (Tizard 2004).

Figure 61 : interactions entre les cellules NKT et production de cytokines (Chouaib et Bensussan 2003).

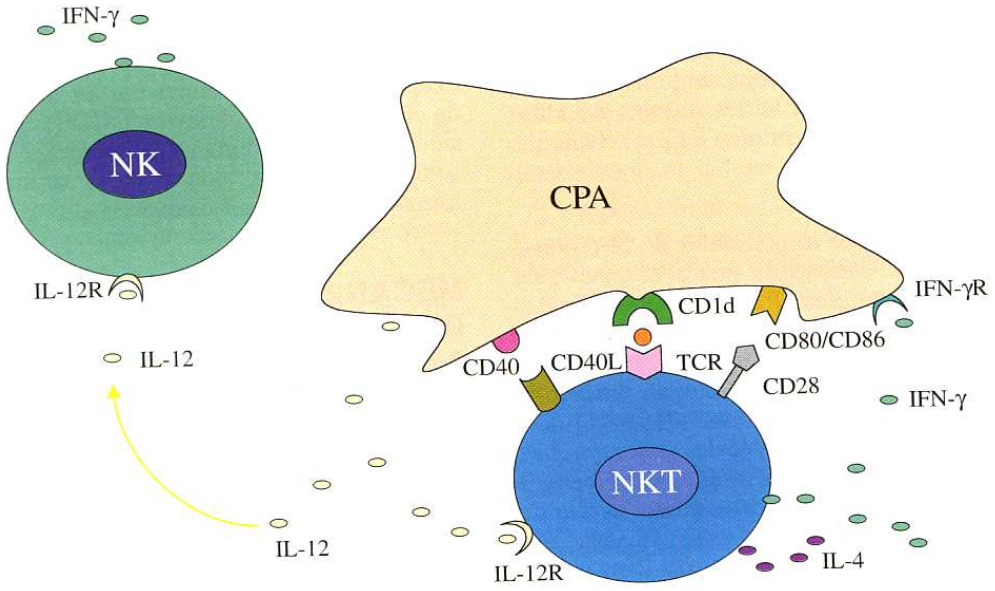

Il faut toutefois souligner la **dualité** de ces cellules dans la réponse anti-tumorale. En effet, les NKT sécrètent aussi d'autres cytokines (IL-4, IL-10 et IL-13) qui pourraient inhiber le développement des effecteurs cytotoxiques de l'immunité spécifique (Chouaib et Bensussan 2003).

2.2.1.4 Les lymphocytes T γ/δ.

Il s'agit s'une **sous-population de lymphocytes T** (environ 10%) qui expriment un **TCR de type γ/δ**, de structure proche du TCR α/β mais aux spécificités très différentes. En effet, ce TCR est capable de reconnaître des antigènes protéiques et non protéiques rarement présentés sur les CMH (Abbas et Lichtman 2004). Leur spécificité semble être liée aux **molécules de choc thermique et aux antigènes de stress** (Chouaib et Bensussan 2003).

Ils possèdent une **activité cytotoxique** (présence de granules azurophiles lysosomiales) et sont capables de détruire spontanément des cellules tumorales via une reconnaissance impliquant soit le TCR, soit des **récepteurs activateurs de la lyse** comme par exemple chez l'homme NKG2D, CD160, KIR2DS et CD94/NKG2C (Chouaib et Bensussan 2003).

De plus, ces cellules **sécrètent** de manière significative des cytokines telles que **l'IFN-γ**, qui régulent secondairement l'immunité spécifique (Chouaib et Bensussan 2003).

Misfeldt et Grimm (1994) ont étudié la réponse immunitaire mise en place par les **porcs miniatures Sinclair touchés par les mélanocytomes cutanés**. La plupart de ces tumeurs subissent une **régression totale** et rapide chez cette espèce, associée à l'augmentation de la réactivité des leucocytes de l'hôte, et donc à la mise en place d'une réponse immunitaire anti-mélanome efficace. Chez ces porcs, on observe une réponse cellulaire cytotoxique dont l'efficacité augmente avec l'âge et dont **l'acteur majeur serait les lymphocytes T γ/δ** (Misfeldt et Grimm 1994). La réponse cellulaire reposant sur les lymphocytes T γ/δ semble donc jouer un rôle primordial dans la régression du mélanome chez le porc.

2.2.1.5 Les cellules phagocytaires

Les cellules phagocytaires, en particulier les macrophages, sont activées lors de l'inflammation (Chouaib et Bensussan 2003).

- Les premières cellules phagocytaires à citer sont les **polynucléaires**. Les ***polynucléaires neutrophiles*** sont spécialisés dans le **nettoyage du milieu extracellulaire** (**phagocytose**). Leur cytoplasme renferme en effet de multiples vésicules, les phagolysosomes, provenant de la fusion entre des lysosomes et les particules ingérées. Leur membrane comporte de **nombreux récepteurs** (IFNγ, Toll, …) (Abbas et Lichtman 2004).

Les ***polynucléaires éosinophiles*** ont plutôt un rôle **modulateur** de la réponse immune. Les ***polynucléaires basophiles***, quant à eux, déclenchent la réponse inflammatoire grâce à la dégranulation d'amines vasoactives suite à la stimulation de certains récepteurs (à IgE, à adrénaline, …).

- Les **macrophages** sont issus des monocytes sanguins qui se fixent dans les tissus. Leur cytoplasme renferme de grosses granulations contenant des enzymes. Leur membrane arbore divers récepteurs : CR1 et CR3 reconnaissent la fraction C3b du complément, RcFcG et RcFcE reconnaissent respectivement la fraction constante des IgG et des IgE, et un récepteur à l'IFNγ.

Les macrophages constituent un **premier rempart anti-tumoral grâce à la phagocytose** de microorganismes et de débris cellulaires (Knapp 2002). Les particules extracellulaires ingérées sont ensuite dégradées puis apprêtées afin d'être **présentées par le CMH II**. Par le biais de cytokines (en particulier l'IFNγ), cette ingestion **active le macrophage**, qui développe alors de plus nombreux pseudopodes, exprime plus de molécules costimulantes (B7) et de CMH, et présente une activité supérieure des enzymes lysosomiales (Abbas et Lichtman 2004). Cette activation le rend **plus efficace en tant que présentateur d'antigènes et en temps que nettoyeur**. Les antigènes présentés vont permettre de stimuler des LT spécifiques, en particulier les cellules mémoires. Les macrophages induisent ainsi la réponse spécifique (prolifération et différenciation).

Il est intéressant de noter que l'on peut activer de manière non-spécifique ces macrophages par l'intermédiaire de produits d'origine bactérienne (LPS ou lipopolysaccharides), du bacille de Calmette et Guérin (BCG) ou par *Propionobacterium acnes*, ce qui a pour conséquence la production accrue d'IL-1 et de TNFα, et donc l'activation des cellules T auxiliaires et des cellules NK (Tizard 2004).

Grâce à leurs **récepteurs RcFc**, les macrophages peuvent fixer puis internaliser les immuns complexes circulants et présenter ainsi de nombreux épitopes via leur CMH II. De plus, ces récepteurs leur permettent de détruire la cellule tumorale par l'intermédiaire de la **cytotoxicité dépendante des anticorps (ADCC)** (Chouaib et Bensussan 2003) lorsque les anticorps anti-tumoraux sont présents (Knapp 2002). Par ce biais, les macrophages peuvent également réaliser une **opsonisation** des cellules tumorales recouvertes d'anticorps (Semana 2001).

Les macrophages activés **synthétisent** aussi de nombreuses **cytokines**, en particulier (Abbas et Lichtman 2004):

- l'IL-1, pro-inflammatoire, qui permet la diapédèse des lymphocytes, et possède une activité cytostatique sur certaines tumeurs (Tizard 2004),
- l'IL-6, qui permet d'activer les lymphocytes,
- l'IL-8, qui constitue un facteur chimiotactique,
- **l'IL-12**, qui permet l'activation des cellules NK, des lymphocytes T et l'orientation vers une réponse LT4 $_{TH1}$,
- **le TNFα**, qui permet l'activation des neutrophiles et leur diapédèse, et montre une action cytotoxique ou cytostatique pour une grande variété de cellules tumorales ayant des récepteurs au TNF (Schaff-Lafontaine *et al.* 1990) (Knapp 2002) (Tizard 2004). Le TNF provoque en outre des thromboses des vaisseaux sanguins irriguant la tumeur (Knapp 2002) (Semana 2001), et donc des dommages ischémiques et une nécrose de la tumeur.

Les macrophages disposent également de nombreuses **armes toxiques locales** comme le monoxyde d'azote (NO), des produits d'oxydation de l'oxygène (RIOs reactive oxygen intermediates) et des enzymes lysosomiales (des protéases comme l'arginase,..). Ces molécules sont normalement utilisées à l'intérieur des phagolysosomes, mais peuvent parfois être libérés lors de fortes réactions (Abbas et Lichtman 2004), et entraîner ainsi des lésions des cellules tumorales (Chouaib et Bensussan 2003) (Tizard 2004).

Récemment, il a même été rapporté que les macrophages seraient aussi capables de **capter les protéines de choc thermique** libérées par les cellules tumorales nécrotiques, et d'alerter ainsi le système immunitaire en présentant aux lymphocytes effecteurs les peptides tumoraux liés à ces protéines capturées (Chouaib et Bensussan 2003).

Cependant, *comme beau et intelligent, cela n'existe pas*, le macrophage peut aussi synthétiser des **cytokines immunosuppressives** comme les prostaglandines de type PGE_2. Celles-ci peuvent inhiber les fonctions effectrices anti-tumorales des lymphocytes (Schaff-Lafontaine *et al.* 1990) et donc favoriser la croissance tumorale (Knapp 2002).

2.2.2 La réponse immunitaire spécifique anti-tumorale.

La réponse immunitaire **acquise** se caractérise par l'existence de **récepteurs spécifiques**, issus du réarrangement de gènes au cours de la différenciation des lymphocytes B et T. Hormis ces deux populations cellulaires, les cellules présentatrices d'antigènes (CPA) et les cellules NK interviennent également dans l'initiation et la régulation de cette réponse lymphocytaire spécifique (Chouaib et Bensussan 2003).

Les principaux mécanismes de cette réponse spécifique sont résumés et illustrés en annexe 5.

On pense aujourd'hui que la **réponse immunitaire à médiation cellulaire**, notamment la **réponse T**, joue **le rôle le plus important dans l'immunité anti-tumorale** (Knapp 2002) **avec les macrophages et les cellules NK de l'immunité innée** (Tizard 2004) (figure 62).

Figure 62 : les trois acteurs principaux de la réponse anti-tumorale (d'après Tizard 2004).

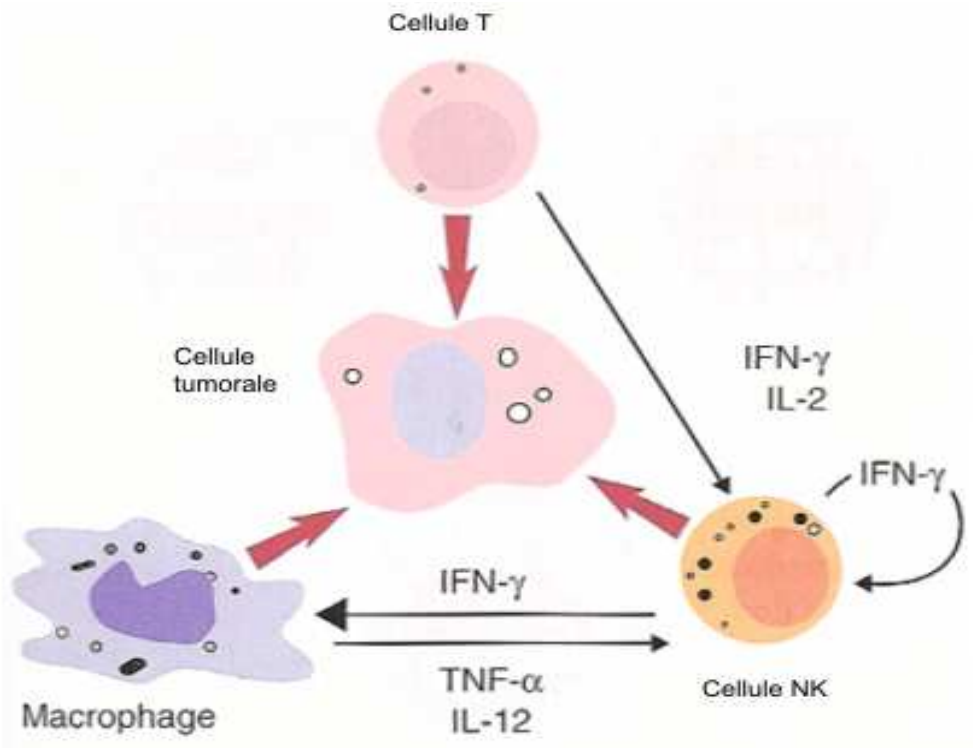

Misfeldt et Grimm soulignent, dès 1994, l'importance de la réponse immunitaire cellulaire, dirigée envers les antigènes tissulaires exprimés à la surface des cellules de mélanome humain, tout particulièrement la réponse T cellulaire cytotoxique.

Par ailleurs, la régression des mélanomes chez le mini-porc Sinclair s'accompagne de l'infiltration intra- et péri-tumorale intense par des macrophages et des lymphocytes (Pérez *et al.* 2002). Dans leur étude de 2002 portant sur 54 prélèvements de mélanomes cutanés chez des porcs Duroc x Ibérique ou Ibériques de souche pure, ces auteurs montrent que la régression se subdivise en deux phases. La première se caractérise par l'infiltration rapide et massive de la tumeur par de nombreux macrophages pigmentés et quelques lymphocytes. La seconde, quant à elle, se définit par l'infiltration massive de la tumeur par des lymphocytes, principalement des lymphocytes T (CD3+) exprimant le CMH II, associée à la perte progressive des cellules tumorales. La **réponse T cellulaire** semble donc jouer un rôle fondamental dans la **régression des mélanomes porcins**.

Par ailleurs, on a pu isoler, chez des hommes atteints de mélanome, des clones de cellules T spécifiques d'antigènes associés à la tumeur, à la fois dans le sang périphérique et dans la tumeur (Knapp 2002). Topalian *et al.* (1989) précisent, lors d'une étude sur des populations de lymphocytes infiltrant la tumeur (TILs), que dans 4 cas de mélanomes sur 14, ces clones présentaient une activité cytolytique hautement spécifique envers des cibles autologues du mélanome. A cette population s'ajoutait une activité non spécifique de type NK.

Toutefois, l'existence de tels clones dans d'autres types de tumeurs est souvent difficile à prouver, et certains chercheurs pensent même que de nombreuses tumeurs ont déjà métastasé ou subi des modifications antigéniques, le temps que soient réalisés la présentation des antigènes associés à la tumeur et le développement de la réponse locale T (Knapp 2002).

2.2.2.1 Déclenchement de la réponse spécifique par les CPA.

Les **cellules dendritiques** (= cellules réticulaires interdigitées des zones thymo-dépendantes des organes lymphoïdes secondaires + cellules de Langerhans de l'épithélium cutané), les **macrophages** et les **lymphocytes B** sont des cellules présentatrices d'antigène (**CPA) professionnelles**. Elles sont capables d'apprêter les antigènes afin de le présenter à leur surface sur les molécules de CMH I ou II aux lymphocytes T spécifiques, et ainsi les stimuler (Chouaib et Bensussan 2003).

Les molécules de **CMH de classe I** se trouvent à la surface de **toutes les cellules nucléées** de l'organisme. Celles de **classe II** ne sont portées que par les **cellules de l'immunité** (lymphocytes B, macrophages, cellules dendritiques, cellules endothéliales,…) (Knapp 2002).

Les antigènes peuvent être présentés selon deux voies différentes en fonction de leur origine :

- les **antigènes protéiques intracellulaires** sont pris en charge par les molécules de **CMH de classe I**, sous forme de peptides après dégradation dans le cytosol par des protéasomes. C'est ainsi que les cellules tumorales peuvent présenter des protéines modifiées qui pourront être reconnues (figure 63).

- les **antigènes protéiques extracellulaires** sont quant à eux phagocytés par les CPA, dégradés en peptides dans des phagosomes contenant des protéases et présentés à la surface membranaire par les **molécules de CMH de classe II** (Knapp 2002).

Figure 63 : reconnaissance des peptides tumoraux (d'après Burmester et Pezzutto 2003)

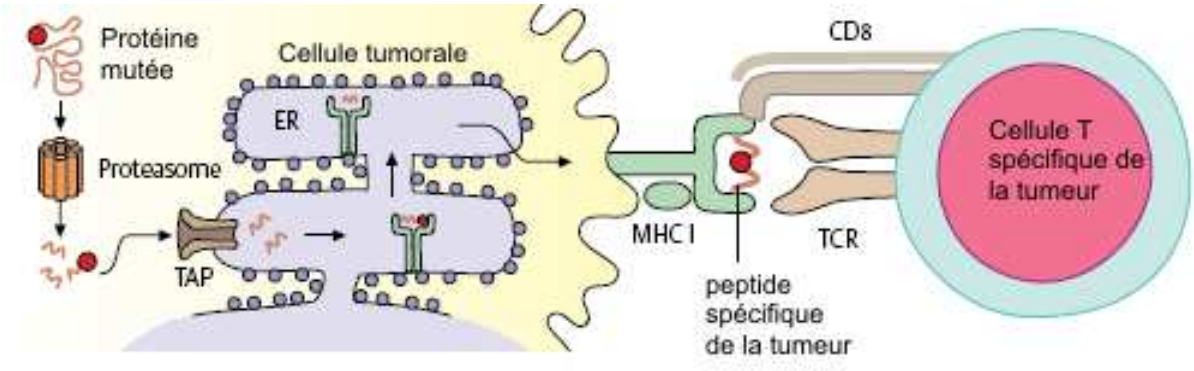

Les CPA représentent les **clés du déclenchement de la réponse spécifique cellulaire, et indirectement humorale** (schématisation sur la figure 64). En effet, ces cellules vont alerter le système immunitaire du danger en apportant les peptides antigéniques de l'agresseur jusqu'aux organes lymphoïdes et en les présentant. Dans la zone T du nœud lymphatique, elles vont rencontrer les LT et activer ceux qui reconnaissent spécifiquement l'antigène.

Ces CPA vont ainsi **stimuler les LT CD4 naïfs** (interactions TCR – antigène porté par le CMH II de la CPA, et signal costimulant entre CD28 du lymphocyte et B7 de la CPA). Le LT4 activé rentre dans le cycle cellulaire, prolifère et synthétise une cytokine, l'IL-2, qui l'auto-stimule (Knapp 2002).

En même temps, le LT4 activé exprime le CD40-L, qui **interagit avec** le CD40 porté par les **LB**, ce qui entraîne l'expression de récepteurs aux cytokines sur le LB. Par le biais des cytokines qu'il synthétise (IL-4, IL-5), le LT4 va à son tour pouvoir activer les LB ayant déjà rencontré l'antigène et le présentant, et entraîner leur prolifération, leur différenciation en plasmocytes et la **sécrétion par ces derniers d'immunoglobulines** (Knapp 2002).

De la même manière, la CPA va pouvoir **activer les LT8 naïfs**, mais au moyen du CMH de classe I cette fois (interaction TCR – antigène porté par le CMH I de la CPA, et signal costimulant via la voie CD28/B7). Par l'intermédiaire de l'IL-2 synthétisée par les LT4, les LT8 activés vont proliférer, et se différencier en cellules effectrices (Schaff-Lafontaine *et al.* 1990).

Ces cellules T activées vont alors quitter le ganglion et rejoindre les tissus périphériques, attirés par des cytokines (Chouaib et Bensussan 2003), à la recherche de l'antigène. On parle de **migration lymphocytaire**. Là, elles pourront de nouveau rencontrer l'antigène sur les cellules cibles et jouer à ce moment leur rôle effecteur (cytotoxicité pour les LT8, …) (Abbas et Lichtman 2004).

Figure 64 : activation des lymphocytes T et réponse immune à médiation cellulaire (d'après Abbas et Lichtman 2004).

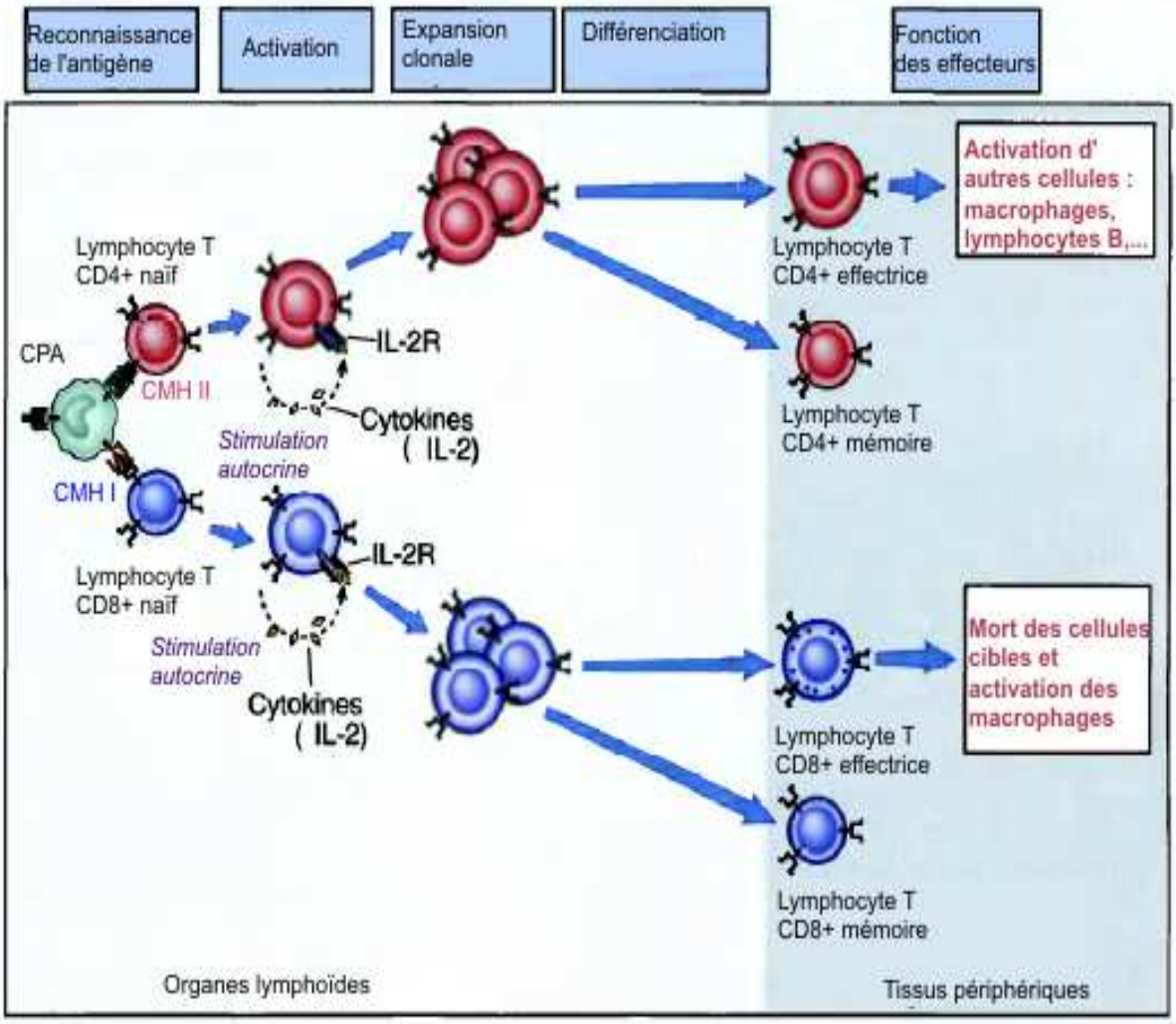

D'autres molécules de costimulation peuvent être nécessaires pour l'activation des lymphocytes T. Il s'agit de molécule d'adhérence : VCAM-1 (vascular cell adhesion molecule), ICAM-1 (intercellular cell adhesion molecule), LFA-3 (leucocyte function-associated antigen),… Ces molécules sont importantes, car si elles sont absentes, la stimulation des lymphocytes peut ne pas être optimale et une tolérance des antigènes tumoraux peut même apparaître (Knapp 2002).

Les cellules tumorales ne jouent que rarement le rôle de CPA, car elles sont généralement dépourvues de molécules de CMH II, pourtant nécessaires à la stimulation des lymphocytes T CD4+. Toutefois, les **antigènes tumoraux peuvent être perdus ou libérés à la mort de cellules tumorales.** Ils peuvent alors être pris en charge par des CPA professionnelles et être ainsi présentés aux cellules T auxiliaires (Knapp 2002).

2.2.2.2 La réponse cellulaire anti-tumorale.

Deux populations de lymphocyte T interviennent : les **LT CD8+** dont l'action **cytotoxique** est fondamentale dans la réponse anti-tumorale, et les **LT CD4+**, qui jouent plutôt un rôle de **coordinateurs** de la réponse immune par le biais de cytokines, d'activateurs des cellules phagocytaires et des LB (Abbas et Lichtman 2004).

- Le principal mécanisme immunitaire permettant l'éradication de la tumeur est la **cytotoxicité des lymphocytes T CD8+** (Abbas et Lichtman 2004).

Ces cellules vont permettre la destruction tissulaire tumorale de la même manière qu'elles détruisent les cellules infectées par un virus ou les cellules étrangères d'un greffon (Schaff-Lafontaine *et al.* 1990). Toutefois, la reconnaissance de l'antigène n'est pas toujours réalisée lors de la phase effectrice.

Comme on l'a vu précédemment, les lymphocytes T CD8+ se différencient en précurseurs cytotoxiques suite à l'interaction entre leur TCR et le peptide tumoral présenté par des molécules de CMH I. Ces lymphocytes achèvent leur maturation fonctionnelle grâce à un signal de costimulation (B7/CD28) et à un signal cytokinique (IL-2) (Chouaib et Bensussan 2003). Lors d'une nouvelle rencontre avec l'antigène porté par un CMH I, le mécanisme effecteur pourra avoir lieu. Et dans le cas des tumeurs, la plupart des antigènes tumoraux stimulant la réponse immunitaire sont des protéines endogènes du cytosol qui sont donc présentées par le CMH I à la surface des cellules tumorales. C'est pourquoi les LT cytotoxiques représentent un outil immunitaire majeur dans la **destruction tumorale** (Abbas et Lichtman 2004).

Les effecteurs cytotoxiques CD8+ agissent par **deux voies distinctes de cytolyse** (voir figure 65). Schaff-Lafontaine *et al.* (1990) souligne à ce propos que le niveau d'activité cytotoxique des LT8 est accru par **l'IL-2** *in vitro.*

Une voie majeure implique le **système perforine / granzyme** : lors de la rencontre avec l'antigène dans les tissus périphériques, la liaison TcR-antigène permet la réorganisation de l'appareil de Golgi et la formation de digitations cytoplasmiques entre les membranes des deux cellules (Schaff-Lafontaine *et al.* 1990), puis la convergence des granules lytiques vers le point de contact entre les deux cellules. Le relargage de perforine permet la formation de pores dans la membrane de la cellule cible et donc des déséquilibres ioniques. La libération de granzyme active des endonucléases ce qui aboutit à la fragmentation de l'ADN de la cellule cible (Abbas et Lichtman 2004).

Une autre voie implique des **récepteurs à domaine de mort** appartenant à la famille des récepteurs du Tumor Necrosis Factor **TNF** (Fas, TRAIL) (Chouaib et Bensussan 2003). La liaison de Fas-ligand du LT8 avec Fas porté par la cellule cible conduit à des cascades enzymatiques intracellulaires et à la **fragmentation de l'ADN cellulaire** (Abbas et Lichtman 2004).

Figure 65 : les deux voies de cytotoxicité lymphocytaire (Chouaib et Bensussan 2003).

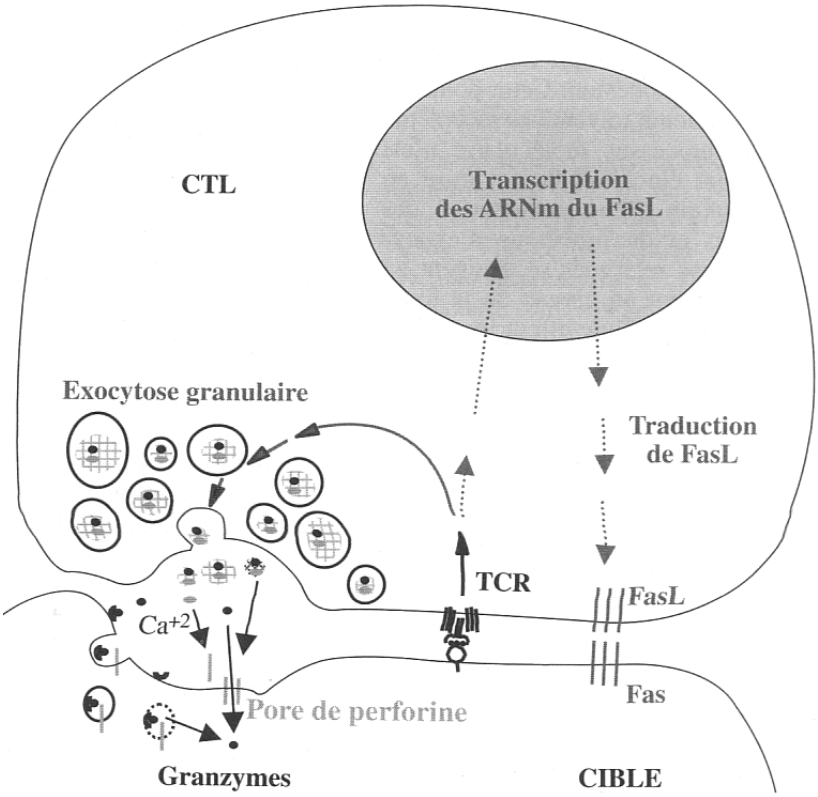

Un autre rôle des cellules T cytotoxiques infiltrant les tumeurs serait **d'induire une activation macrophagique** qui permettrait aux macrophages d'acquérir des propriétés tumoricides sous l'effet de l'IFN-γ (Chouaib et Bensussan 2003).

De plus, comme les cellules auxiliaires CD4+, les effecteurs cytotoxiques sont capables de **secréter des cytokines** (Chouaib et Bensussan 2003). Citons par exemple le TNFα, le TNFβ ou encore l'IFNγ, qui **stimule l'expression de CMH I sur les cellules cibles** (Abbas et Lichtman 2004).

- Le rôle majeur des **lymphocytes CD4+** est de **sécréter des cytokines** qui vont permettre **d'orienter et de moduler la réponse immunitaire**. En particulier, ils permettent d'activer les lymphocytes T cytotoxiques par le biais de cytokines sécrétées après reconnaissance de l'épitope antigénique (IL-2, IFN-γ) (Chouaib et Bensussan 2003).

Comme on a pu le voir, les LT CD4+ spécifiques vont être stimulés par les peptides tumoraux ingérés puis présentés à la surface des cellules présentatrices d'antigène, via le CMH II (Abbas et Lichtman 2004).

Ces cellules activées peuvent sécréter **deux profils de cytokines (T_H1 et T_H2)**. En fonction de ces profils, ils favorisent respectivement une réponse cellulaire (RIMC) ou humorale (RIMH) (figure 66).

Les **LT CD4+ T_H1** permettent, par l'intermédiaire de la **sécrétion d'IFNγ et l'expression du CD40-Ligand**, d'induire **la maturation des cellules dendritiques et d'activer les macrophages** ayant ingéré des éléments étrangers, d'où une destruction plus efficace (Schaff-Lafontaine *et al.* 1990) (Chouaib et Bensussan 2003). Diverses cellules environnantes répondent à l'interféron par un **accroissement du nombre de molécules de CMH I** sur la membrane plasmique, permettant ainsi une présentation antigénique plus importante (Schaff-Lafontaine *et al.* 1990) (Semana 2001). En synthétisant de **l'IL-2**, les LT $_H1$ induisent la **prolifération des LT activés**, en particulier les LT cytotoxiques, **augmentant** ainsi le nombre **d'effecteurs** disponibles. Les LT_H1 sécrètent aussi de l'IL-3 et du GM-CSF stimulant la production de nouveaux macrophages dans la moelle osseuse hématopoïétique.

Les **cellules effectrices LT_H2**, quant à elles, stimulent l'inflammation éosinophilique, inhibent l'activation des macrophages, et **activent les LB** qui prolifèrent, se différencient et produisent ainsi des **immunoglobulines spécifiques** (Abbas et Lichtman 2004).

Figure 66 : orientation de la réponse LT4 en L T_H1 et T_H2 (d'après Tizard 2004).

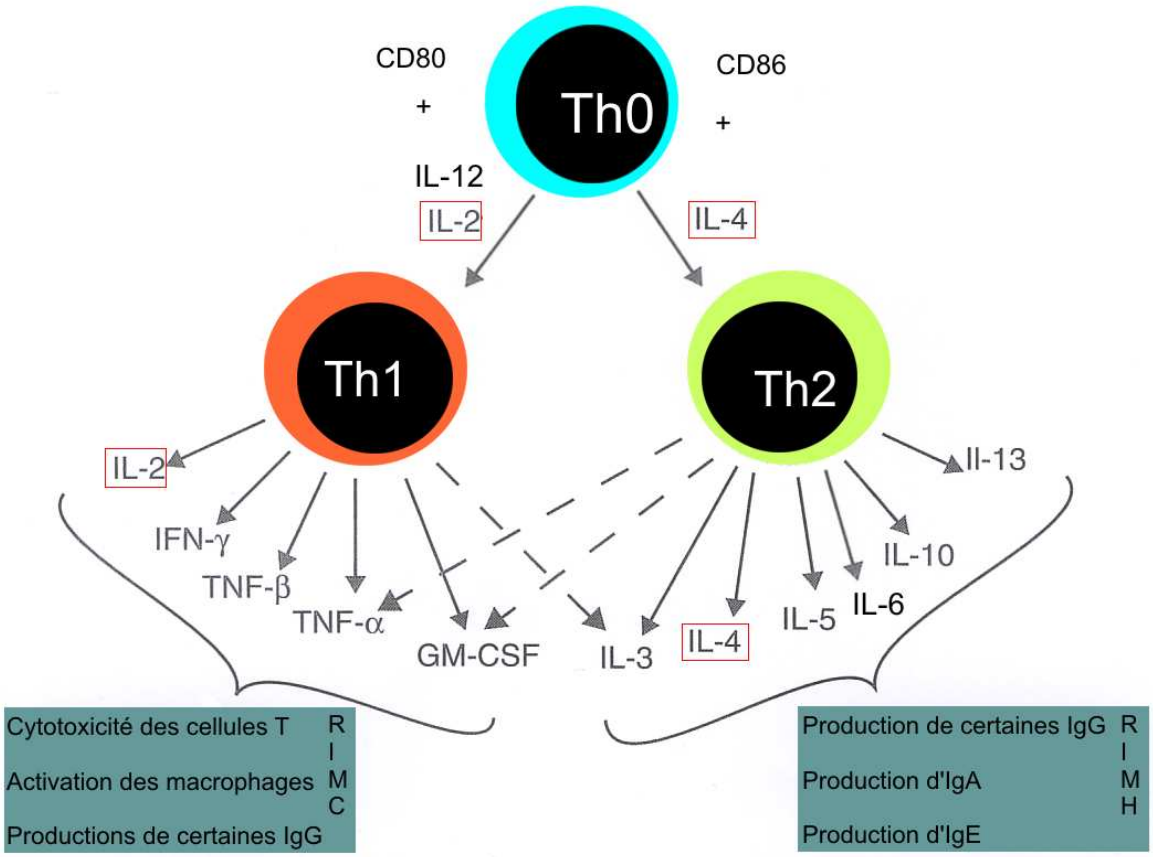

Ces deux types de réponses s'équilibrent et s'inhibent mutuellement (figure 67) afin de moduler la réponse immunitaire.

Figure 67 : interactions des réponses TH1 et TH2, par le biais des cytokines sécrétées (d'après Paul 1993).

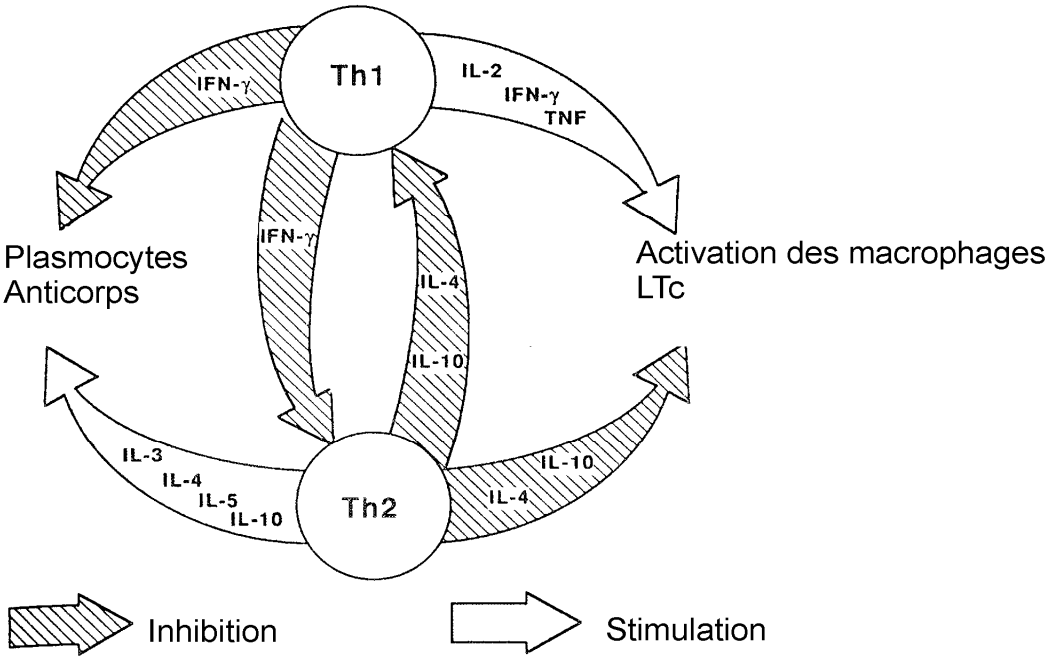

Les cellules CD4+ possèdent également un autre rôle, plus marginal, mais également important. Bien que la majorité des effecteurs cytotoxiques soit recrutée parmi les LT CD8+, les cellules CD4+ peuvent aussi exercer une **activité cytotoxique** vis-à-vis des cellules tumorales **par l'engagement de FasL ou TRAIL** avec leurs récepteurs à la surface de la cellule cible (Chouaib et Bensussan 2003).

2.2.2.3 La réponse humorale anti-tumorale.

Les **lymphocytes B** sont responsables de la réponse humorale et de la synthèse d'anticorps spécifiques d'un antigène.

En effet, ces cellules peuvent fixer des antigènes via leur **récepteur spécifique BcR**. Ces antigènes sont internalisés puis présentés à la surface par des molécules de CMH II, ce qui conduit au piégeage de ces cellules dans les zones T des organes lymphoïdes. Les **lymphocytes T auxiliaires T_H2** qui reconnaissent l'antigène présenté par les cellules B **activent** ces dernières en exprimant le CD40-ligand et en sécrétant des cytokines (IL-4,…). Ces signaux induisent la **prolifération des clones B activés et leur différenciation en plasmocytes sécréteurs d'anticorps spécifiques ou en cellules mémoire** (Abbas et Lichtman 2004) (Chouaib et Bensussan 2003) (figure 68).

Figure 68 : schématisation des différentes phases de la réponse humorale (d'après Abbas et Lichtman 2004).

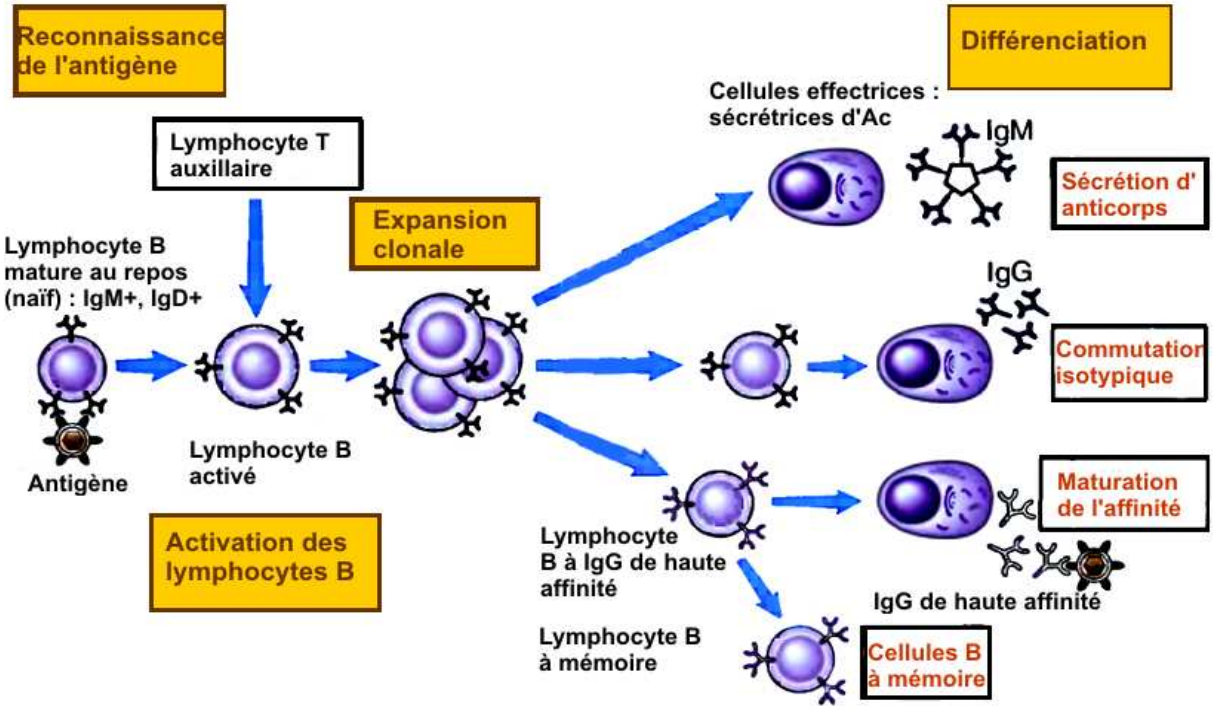

Le rôle des plasmocytes est de **produire des immunoglobulines** spécifiques, qui peuvent intervenir à différents niveaux. Leurs fonctions sont résumées dans la figure 69.

Figure 69 : résumé des fonctions effectrices des anticorps dans le cas général (d'après Abbas et Lichtman 2004).)

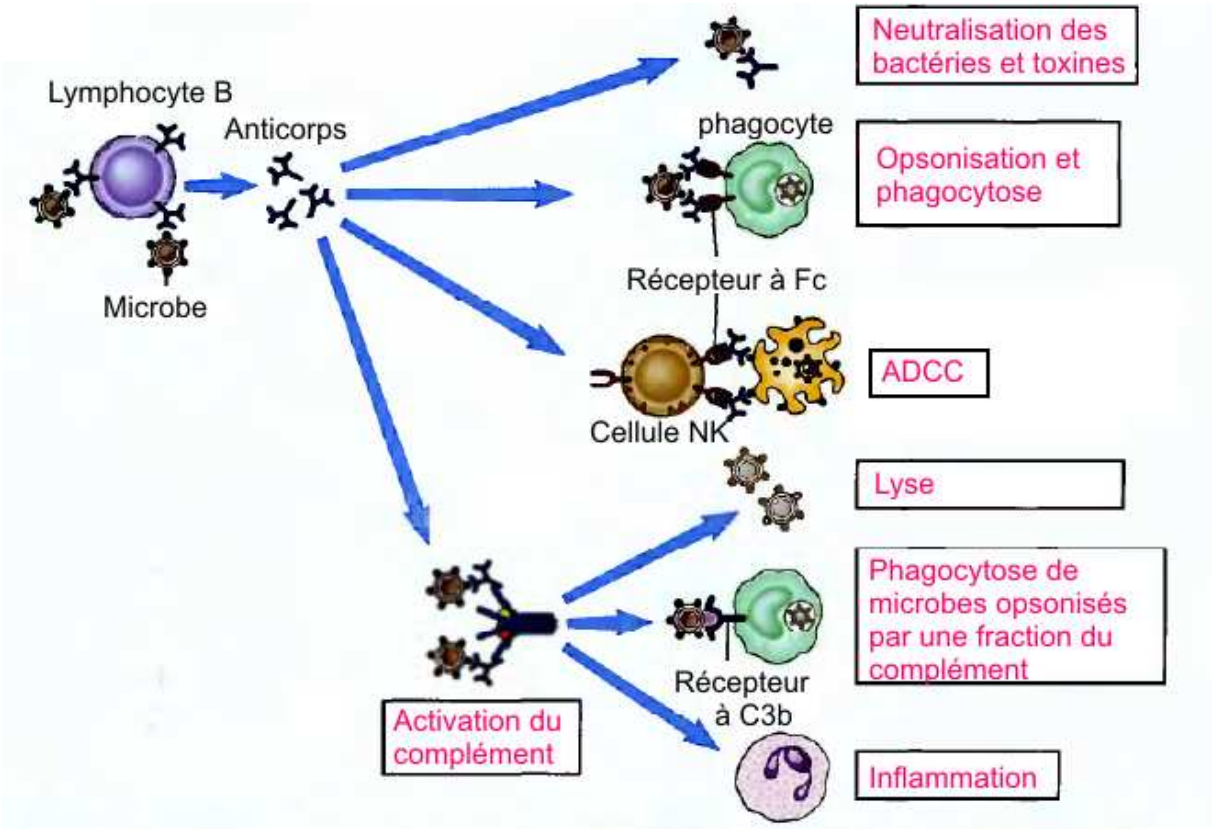

Les anticorps sont particulièrement importants dans la lutte anti-infectieuse. Cependant, leur rôle dans la lutte anti-tumorale est plus ambigu.

Ces anticorps peuvent intervenir dans la **lyse des cellules cibles** par cytotoxicité cellulaire (ADCC) (Chouaib et Bensussan 2003), par cytotoxicité complément-dépendante (Semana 2001), et au niveau des mécanismes d'opsonisation et de phagocytose (Schaff-Lafontaine *et al.* 1990). Ils peuvent également **interférer avec les propriétés d'adhérence aux cellules endothéliales des vaisseaux sanguins**, propriété fondamentale conduisant à la dissémination métastatique (Schaff-Lafontaine *et al.* 1990).

Pérez *et al.* (2002) précisent que dans leur étude, tous les porcs développent des **anticorps dirigés contre les cellules de mélanomes**. Misfeldt *et al.* (1994) rapportent également que chez l'homme, comme chez le porc miniature Sinclair, les patients atteints de mélanome développent tous des anticorps dirigés contre des antigènes spécifiques des cellules de mélanome, ou exprimés par d'autres types tumoraux ou tissus.

On a également pu détecter des anticorps anti-tumeurs précipitants dans le sérum de chiens atteints de lymphosarcomes dans 50% des cas (Tizard 2004). Ces anticorps peuvent provoquer la lyse des cellules tumorales par l'activation du complément, mécanisme efficace dans les lymphomes et les leucémies, mais non à l'égard d'autres cancers solides comme le mélanome (Schaff-Lafontaine *et al.* 1990). Ces anticorps ne sont donc que **faiblement protecteurs** et ne permettent **pas la lyse des cellules tumorales dans le cas de tumeurs compactes** (Tizard 2004).

Ainsi, bien que le **rôle des anticorps** chez les patients atteints de cancer soit rapporté (Sahin *et al.* 1995, cité par Chouaib et Bensussan 2003), il semble **limité dans l'éradication tumorale** *in vivo*. Chez le porc, par exemple, la réponse humorale locale ne semble pas jouer un rôle important dans la régression des mélanomes cutanés porcins (rares cellules B CD79+ dans l'infiltrat intra- et péri-tumoral, associées à des plasmocytes IgG+, IgM+ ou IgA+ en petit nombre) (Pérez *et al.* 2002).

2.2.2.4 Terminaison de la réponse lymphocytaire

Lors de leur activation, les lymphocytes T peuvent se suicider par un phénomène appelé **apoptose lymphocytaire** associée à l'activation, impliquant la voie Fas/FasL.

Cette mort survient normalement pour mettre fin à une réponse T. Cependant, on a pu remarquer que ce mécanisme pouvait être **déréglé** (en particulier lors de cancer du rein chez l'homme), et ainsi aboutir à **l'effondrement de la population de LT** (Chouaib et Bensussan 2003).

2.3 Stratégies d'échappement.

Comme décrit précédemment, les cellules de mélanome expriment de nombreux antigènes spécifiques (melanoma associated antigens ou MAAs) pouvant stimuler puissamment la réponse immunitaire (Catchpole *et al.* 2002a). Cependant, **l'activation du système immunitaire échoue dans la plupart des cas,** autorisant la dissémination dans tout l'organisme des cellules malignes et donc le développement d'une maladie métastatique (Catchpole *et al.* 2002a).

La tumeur parvient donc à shunter la réponse immunitaire, qui se révèle alors peu efficace. Plusieurs mécanismes d'échappement ont pu être envisagés.

Le plus simple est **l'absence d'immunogénicité** de la tumeur. Une petite tumeur pourra passer « à travers les mailles du filet » et ne déclenchera de réponse immunitaire que lorsqu'elle aura atteint une taille suffisante, mais elle sera dès lors trop volumineuse pour être contrôlée efficacement par le système immunitaire (Roitt *et al.* 1994).

Lorsque les antigènes tumoraux existent et sont immunogènes, d'autres processus, résumés sur la figure 70, peuvent conduire à l'inadéquation de la réponse lymphocytaire et donc à l'échec de l'éradication tumorale.

Figure 70 : principaux mécanismes d'échappement tumoral à la réponse immune chez l'homme (Tartour et al. 2005).

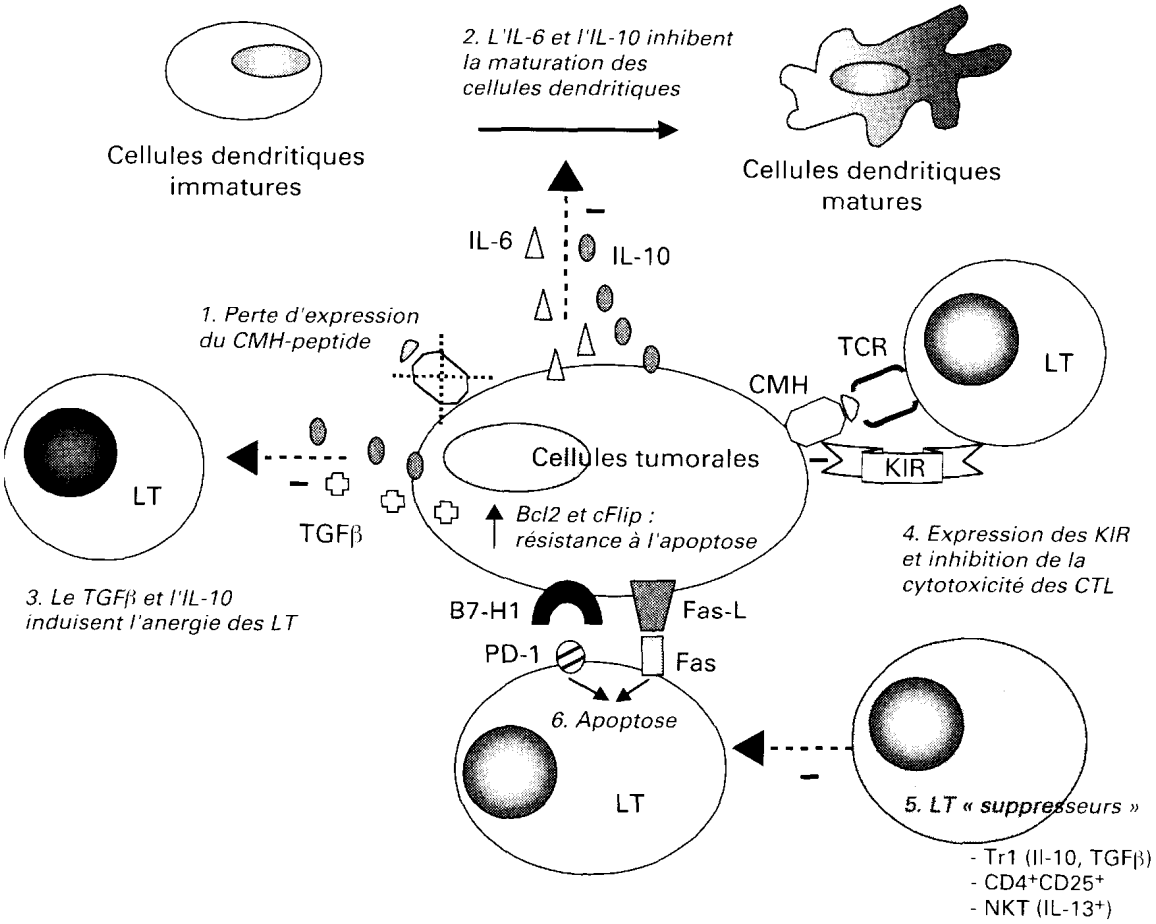

2.3.1 Anomalies de la présentation antigénique et de la reconnaissance.

2.3.1.1 Antigène masqué.

L'antigène peut être **peu ou pas accessible** aux cellules responsables de la défense anti-tumorale. Il en résulte des défaillances de certaines facettes de la réponse anti-tumorale (Schaff-Lafontaine *et al.* 1990).

En effet, les antigènes tumoraux de surface peuvent être masqués au système immunitaire **par des molécules glycosylées** (Knapp 2002) ou par des **anticorps bloquants** (Tizard 2004).

Certains auteurs évoquent en effet le rôle d'anticorps bloquants, formant des complexes antigène/anticorps bloquant la réponse immune. Il s'agit en effet **d'anticorps spécifiques de la tumeur mais ne permettant pas l'activation du complément**. Ces anticorps peuvent donc masquer les antigènes tumoraux et protéger la tumeur de l'attaque cytotoxique des cellules T (Tizard 2004). Toutefois, cette hypothèse reste discutée (Roitt *et al.* 1994) (Knapp 2002).

2.3.1.2 Diminution d'expression des molécules du CMH de classe I.

Certaines tumeurs peuvent aussi perdre les molécules de présentation indispensables à la reconnaissance immunologique (Modiano *et al.* 1999). Chez l'homme, on a pu montrer la **perte d'un allèle de classe I du CMH**, ou même de toutes les molécules de classe I, sur certaines tumeurs, notamment les carcinomes mammaires (Roitt *et al.* 1994).

La perte d'expression sélective d'un allèle HLA de classe I va entraîner une **résistance à la lyse par les LT CD8 cytotoxiques** (Semana 2001), et donc une résistance à la réponse T.

2.3.1.3 Modulation de molécules de costimulation.

On peut aussi observer dans certains cas une **diminution des molécules de costimulation**, en particulier B7, conduisant à un **défaut de stimulation des lymphocytes T spécifiques** et parfois même à la **tolérance** de ces antigènes tumoraux (Knapp 2002).

2.3.1.4 Absence d'expression de molécules de CMH de classe II.

La plupart des cellules néoplasiques n'expriment **pas de molécule de CMH de classe II**, pourtant nécessaires à l'activation des lymphocytes T CD4+ auxiliaires (Knapp 2002). Elles ne peuvent donc **pas activer directement les LT CD4+ spécifiques**.

Cette stimulation nécessite la présence de cellules présentatrices professionnelles infiltrant la tumeur (HLA de classe II positives) (Semana 2001).

2.3.1.5 Inflammation et nécrose.

L'inflammation et la nécrose intra-tumorale peuvent avoir des effets néfastes quant à l'antigénicité de la tumeur (Modiano *et al.* 1999). En effet, des **protéases extra-cellulaires**

s'activent dans ces régions et viennent **dégrader les antigènes tumoraux** avant qu'ils aient pu être phagocytés et apprêtés par les cellules présentatrices d'antigène (Modiano *et al.* 1999). Ces antigènes ne sont donc pas reconnus, et ne peuvent pas stimuler la réponse immunitaire anti-tumorale (Modiano *et al.* 1999).

Un problème du même ordre se rencontre dans le cas de mélanomes qui élaborent des cytokines pro-inflammatoires (IL-1, IL-6, TNFα) (Modiano *et al.* 1999).

2.3.2 Résistance à la cytolyse.

Certaines tumeurs sont **dépourvues de molécules permettant l'adhérence des lymphocytes**, comme **LFA-1** (leucocyte function-associated antigen) et **LFA-3**, et peuvent ainsi résister à la lyse des lymphocytes cytotoxiques (Roitt *et al.* 1994).

Un autre mécanisme de protection, démontré notamment au cours de la progression des mélanomes chez l'homme, est l'augmentation de l'expression membranaire de la molécule **ICAM-1** : celle-ci présente des **homologies avec les protéines de liaison du complément** et pourrait protéger les cellules tumorales contre la cytotoxicité dépendante du complément (Roitt *et al.* 1994).

Une dernière stratégie passe par l'intermédiaire du CD-95. Le CD95-ligand est normalement exprimé à la surface des cellules T cytotoxiques et des cellules NK. Lorsqu'il se lie au CD95 sur les cellules cibles, il déclenche leur apoptose. Le CD95-L a pu être détecté à la surface de certaines cellules cancéreuses, en particulier celles du mélanome, qui en même temps **sous-expriment leur CD95**. Ces cellules deviennent donc résistantes à la cytotoxicité cellulaire. De plus, comme les lymphocytes T cytotoxiques expriment aussi le CD95, il est envisageable que ces cellules puissent les tuer.

2.3.3 Résistance à l'apoptose

Certaines tumeurs **sur-expriment les gènes inhibiteurs de l'apoptose** comme Bcl-2 (Semana 2001), ce qui leur confère une protection contre ce suicide programmé et rend donc inefficace certaines voies immunitaires passant par les récepteurs de mort.

2.3.4 Intervention de facteurs immunosuppresseurs.

2.3.4.1 Facteurs sécrétés par la tumeur.

Les cellules tumorales elles-mêmes peuvent sécréter des facteurs susceptibles d'inhiber l'intervention de certains mécanismes de défense (Schaff-Lafontaine *et al.* 1990) (Modiano *et al.* 1999), en particulier des cytokines comme **l'IL-4, l'IL6, l'IL-10** (Smith *et al.* 2002) (Modiano *et al.* 1999), le **TGFβ** (transforming growth factor) (Viguier *et al.* 2004), les prostaglandines **PGE_2** ou encore le **GM-CSF**, qui peuvent désactiver ou inhiber l'activation des macrophages et de la réponse T_H1 (Tizard 2004) (Roitt *et al.* 1994).

Chez l'homme, le défaut d'immunité naturelle rapporté dans le cas du mélanome malin serait dû à la présence de **cytokines immunosuppressives** sécrétées par les cellules de mélanomes, telles que l'IL-10 et le TGF-β1 (Catchpole *et al.* 2002a). L'IL-10 induit notamment la **production de cellules T régulatrices** (Treg) et **inhibe la présentation d'antigènes par les cellules dendritiques**, conduisant ainsi à une **immunotolérance** de la tumeur. Ce phénomène est considéré chez l'homme comme l'un des principales causes d'immunosuppression, aboutissant à la dissémination métastatique des cellules de mélanomes (Catchpole *et al.* 2002a).

Un mécanisme similaire intervient chez le chien lors de mélanomes de la cavité buccale, expliquant la nature très agressive de ce type tumoral (Catchpole *et al.* 2002a). Catchpole *et al.* (2002a) étudient par RT-PCR le profil cytokinique exprimé dans un nœud lymphatique sous-mandibulaire comportant des métastases d'un mélanome gingival (voir figure 71).

Figure 71 : nœud lymphatique métastasé d'un chien atteint de mélanome gingival (d'après Catchpole et al. 2002a, avec leur autorisation) : analyse du profil cytokinique par PCR (CytoXpress Multiplex Kit, détectant l'IL-6, l'IL-10, le TNFα, l'IL-1β et l'IL-8) et RT-PCR (primers pour β-actine, IL-2, IL-4, IFNγ) (1 : témoin-, 2-5-7-9-11 : témoins+).

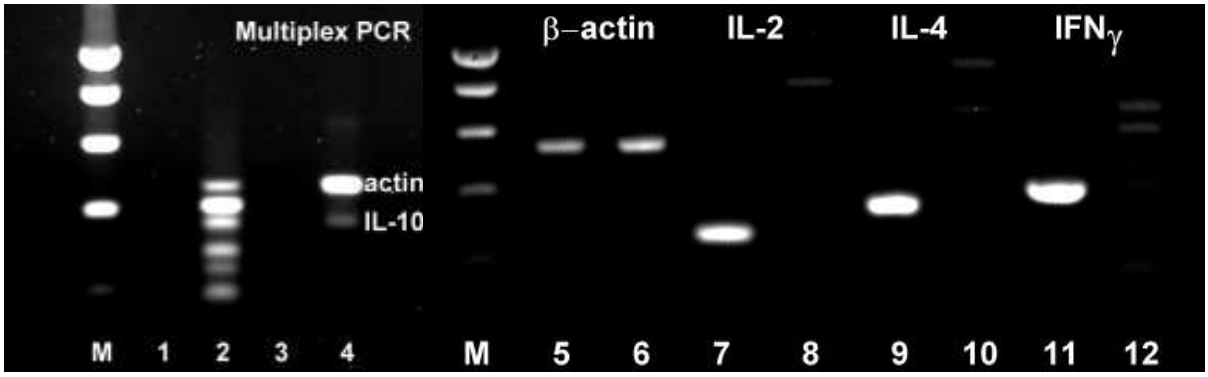

Ils montrent ainsi la présence de cytokines immunomodulatrices (IL-10 et de TGFβ1), combinée à l'absence des cytokines caractéristiques des cellules T (IL-2 et IFN-γ), suggérant un défaut d'activation de la réponse immune (Catchpole *et al.* 2002a).

Ainsi, chez le chien, comme chez l'homme, la **balance est en faveur des cytokines immunosuppressives et au détriment des cytokines pro-inflammatoires**, conduisant à une inhibition de la réponse immune anti-MAAs (Catchpole *et al.* 2002a), et donc à la propagation du mélanome.

Un autre phénomène peut intervenir pour expliquer le défaut d'activation de la réponse anti-tumorale. En effet, de nombreuses tumeurs peuvent **libérer dans le sang de grandes quantités d'antigènes de surface**. Ces antigènes viennent alors se lier aux cellules T cytotoxiques et les **saturent**, bloquant ainsi leur capacité à reconnaître les cellules cibles (Tizard 2004).

2.3.4.2 Facteurs sécrétés par d'autres cellules de l'hôte.

Les **populations T suppressives** (CD4 ou CD8) **spécifiquement induites** sont capables d'inhiber l'intervention d'une ou plusieurs populations lymphocytaires responsables de la défense anti-tumorale par le biais de la synthèse de certaines cytokines (Schaff-Lafontaine *et al.* 1990), notamment **l'IL-10**. On peut noter que certaines tumeurs peuvent induire l'activation de ces cellules suppressives (Knapp 2002).

Le **macrophage** peut aussi synthétiser des prostaglandines de type **PGE2** ; celles-ci peuvent inhiber les fonctions effectrices anti-tumorales des lymphocytes (Schaff-Lafontaine *et al.* 1990) (Tizard 2004).

Enfin, les cellules **NKT** peuvent sécréter certaines cytokines (IL-4, IL-10 et IL-13) qui pourraient inhiber le développement des effecteurs cytotoxiques de l'immunité spécifique (Chouaib et Bensussan 2003).

2.3.4.3 Rôle des cellules T régulatrices.

Les **cellules T régulatrices** (T_{reg}) constituent une **lignée distincte des lymphocytes**, représentant approximativement 5 à 10% de toutes les cellules T **$CD4^+$** chez les rongeurs, l'homme et le chat (Biller *et al.* 2007).

A ce jour, deux sous-populations de cellules T régulatrices ont été décrites : celles dérivées du thymus, apparaissant naturellement (T_{reg} endogènes), et celles induites par l'exposition à un antigène donné, activées en périphérie (Biller *et al.* 2007). Les **T_{reg} endogènes**, en réponse à leur stimulation par le biais du TcR, **empêchent directement la prolifération des cellules T auto-réactives par un mécanisme basé sur le contact cellulaire** et indépendant des cytokines (Viguier *et al.* 2004) (Biller *et al.* 2007). Les **T_{reg} induites par l'antigène**, quant à elles, régulent l'homéostasie immunitaire par la **production de cytokines telles que l'IL-10 ou le TGF-β** (Biller *et al.* 2007). Ces cellules T régulatrices jouent un rôle fondamental dans la prévention des maladies auto-immunes, et dans la maintenance de la tolérance immune périphérique (Biller *et al.* 2007) (Viguier *et al.* 2004).

La description récente chez les rongeurs de cellules T régulatrices $CD4^+CD25^{high}$ thymus-dépendantes a révélé que ces cellules étaient capables d'inhiber les cellules T auto-immunes délétères par contact cellulaire (Viguier *et al.* 2004). On peut donc supposer que cette sous-population intervienne pour **limiter la réponse immune anti-tumorale, connue pour être au moins en partie dirigée contre des auto-antigènes exprimés par les cellules tumorales** (Viguier *et al.* 2004).

C'est dans cette optique que Viguier *et al.* (2004) ont étudié l'implication des T_{reg} dans la modulation de l'infiltration par les lymphocytes T de mélanomes métastatiques chez l'homme. Par ces travaux, ces chercheurs montrent que le nombre de **cellules T $CD4^+CD25^{high}$ est significativement augmenté dans les nœuds lymphatiques métastatiques** (2 fois supérieur) par rapport aux ganglions sains et au sang périphérique. Ces cellules infiltrant la tumeur affichent un phénotype de cellule mémoire T activée. D'autre part, elles sécrètent dans certains cas des cytokines connues pour leur pouvoir immunosuppresseur

(IL-10, TGF-β). Enfin, ces cellules **inhibent *in vitro* la prolifération de cellules T $CD4^+CD25^-$ et $CD8^+$ infiltrant la tumeur, ainsi que leur production de cytokines (IL-2, IFN-γ)**, par un mécanisme indépendant des cytokines, basé sur le contact cellulaire. Cette sous-population cellulaire se comporte donc bien comme des cellules T régulatrices chez l'homme, et constituent une composante majeure du **micro-environnement immunosuppresseur des mélanomes métastatiques aux nœuds lymphatiques** (Viguier *et al.* 2004).

D'autres études soulignent également l'intervention de ces T_{reg} dans **l'inhibition du développement d'une réponse immune anti-tumorale efficace** chez le **chien** (Biller *et al.* 2007), notamment dans le cas de mélanomes malins (Biller *et al.* 2007).

Ces données permettent d'expliquer chez l'homme la mauvaise réponse clinique de patients soumis à certains protocoles d'immunothérapie (Viguier *et al.* 2004). Il serait alors possible d'améliorer la réponse immune anti-tumorale locale en neutralisant *in vivo* ces T_{reg} (Viguier *et al.* 2004).

2.3.4.4 Surconsommation de cytokines activatrices de la réponse immune.

Les lymphocytes T activés consomment massivement de l'IL-2. La quantité d'interleukine indispensable au développement et à la maturation des LT cytotoxiques est dès lors insuffisante et la réponse effectrice perd de son ampleur (Schaff-Lafontaine *et al.* 1990) (Knapp 2002).

2.3.4.5 Spoliation protéique.

La présence d'une tumeur se développant activement représente une fuite protéique parfois importante pour l'animal. Cette perte protéique peut être à terme immunosuppressive (Tizard 2004).

2.3.5 Mutations et modulation antigénique.

A la suite d'une réponse immunitaire efficace, il peut apparaître des cellules tumorales ayant perdu certains antigènes, capables d'échapper aux mécanismes de défense, par exemple aux LT cytotoxiques spécifiques ou aux macrophages (Schaff-Lafontaine *et al.* 1990). En effet, il existe dans la tumeur une **instabilité génétique importante**. Les **antigènes tumoraux peuvent se modifier avec le temps** et les antigènes initialement reconnus n'existent plus. La réponse anti-tumorale doit s'adapter à l'apparition de nouveaux antigènes (Semana 2001), qui sont souvent de moins en moins immunogènes (Tizard 2004).

D'autres tumeurs peuvent acquérir des molécules qui vont modifier leur capacité métastatique, par exemple CD44 (molécule d'adhésion) (Roitt *et al.* 1994).

2.3.6 Croissance tumorale exponentielle

Certaines tumeurs se développent parfois si rapidement qu'elles peuvent se former avant même que la réponse immunitaire soit activée (Knapp 2002). La **réponse anti-tumorale** est alors **dépassée** et ne peut enrayer la croissance tumorale.

2.4 Les cytokines, outils et cibles privilégiées de l'immunité anti-tumorale

Les cytokines sont de petites protéines solubles permettant la **communication intercellulaire** dans de multiples systèmes biologiques (Fradelizi *et al.* 2003). Le **large spectre d'effets biologiques** qu'elles déterminent résulte de leur interaction avec des récepteurs spécifiques, existant sous forme soluble ou membranaire. Elles provoquent ainsi la **prolifération cellulaire, la différenciation, l'activation ou la mort.** Ces récepteurs partagent parfois un élément commun, expliquant en partie la **redondance** des cytokines (Chouaib et Bensussan 2003).

L'une des caractéristiques essentielles des cytokines est qu'elles interagissent en **réseau** pour aboutir à des **effets synergiques, additifs ou antagonistes** (Chouaib et Bensussan 2003).

Elles agissent le plus souvent de manière coordonnée et interviennent dans la protection du soi face aux agents infectieux externes, ou face aux agresseurs interne tels que la prolifération de cellules tumorales. En effet, c'est grâce à ces messagers que les systèmes cellulaires de défense de l'organisme peuvent se mettre en place et fonctionner correctement (Fradelizi *et al.* 2003). Elles interviennent notamment dans la **réponse immunitaire non spécifique** (figure 72).

Figure 72 : résumé des cytokines intervenant dans la réponse immune non spécifique (d'après Abbas et Lichtman 2004).

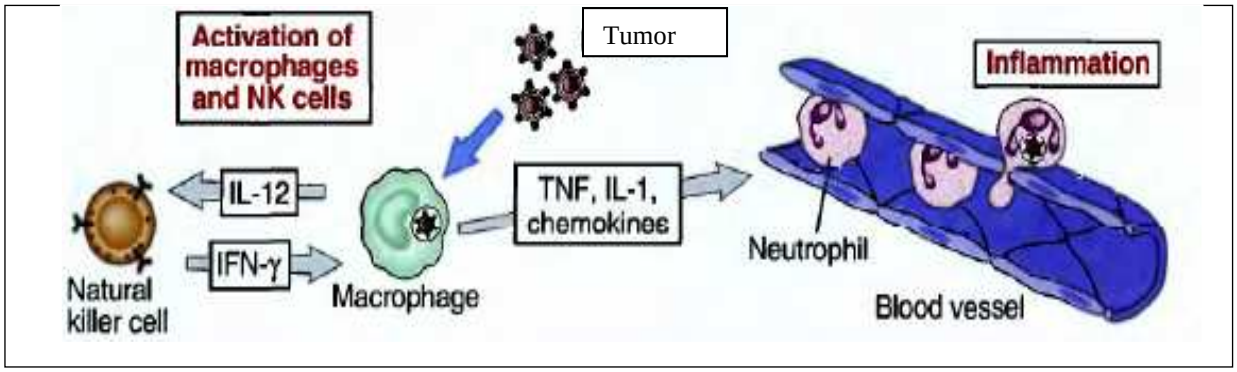

De plus, les cytokines jouent également un rôle primordial à tous les stades du développement de la **réponse immune acquise** (figure 73), cellulaire et humorale, et permet son contrôle.

Figure 73 : schéma simplifié rappelant les principaux rôles des cytokines dans la réponse immunitaire acquise (d'après Fradelizi* et al. *2003).

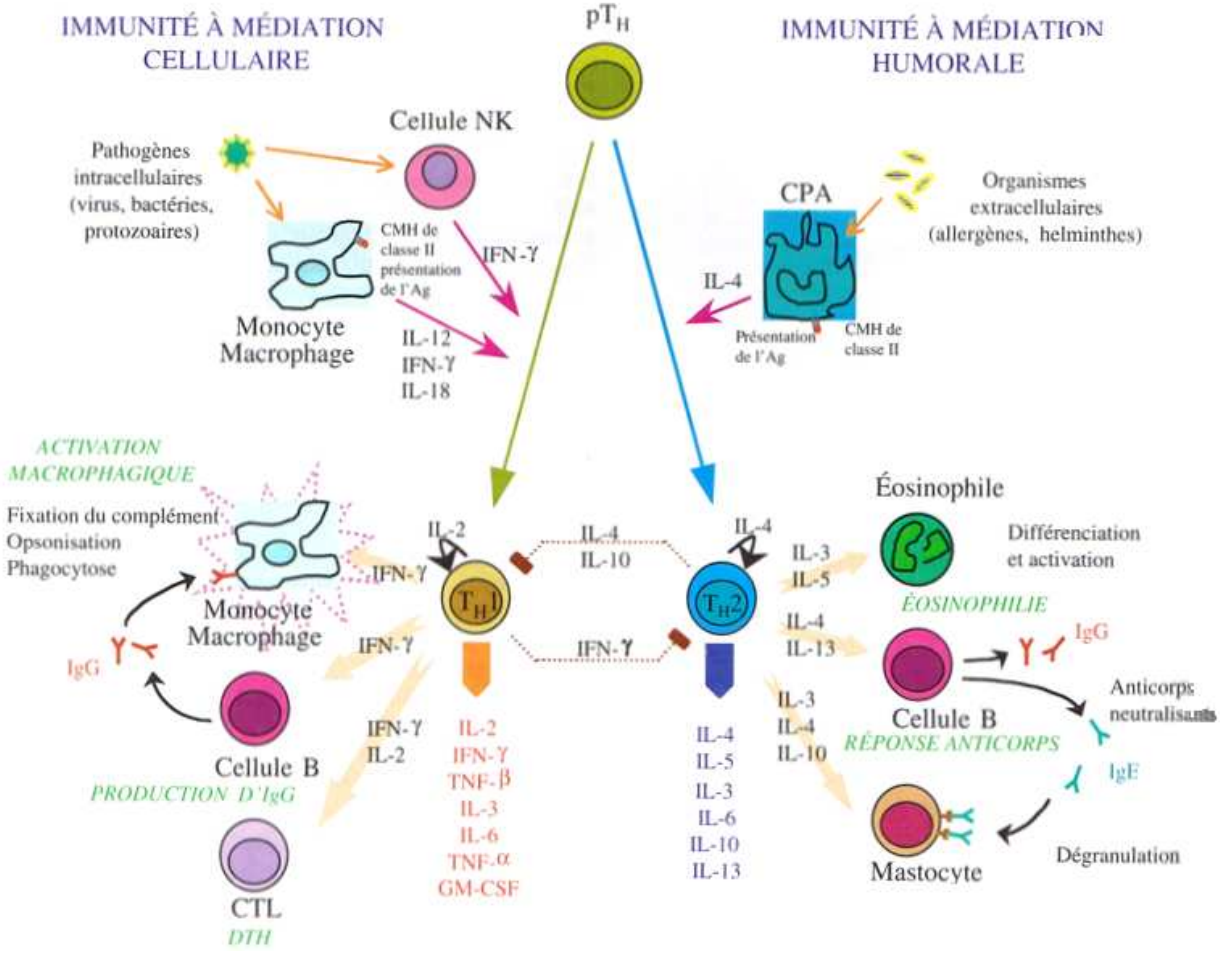

Dans la réponse anti-tumorale, il existe un répertoire de cytokines produites *in situ* (IL-10, IL-6, TGF-β, VEGF) **à la fois par les cellules immunocompétentes, mais aussi par les cellules du stroma environnant et les cellules tumorales**. C'est l'interaction de toutes ces cytokines qui forme un vrai réseau susceptible de contrôler la réponse anti-tumorale (Chouaib et Bensussan 2003).

Les cytokines présentent à ce titre un intérêt croissant dans le traitement du cancer (Fradelizi *et al.* 2003). En effet, au-delà des clefs essentielles qu'elles ont apportées à la compréhension de la communication lymphocytaire et du conflit entre le système tumoral et le système immunitaire de l'hôte, les cytokines constituent aujourd'hui des **outils et des cibles privilégiées de la thérapeutique anti-cancéreuse**. Grâce à elles, on peut désormais réaliser une manipulation fine de l'hématopoïèse et des réponses immunitaires chez l'homme (Fradelizi *et al.* 2003). Elles sont à ce titre utilisées vers deux grandes orientations : soit pour **traiter les conséquences néfastes des traitements anti-tumoraux classiques**, notamment pour compenser la myélotoxicité qu'ils induisent (reconstitution hématopoïétique) ; soit pour **stimuler les défenses anti-tumorales des patients cancéreux** (immunothérapie anti-tumorale).

2.4.1 La reconstitution hématopoïétique.

Elle s'effectue chez l'homme grâce à l'utilisation **d'érythropoïétine (EPO), de G-CSF et de GM-CSF**, permettant la reconstitution de la lignée rouge et des polynucléaires (Fradelizi *et al.* 2003).

Cette technique, cherchant à contourner l'un des effets secondaires les plus délétères de la chimiothérapie, permet aujourd'hui de tenter chez l'homme des thérapeutiques plus agressives.

De plus, l'utilisation d'autres cytokines telles que **l'IL-3, l'IL-6 et l'IL-11** permet de stimuler la **thrombopoïèse**, et ainsi de lutter contre la thrombopénie induite par de nombreux protocole anticancéreux (Fradelizi *et al.* 2003).

2.4.2 Immunothérapie anti-tumorale utilisant les cytokines.

Plusieurs cytokines possèdent un potentiel anti-tumoral. Leur utilisation sera détaillée plus précisément en 3.

On peut citer en particulier l'**IL-2**, facteur de prolifération des lymphocytes T, B, NK et LAK, Cette cytokine est actuellement disponible chez l'homme dans le traitement de patients atteints d'adénocarcinome du rein métastatique et de mélanomes métastasés (Fradelizi *et al.* 2003). Toutefois, son utilisation n'a pas toujours été sans danger. L'administration systémique d'IL-2 recombinante peut en effet se révéler extrêmement toxique, provoquant notamment un syndrome de fuite vasculaire avec œdèmes cérébral et pulmonaire importants (Fradelizi *et al.* 2003).

L'**IFN-α**, facteur induisant l'augmentation de l'expression des molécules de CMH de classe I, ainsi que la stimulation des lymphocytes NK et LAK, est également disponible chez l'homme pour le traitement de l'adénocarcinome du rein métastatique, du mélanome malin à haut risque de rechute, des sarcomes de Kaposi chez les patients atteints du SIDA,… (Fradelizi *et al.* 2003). Cette cytokine permet l'amélioration de la survie globale, mais les taux de réponse restent faibles (5 à 25% des tumeurs solides en phase avancée).

Ces deux cytokines peuvent être administrées par voie locale (aérosol) ou systémique. L'administration par transfert de gène est également décrite (Fradelizi *et al.* 2003). Elle permet en théorie une production *in situ* plus physiologique. Cette technique a donné de bons résultats, permettant l'induction d'une immunité protectrice spécifique contre la lignée tumorale autologue (Fradelizi *et al.* 2003).

L'IL-12, cytokine sécrétée par les monocytes et macrophages activés, possède une activité synergique puissante avec l'IL-2 pour induire la sécrétion d'IFN-γ par les lymphocytes NK. Elle oriente également la réponse immunitaire vers une réponse T_H1 permettant le développement des lymphocytes T cytotoxiques. L'IL-12 est donc potentiellement intéressante pour lutter contre les cellules cancéreuses, et suscite un intérêt croissant chez l'homme. Son utilisation chez des souris porteuses de différentes tumeurs, dont des mélanomes (B16F10) a permis de prolonger leur survie en inhibant la progression tumorale

de manière significative. De plus, outre ses propriétés immunorégulatrices, l'IL-12 possède une activité anti-angiogénique, limitant la formation de la vascularisation tumorale et donc sa croissance et dissémination éventuelle (Fradelizi *et al.* 2003).

Enfin, on peut citer le **facteur de nécrose tumorale (TNF)**, cytokine très pléiotrope, à large spectre d'activités biologiques. Elle possède notamment des propriétés immunorégulatrices, ainsi qu'une action cytotoxique à l'égard de certaines tumeurs (Fradelizi *et al.* 2003). Elle est actuellement utilisée dans le traitement des mélanomes et des sarcomes chez l'homme, mais pose le problème d'une grande toxicité lors d'administration systémique, et de la résistance de nombreuses cellules tumorales (Fradelizi *et al.* 2003).

2.4.3 Cytokines immunosuppressives.

Le **micro-environnement tumoral** joue un rôle déterminant dans le **contrôle de l'invasion régionale précédant la dissémination métastatique**. Dans cet environnement, certaines cytokines exercent des propriétés immunosuppressives et sont potentiellement impliquées dans l'altération de l'immunocompétence des effecteurs anti-tumoraux *in situ* (Fradelizi *et al.* 2003), comme on a pu le voir précédemment. On peut citer par exemple le TGF-β, l'IL-10 ou encore le VEGF.

Le TGF-β est sécrété par la plupart des tumeurs, et inhibe la production de cytokines par les cellules immunocompétentes, diminue l'expression de leurs récepteurs et interfère avec leurs voies de signalisation. De plus, il inhibe la présentation de l'antigène, et empêche l'activation des cellules immunocompétentes, en particulier des lymphocytes T cytotoxiques et LAK. Il induit également l'apoptose des cellules T (Fradelizi *et al.* 2003). Cette cytokine favorise donc l'échappement tumoral à la réponse immunitaire.

L'IL-10 possède également une action immunosuppressive importante. Elle limite la réponse anti-tumorale à médiation cellulaire en inhibant la présentation de l'antigène, la prolifération des lymphocytes T spécifiques, et protège les cellules tumorales de la lyse par les lymphocytes T cytotoxiques (Fradelizi *et al.* 2003). Cette cytokine est également produite par certaines cellules tumorales humaines (carcinomes baso-cellulaires, mélanomes, syndrome lymphoprolifératifs,…).

Enfin, **le Vascular Endothelial Growth Factor (VEGF)**, cytokine à effet immunosuppresseur produite par la plupart des cellules tumorales humaines, est aussi un facteur important dans l'induction de la croissance des cellules endothéliales et dans le contrôle de la perméabilité vasculaire (Fradelizi *et al.* 2003). L'une des stratégies anti-tumorales consiste donc à neutraliser l'activité de ce facteur afin d'inhiber la vascularisation tumorale, et ainsi étouffer la tumeur et empêcher sa dissémination.

Ainsi, les cytokines constituent l'une des **clés de la lutte anti-tumorale**. Leur rôle est parfois **ambivalent**, stimulant ou inhibant la réponse immunitaire anti-tumorale, mais le contrôle de leurs effets et interactions constitue sans doute l'espoir d'une véritable thérapeutique anti-tumorale. Leur utilisation dans le traitement des mélanomes canins sera abordée plus en détails dans la partie 3.3 traitant de l'immunothérapie.

III- Conséquences et applications : outils diagnostiques, pronostiques et thérapeutiques

3 Conséquences et applications : outils diagnostiques, pronostiques et thérapeutiques.

3.1 Les marqueurs tumoraux : généralités.

3.1.1 Définition.

Un marqueur tumoral peut se définir comme une **substance ou une fonction cellulaire, caractérisant la présence ou le développement d'un processus tumoral** (Le Gall 2001). Il peut également s'agir d'une molécule associée à une fonction cellulaire qui caractérise le **potentiel évolutif d'un processus tumoral** (invasivité, néoangiogénèse, résistance au traitement, …) (Martin et Magdelenat 2005).

La base théorique des marqueurs tumoraux se situe dans la **différence de comportement biologique entre cellules normales et cancéreuses**. Ils peuvent donc correspondre à des **témoins de la prolifération cellulaire** exagérée, d'un **phénotype invasif** (protéases, …), ou encore d'un **phénotype angiogénique** (sécrétion de facteurs de croissance angiogéniques, de chimiotactisme, …), … (Martin et Muracciole 2005).

En biochimie clinique, le terme de marqueur tumoral correspond à des substances synthétisées par le tissu tumoral ou le tissu environnant, et sécrétées dans le sang, donc à des substances détectables et dosables par les **méthodes analytiques de biochimie** (**marqueur tumoral sérique**) (Kerbrat 2002). Ces facteurs ont une grande utilité **diagnostique**, en raison de leur dosage non invasif.

Mais le terme de marqueur tumoral peut également s'appliquer à des **antigènes tissulaires** présents sur la tumeur elle-même (**membranaires, cytoplasmiques ou nucléaires**), mis en évidence par les anatomo-pathologistes en **cytologie, histologie, ou immunohistochimie** (Le Gall 2001). Ils sont utilisés principalement comme facteurs **pronostiques**.

3.1.2 Propriétés.

3.1.2.1 Sensibilité, spécificité.

La sensibilité et la spécificité sont deux paramètres caractérisant la valeur et la fiabilité d'un test.

La **sensibilité** (Se) correspond à la probabilité que le test soit positif si le sujet est malade, donc ici à la probabilité de **détecter le marqueur tumoral** s'il est présent.

Elle s'oppose à la **spécificité** (Sp) qui, elle, se définit par la probabilité que le test soit négatif si le sujet est sain, c'est-à-dire de ne détecter le marqueur **que lorsque le processus tumoral recherché est présent** (Kerbrat 2002). Le marqueur est question peut être spécifique d'un type tumoral, d'une localisation (métastase), …

Ces deux données statistiques sont complétées par la **valeur prédictive positive**, évaluant les vrais et faux négatifs (probabilité d'être malade si le test est positif) et la **valeur prédictive négative**, distinguant les vrais des faux positifs (probabilité de ne pas être malade si le test est négatif) (Kerbrat 2002). Ainsi, lorsqu'un test a une bonne valeur prédictive positive, son résultat est fiable lorsqu'il est positif. De la même manière, un test avec une bonne valeur prédictive négative est fiable lorsque son résultat est négatif.

3.1.2.2 Un marqueur idéal ?

Le marqueur tumoral idéal a été défini dès 1975 par Heberman à la conférence du NCI *Advances in cancer management*. Il se caractérise par les critères suivants (Le Gall 2001) (Kerbrat 2002) (Martin et Muracciole 2005) :

- **application facile** : détection simple (molécule facile d'accès donc plutôt relarguée par la tumeur dans un milieu périphérique comme le sang, l'urine, des épanchements, …), reproductible, et d'un coût modéré.

- **détectabilité** : existence de méthode de dosage/détection, permettant la mesure quantitativement significative entre sujets sains et sujets atteints de néoplasies

- **spécificité** : marqueur totalement négatif chez les sujets en bonne santé ou touchés par d'autres types tumoraux que celui recherché (= l00% de spécificité), indiquant une **spécificité d'organe et/ou de type histologique**

- **sensibilité** : marqueur totalement positif pour un type tumoral donné (= 100% de sensibilité), permettant de ne reconnaître que les vrais malades.

De plus, dans le cas d'un marqueur sérique, sa concentration devrait être **corrélée au volume de la tumeur**, et **détectable à très faible concentration** (Le Gall 2001), permettant ainsi de mettre en évidence l'effet thérapeutique, de surveiller une maladie résiduelle ou le développement de métastases (Martin et Muracciole 2005).

Malheureusement, ce marqueur n'existe pas, et il faut donc réaliser le meilleur **compromis** possible en fonction du but recherché (dépistage, diagnostic, appréciation du stade tumoral, pronostic, détermination des molécules thérapeutiques les plus adaptées, recherche de maladie résiduelle ou de récidive, surveillance du traitement, …).

Toutefois, grâce au développement des techniques d'hybridation cellulaire, la production d'**anticorps monoclonaux** a permis la mise en évidence d'antigènes nouveaux, dont la détection, associée à celle de marqueurs déjà connus, permet d'établir un véritable **bilan tumoral** (Martin et Muracciole 2005).

De plus, l'**approche protéomique**, cherchant à analyser les perturbations moléculaires (altérations génétiques, transcriptionnelles et protéiques), est aujourd'hui une voie de recherche prometteuse dans l'identification et l'isolement de nouveaux marqueurs potentiels.

3.1.3 Méthodes de détection.

- Les **marqueurs tumoraux sériques** ont une concentration variable en fonction de la pathologie. Il faut donc choisir la méthode pour laquelle le rapport entre la concentration et le phénomène mesuré est linéaire sur une grande distance (Le Gall 2001).

D'une manière générale, on mesure les marqueurs tumoraux sériques dans le **sérum** ou le **plasma**, en utilisant le plus souvent des méthodes **immunochimiques** (voir figure 74) (Le Gall 2001). On peut utiliser la *méthode par compétition*, en mesurant un antigène froid versus un antigène marqué pour un taux d'anticorps constant et saturable (méthode par défaut d'anticorps) (Martin et Muracciole 2005). Il existe aussi la *méthode immunométrique à deux sites*, ou méthode sandwich, avec utilisation d'un anticorps de capture en excès, et un anticorps de détection (Martin et Muracciole 2005). Divers signaux peuvent être utilisés pour la détection et/ou la mesure : des radioéléments (RIA ou Radio Immuno Assay, IRMA ou Immuno Radio Metric Assay, RLA ou Radio Ligand Assay) ; des enzymes telles que la peroxydase (EIA ou Enzyme Immuno Assay, EIMA ou Enzyme Immuno Metric Assay) ; des fluorophores (FIA ou Fluro Immuno Assay) (figure) ; des molécules chimioluminescentes (CLIA ou Chemi Lumino Immuno Assay) (Martin et Muracciole 2005).

Figure 74 : microscopie en fluorescence utilisée pour la mise en évidence d'antigène sur une coupe histologique (d'après Quintin et al. 2006b).

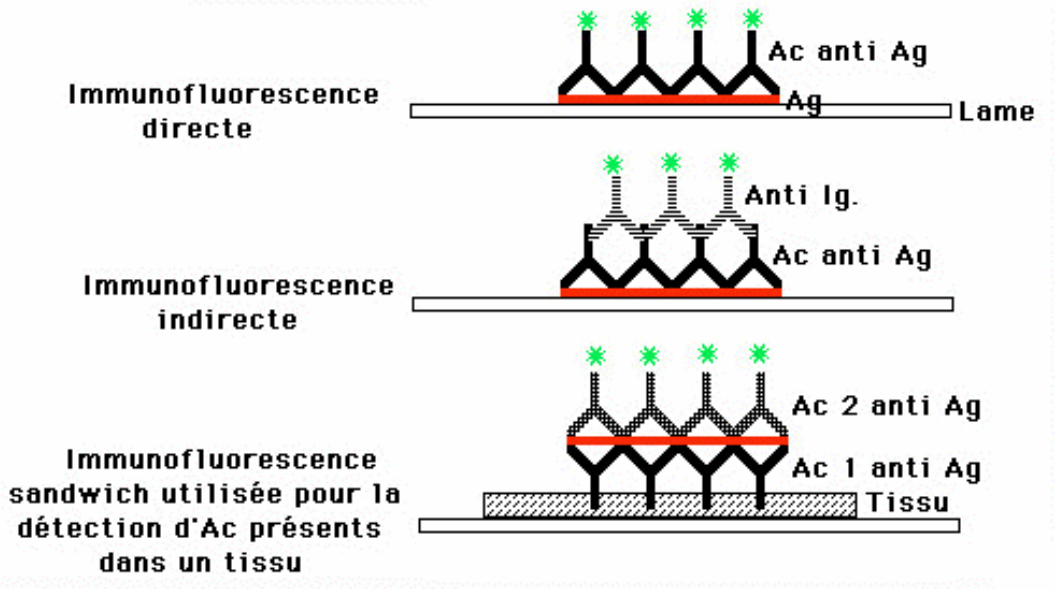

D'autres méthodes peuvent être employées dans la détection des marqueurs tumoraux sériques, par exemple la **chromatographie liquide haute performance**, la **cytométrie de flux**, des **méthodes colorimétriques**, … (Le Gall 2001).

- Dans le cas des **antigènes tissulaires**, la méthode la plus classique est **l'immunohistochimie**, également basée sur la détection du marqueur cellulaire (antigène) par des anticorps spécifiques (Le Gall 2001), polyclonaux ou le plus souvent aujourd'hui monoclonaux.

Après étalement, déparaffinage et séchage des coupes, l'**anticorps primaire** (figure 75) est déposé directement sur le tissu et reconnaît, s'il existe, le récepteur antigénique recherché. Un **deuxième anticorps,** susceptible de se fixer à l'anticorps primaire et complexé à un système **avidine-biotine-peroxydase** permettant une révélation amplifiée, est appliqué. La Diaminobenzidine (DAB) ou l'Acide Ethynyl-Corbazole (AEC) révèle la réaction en brun et rouge respectivement. Une contre-coloration douce avec l'hématoxyline recolore le tissu et rend possible une détermination topographique du marquage.

Figure 75 : schématisation de l'immunohistochimie : antigène (1), anticorps primaire (2), anticorps secondaire (3), complexe avidine-biotine-peroxydase (4) (d'après Heron 2006a).

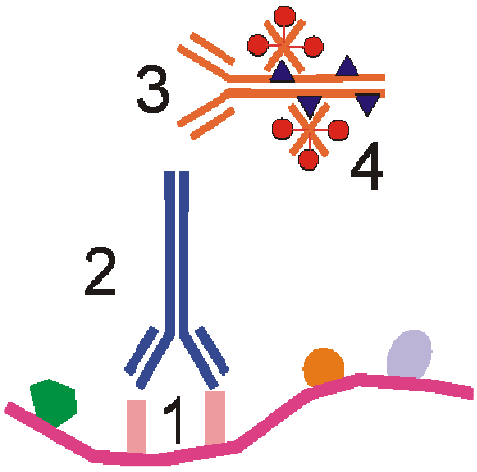

D'autres méthodes sont utilisées. Citons par exemple des méthodes **biochimiques** d'étude des protéines après homogénéisation du tissu, des méthodes de **biologie moléculaire** (PCR, RT-PCR, micro-arrays d'ADN), la **cytométrie de flux**, l'**immuno-scintigraphie**, ou encore l'utilisation de radioligands (Martin et Magdelenat 2005).

3.1.4 Classification.

De nombreuses substances, présentes lors de processus néoplasique et absentes chez l'individu sain, peuvent prétendre à l'appellation de marqueur tumoral. Leur origine, leur structure biochimique, leur mode d'action et leur intervention dans le développement tumoral varient grandement selon les molécules.

De nombreuses classifications ont déjà été établies chez l'homme, mais l'apparition constante de nouveaux marqueurs spécifiques les rend rapidement obsolètes.

La classification proposée ici se veut donc généraliste, afin de rendre compte des principaux marqueurs reconnus aujourd'hui. Elle est basée sur les données observées chez **l'homme**, chez qui sont réalisées les plus nombreuses études. Nous appliquerons ensuite ces données au cas spécifique du mélanome canin.

3.1.4.1 Les marqueurs sécrétés par la tumeur.

Ils constituent, chez l'homme, la majeure partie des marqueurs tumoraux d'intérêt clinique avéré (Le Gall 2001).

3.1.4.1.1 Les protéines embryonnaires.

On distingue d'une manière générale (Le Gall 2001) :

- les **antigènes oncofœtaux**, comme par exemple :
  - *l'antigène carcino-embryonnaire (ACE)*, utilisé pour le diagnostic et le pronostic du cancer colique chez l'homme (Laboratoire Cerba 1988).
  - *l'α-fœtoprotéine (AFP)*, glycoprotéine employée dans le suivi de patients atteints de carcinomes hépatocellulaires après exérèse de la tumeur, mais aussi comme marqueur de choix des tumeurs testiculaires humaines (Laboratoire Cerba 1988).
  - ***Mift***, un **facteur de différenciation précoce des mélanocytes**. Il est parfois ré-exprimé chez l'adulte lors de mélanome malin.

- les **protéines placentaires**:
  - ***l'hCG*** : il s'agit d'un marqueur fondamental des tumeurs testiculaires et placentaires chez l'homme. Des **taux faibles** peuvent être également détectés lors d'endométriose, de kyste ovarien, et dans les cancers du sein, les insulinomes, les tumeurs gastriques, les hépatomes et les **mélanomes malins humains**. Des taux élevés peuvent être enfin signalés lors de grossesse, cirrhose, ou ulcère gastro-duodénal (Laboratoire Cerba 1988).
  - les *hormones lactogènes placentaires*, et des *phosphatases alcalines placentaires* comme l'isoenzyme de Reagan chez l'homme.

3.1.4.1.2 Les marqueurs de cellules matures.

3.1.4.1.2.1 Les hormones.

On distingue parmi ces dernières (Le Gall 2001) :

- les **amines et leurs dérivées** :
  - les ***catécholamines*** (*adrénaline, noradrénaline, dopamine*) : il s'agit de bioamines hypertensives, dérivées de la tyrosine. Leurs principaux métabolites sont *l'acide vanilmandélique*, et les *métanéphrines*. Ces hormones sont utilisées comme marqueurs principaux des neuroblastomes, ganglioneuromes et phéochromocytomes humains. Leur taux est **secondairement augmenté dans toutes les tumeurs dérivant de la crête neurale** (chémodectomes, **mélanome**, rétinoblastomes,…), ainsi que lors de stress, d'hypertension artérielle, ou dans certaines tumeurs à cellules APUD (Amines Precursor

Uptake and Decarboxylation) telles que le cancer de la médullaire de la thyroïde, les tumeurs carcinoïdes du grêle,… (Laboratoire Cerba 1988).

- la *sérotonine*, dérivé métabolique du tryptophane, est normalement sécrétée par les cellules entéro-chromaffines appartenant au système APUD. Leur prolifération (carcinoïdes) se traduit par une hypersécrétion de sérotonine, utilisable en diagnostic chez l'homme (Laboratoire Cerba 1988).
- la *5 HIA (5 hydroxy-indol-acétate)*, métabolite urinaire de la sérotonine, est également synthétisée par les cellules entéro-chromaffines, mais aussi le pancréas, la thyroïde, les poumons et les bronches, ainsi que les ovaires. Elle est dosée par chromatographie liquide, et son taux est augmenté lors de carcinoïdes, des cancers pulmonaires à petites cellules, des tumeurs endocrines pancréatiques non β, des tumeurs de l'ovaire, … et aussi lors de consommation d'aliments riches en sérotonine (ananas, banane) ! (Laboratoire Cerba 1988)
- la ***5-S-Cystéinyl dopa*** : elle est **synthétisée dans les mélanocytes normaux** (intermédiaire de synthèse des mélanines), et est partiellement éliminée dans les **urines**. Son dosage s'effectue en chromatographie liquide haute performance avec une détection électrochimique. Il s'agit du premier marqueur utilisé chez l'homme dans le **dépistage des mélanomes**. Toutefois, sa **sensibilité** restant **insuffisante**, elle est plutôt utilisée dans **le suivi du traitement** (Laboratoire Cerba 1988).

- des **protéines** ou des **peptides** :
  - la *calcitonine*, peptide sécrété par les cellules C du corps de la thyroïde, régule le métabolisme phosphocalcique. Des taux élevés sont observés principalement dans les cancers médullaires de la thyroïde chez l'homme, et plus rarement dans les cancers du sein, du poumon, du tractus gastro-intestinal, du pancréas, du foie, des phæchromocytomes, lors d'hypercalcémie… (Laboratoire Cerba 1988).
  - la *parathormone* : son taux peut être augmenté lors de tumeurs endocrines sécrétantes (adénome ou carcinome de la parathyroïde) (Martin et Muracciole 2005), mais également à la suite de déséquilibres nutritionnels (hyperparathyroïdisme secondaire), lors de carence en Ca et excès de P, ou encore lors de syndrome paranéoplasique (carcinome apocrine des sacs anaux chez le chien).
  - *l'insuline* : son élévation peut être également due à la présence d'une tumeur endocrine sécrétante, comme l'insulinome ; elle est à l'origine d'une hypoglycémie (Martin et Muracciole 2005).
  - ***la gastrine et l'ACTH*** : le taux de ces deux hormones est **parfois élevé** lors de **mélanome malin** chez l'homme (Laboratoire Cerba 1988).

- des **stéroïdes** : comme les *androgènes.*

3.1.4.1.2.2 Les enzymes.

La cellule cancéreuse peut avoir des activités enzymatiques quantitativement ou qualitativement différentes de celles de la cellule normale. Ainsi l'augmentation **sérique d'une activité enzymatique normalement existante** ou l'**apparition d'une nouvelle enzyme** traduisent, à un degré plus ou moins spécifique, l'existence d'une tumeur.

Citons par exemple (Le Gall 2001) :

- les *phosphatases acides prostatiques (PSA)*, dont l'élévation est généralement constatée lors de cancer avancé de la prostate chez l'homme, mais aussi lors d'hyperplasie prostatique et d'autres tumeurs (Laboratoire Cerba 1988) ;
- la *phosphatase alcaline osseuse*, augmentée lors de la majorité des ostéosarcomes humains et des métastases osseuses de type ostéoblastiques, ainsi que dans toute pathologie avec hyperactivité ostéoblastique (ostéomalacie, consolidation de fractures, …) (Laboratoire Cerba 1988) ;
- le *lysozyme* : il s'agit d'une enzyme dont l'activité sérique augmente lors de syndromes myéloprolifératifs chez l'homme (Laboratoire Cerba 1988) ;
- les *aldolases*, la *crétine kinase*, la pyruvate kinase, les *enzymes du métabolisme des glycoconjugués*, la *thymidine kinase*, … voient également leur activité augmenter lors de processus tumoraux.

3.1.4.1.2.3 Les immunoglobulines monoclonales.

La présence d'une immunoglobuline monoclonale dans le sérum traduit la **sécrétion exagérée d'un clone de cellules lymphoïdes B**. C'est en particulier le cas chez l'homme lors de myélome multiple (ou maladie de Kahler) et lors de la macroglobulinémie de Waldenström, affections malignes caractérisées par la prolifération plasmocytaire ou lympho-plasmocytaire (Laboratoire Cerba 1988).

D'autres maladies sont associées à la présence d'une immunoglobuline monoclonale. Citons par exemple les déficits immunitaires, les maladies auto-immunes, et les hémopathies malignes (Laboratoire Cerba 1988).

3.1.4.1.2.4 Les glycosaminoglycanes

L'acide hyaluronique en est un exemple courant. Il est actuellement dosé par chromatographie liquide sur les épanchements pleuraux, dans le cadre du diagnostic des mésothéliomes humains (Laboratoire Cerba 1988).

3.1.4.1.2.5 Les antigènes extraits de tumeurs et caractérisés par des anticorps poly ou monoclonaux.

De nombreuses substances rentrent dans cette catégorie chez l'homme (Le Gall 2001) :

- *CA50* (antigène sérique observé dans les cancers colorectaux, pancréatiques, ou gastro-intestinaux chez l'homme, ainsi que dans des tumeurs de l'ovaire, du sein et du

poumon), *CA125* (utilisé principalement dans le diagnostic des adénocarcinomes de l'ovaire), *CA15-3* (glycoprotéine circulante associée aux tumeurs mammaires humaines), *CA19-9* (antigène gastro-intestinal carbohydraté, au taux particulièrement élevé lors de carcinome pancréatique), CA549 (diagnostic de tumeurs mammaires chez la femme) , *CA72-4* (détection principalement de tumeurs gastriques ou ovariennes) , ... : toutes ces **protéines**, reconnues par un anticorps, sont **présentes au niveau des cellules tumorales et passent dans le sang** (CA correspond à « Cancer Antigen » ou « Carbohydrate Antigen », et le chiffre qui suit définit l'anticorps) (Laboratoire Cerba 1988).

- *PSA* (antigène spécifique de la prostate) : il s'agit d'une glycoprotéine de faible poids moléculaire, synthétisée uniquement par les cellules épithéliales prostatiques. Les taux sanguins sont normalement très faibles, et augmentent lors d'adénome prostatique, d'adénocarcinome, mais également lors de simples prostatites aiguës ou chroniques. Il s'agit donc d'un marqueur tumoral peu spécifique, mais qui peut se révéler intéressant lors de surveillance de récidive d'une tumeur prostatique après prostatectomie.

- *TATI* (Tumor-Associated Trypsin Inhibitor) : il s'agit d'un polypeptide dont les taux sériques/urinaires sont élevés lors de cancers gynécologiques (ovaires, col de l'utérus, endomètre) ou digestifs (estomac, pancréas) chez l'homme. Son élévation est également décrite lors de myélomes, leucémies, ou pancréatites (Laboratoire Cerba 1988)

- *TPA* (Tissue Polypeptide Antigen) : il s'agit d'un **marqueur tumoral sans spécificité**, dont la détermination permet une confirmation d'un diagnostic, un rôle pronostique, et le suivi du traitement et des récidives (Laboratoire Cerba 1988).

- *Antigène SCC* : marquant le carcinome épidermoïde du col de l'utérus chez la femme (Laboratoire Cerba 1988).

3.1.4.2 Les marqueurs témoignant d'une réaction de l'hôte à l'envahissement tumoral.

Ces paramètres ne sont pas véritablement spécifiques d'une pathologie tumorale, mais ils constituent des **marqueurs faciles d'accès** par dosage, et permettent notamment le **suivi** d'un patient et d'une tumeur donnés. Ils permettraient également d'affirmer **l'apparition de métastases** dans certains types tumoraux (Le Gall 2001). Ce sont :

- la *ferritine* : ce paramètre est un marqueur tumoral médiocre, car il n'a aucune valeur sémiologique. En effet, il s'élève lors de nombreuses affections malignes, lors de lyse cellulaire (hépatite, infarctus du myocarde), lors de processus inflammatoires ou lors de surcharge ferrique (Laboratoire Cerba 1988).

- la *β2–microglobuline* : il s'agit d'un marqueur non spécifique, mais il peut être intéressant dans le suivi des tumeurs du tissu lymphopoïétique chez l'homme (leucémies lymphoïdes chroniques, lymphomes, myélomes, …). Son augmentation est proportionnelle à l'évolution de la tumeur (Laboratoire Cerba 1988).

- la *SP1-glycoprotéine* ;

- la *thyroglobuline*, glycoprotéine synthétisée spécifiquement par les cellules folliculaires de la thyroïde, est élevée lors d'hyperthyroïdie, et de carcinome différencié de la thyroïde. Le rôle de ce marqueur réside surtout dans le suivi de ce cancer plus que dans son dépistage (Laboratoire Cerba 1988).

- les *polyamines (spermine, spermidine, putrescine*) : impliquées dans la régulation des processus de croissance.

La croissance tumorale et l'envahissement qu'elle entraîne, ainsi que la dissémination métastatique, provoquent chez l'organisme hôte une réaction avec **libération d'enzymes par les tissus sains environnants.** C'est par exemple le cas des tumeurs primitives ou secondaires du foie, entraînant une obstruction biliaire et donc une cholestase. Il s'en suit une augmentation de l'activité des enzymes hépatiques sériques (Laboratoire Cerba 1988) :

- les phosphatases alcalines ou PAL,
- la 5'nucléotidase,
- la γ-glutamyl-tranférase ou γ-GT, marqueur le plus sensible et le plus précoce.

La *lactodéshydrogénase ou LDH* est augmentée **lors de nombreuses tumeurs humaines**, ce qui en fait un marqueur peu sensible et peu spécifique. Toutefois, elle est intéressante car **témoigne de cancers à stades cliniques avancés**, le plus souvent métastasés (Laboratoire Cerba 1988).

La *neuron specific enolase (NSE)* peut également être dosée dans le sérum, et constitue un marqueur tumoral intéressant lors de cancers bronchiques à petites cellules, et dans les neuroblastomes humains (Laboratoire Cerba 1988).

La détermination sérique de *l'activité collagénase*, quant à elle, marque le **potentiel invasif et métastatique** de la cellule cancéreuse (Laboratoire Cerba 1988).

Enfin, on observe parfois une diminution de l'activité enzymatique des cellules, comme par exemple la pseudocholinestérase, lors de tumeurs métastasées au foie (Laboratoire Cerba 1988).

3.1.4.3 Les marqueurs tissulaires.

Ils sont **présents sur la tumeur elle-même**, et ne sont pas excrétés dans la circulation. En effet, la cellule tumorale est susceptible d'exprimer, soit **au niveau membranaire, soit au niveau cytoplasmique ou nucléaire**, des molécules spécifiques de la tumeur ou du processus de transformation maligne. (Laboratoire Cerba 1988).

Ces marqueurs peuvent être utilisés pour (Le Gall 2001) :

- la **quantification des récepteurs hormonaux** : les récepteurs aux œstrogènes peuvent être quantifiés pour le carcinome du sein chez la femme, à partir d'un prélèvement richement cellulaire tel qu'une cytoponction ou une pièce d'exérèse. Leur étude constitue un marqueur d'hormono-dépendance et donc un facteur pronostique intéressant.
- **l'analyse de populations lymphocytaires et myélomonocytaires** par cytométrie de flux, permettant le typage des leucémies et lymphomes grâce à la reconnaissance d'antigènes membranaires anormaux par un ou plusieurs anticorps monoclonaux.

Dans cette catégorie, on peut citer :

- des **antigènes de surface** : antigène pan-leucocytaire *CD45* (leucocytes), *CD79* (lymphocytes B), *CD3* (lymphocytes T), molécules d'adhésion (*E-cadhérine, β-caténine*), récepteurs, …

- des **marqueurs cytosoliques ou nucléaires**, tels que des protéines ou enzymes impliquées dans le **contrôle de l'apoptose** (*p53, Bcl-2, Bcl-X_L, p21, caspases, Ki67*, …) (Martin et Magdelenat 2005).

- des **marqueurs de différenciation** : *cytokératines* (marqueurs des cellules épithéliales) ; ***vimentine*** (marqueur des cellules conjonctives) ; *α-actine*, *desmine* et *myosine* (marqueurs des cellules musculaires) ; *neurofilaments* (marqueurs des cellules nerveuses), ***MelanA***, ***tyrosine***, *PSA*, ***protéine S100*** …

- des **marqueurs cytogénétiques** (anomalies de translocations, …), évalués par la technique de FISH et par établissement de caryotypes.

- des **marqueurs moléculaires**, mis en évidence par PCR et RT-PCR, comme par exemple des anomalies génotypiques, des gènes hybrides, des réarrangements géniques, touchant notamment des oncogènes (*HER-2/neu* dans le carcinome du sein chez la femme) ou des gènes suppresseurs de tumeur…

- des **marqueurs de la néoangiogénèse** tels que le VEGF ou le **comptage histologique des néocapillaires** (Martin et Magdelenat 2005).

Ces marqueurs constituent une nouvelle approche prometteuse du diagnostic précoce des tumeurs (Le Gall 2001).

3.1.4.4 Marqueurs de chimiorésistance

La probabilité qu'une cellule tumorale soit chimiorésistante augmente avec la masse tumorale et avec le temps. Mais pendant longtemps, la seule manière d'évaluer la sensibilité potentielle d'une tumeur à la chimiothérapie était de la mettre en culture. Toutefois, cette méthode n'est pas entièrement satisfaisante (Laboratoire Cerba 1988).

On a donc cherché des séquences génétiques ou des protéines membranaires pouvant être associées avec certitude à la résistance à une drogue ou à une famille de drogue.

On peut citer l'exemple de la GP170, pompe membranaire entraînant un flux du médicament cytotoxique du milieu intracellulaire vers le milieu extracellulaire. La concentration intracellulaire de la drogue est donc diminuée, réduisant ainsi son efficacité. Le *gène MDR codant pour la gp170*, est amplifié dans la cellule cancéreuse ayant acquis une résistance, aboutissant à la surexpression de cette protéine membranaire. Cette protéine joue donc le rôle de facteur de **résistance multidrogue** pour les cellules cancéreuses. Elle a été mise en évidence notamment dans les cancers du sein chez la femme (Laboratoire Cerba 1988).

3.2 Les marqueurs tumoraux du mélanome canin : des outils diagnostiques.

3.2.1 Marqueurs tumoraux et dépistage.

Le succès du contrôle thérapeutique des processus tumoraux dépend de leur diagnostic précoce. Il est donc nécessaire de développer des **méthodes simples et fiables** pour identifier les tumeurs **dès les premiers stades évolutifs** (Martin et Muracciole 2005). Cela est d'autant plus vrai pour les mélanomes malins du chien, compte tenu de leur mauvais pronostic (avec près de 80% des animaux développant des métastases (Sulaimon *et al.* 2002)).

En détaillant les monographies des maladies, nous avons pu nous rendre compte de la **difficulté occasionnelle du diagnostic clinique, cytologique et histologique des mélanomes** (**aspects macroscopique et microscopique variable, pléomorphisme cellulaire, pigmentation parfois absente**,…) (Modiano *et al.* 1999). En effet, les mélanocytes, ayant pour origine embryonnaire les crêtes neurales, gardent la capacité de se différencier en cellules fusiformes ou épithélioïdes, rendant parfois peu aisée la distinction avec d'autres tumeurs anaplasiques (Koenig *et al.* 2001) (Sulaimon *et al.* 2002). Le diagnostic différentiel des tumeurs cutanées peu différenciées inclut, outre les mélanomes, les lymphomes et autres tumeurs à cellules rondes (mastocytome, tumeur vénérienne transmissible, histiocytome), des carcinomes, et surtout des sarcomes ayant pour origine les fibroblastes, les cellules musculaires lisses ou striées, des cellules d'origine neurale, … (Sandusky *et al.* 1987).

La **microscopie électronique**, permettant d'identifier ultra-structurellement les mélanosomes ou pré-mélanosomes, constitue le **diagnostic de certitude** par excellence. Toutefois, compte-tenu de son coût et des contraintes de réalisation technique, elle n'est pour ainsi dire **jamais utilisée en routine** (Sulaimon *et al.* 2002).

Les méthodes traditionnelles de distinction de ces tumeurs sont basées sur des **colorations argyrophiles de la mélanine** (coloration de Fontana et Masson) ou sur la démonstration d'une **activité DOPA**. Toutefois, ces méthodes connaissent des limites, la première réagissant avec d'autres pigments que les mélanines, et la seconde devant être réalisée sur des tissus congelés (Berrington *et al.* 1994). De plus, ces techniques ne permettent généralement pas d'identifier les mélanomes achromiques, en raison de l'absence ou du faible nombre des mélanosomes, de leur immaturité ou de leur absence de pigmentation (Sulaimon *et al.* 2002).

L'utilisation d'autres techniques moins conventionnelles mais plus efficaces, notamment la **recherche d'antigènes associés aux tumeurs** permise par le développement des anticorps monoclonaux en 1975 par Köhler et Milstein, peut alors s'avérer d'un grand intérêt diagnostique (Oliver et Wolfe 1992). En effet, la réalisation d'immunomarquages constitue depuis plusieurs années une méthode classiquement utilisée chez l'homme pour **déterminer l'origine tissulaire d'une tumeur peu différenciée**. Cette technique, relativement peu coûteuse et facile à mettre en place en pratique, permet de mettre en évidence certains

marqueurs tissulaires spécifiques, comme par exemple les protéines spécifiques des cellules productrices de mélanine ou celles des cellules provenant des tissus neuro-ectodermiques pour le mélanome (Sandusky *et al.* 1987) (Rabanal *et al.* 1988) (Koenig *et al.* 2001). Il s'agit donc de la **méthode diagnostique de choix au quotidien**. On réalise le plus souvent des **immunohistochimies** (IHC), sur des blocs de tissus fixés au formol et inclus en paraffine. Toutefois, **l'immunocytochimie** (ICC), pratiquée sur des ponctions à l'aiguille fine par exemple, se développe de plus en plus pour le diagnostic des tumeurs. Cette technique a notamment l'avantage d'être facilement réalisable, peu invasive, et permet l'obtention des résultats est rapide (Höinghaus *et al.* 2002). Chez l'homme, elle constitue un outil diagnostique important dans le cadre de la recherche de mélanomes ou de ses métastases (Höinghaus *et al.* 2002). Cependant, rares sont les publications rapportant cette méthode chez le chien (Höinghaus *et al.* 2002). Les données présentées ici concernent donc principalement l'évaluation immunohistochimique des marqueurs.

Confrontée à l'étude morphologique de la tumeur, l'utilisation d'un panel de marqueurs immunohistochimiques caractéristiques d'un type tumoral permet de réduire progressivement la liste de diagnostics différentiels, et offre ainsi un diagnostic définitif dans de nombreuses tumeurs peu différenciées chez l'homme (Koenig *et al.* 2001) (Sandusky *et al.* 1987). Nous nous attacherons donc à préciser le **panel de marqueurs le plus adapté dans le cadre du mélanome canin** (résumé des principaux marqueurs diagnostiques du mélanome canin en annexe 6).

Le dosage de marqueurs tumoraux sériques, méthode peu invasive, peut être également d'un grand secours dans le dépistage de mélanomes, ainsi que lors du suivi des effets du traitement.

3.2.1.1 Marqueurs tissulaires, immunomarquages et diagnostic.

3.2.1.1.1 Les filaments intermédiaires.

Les protéines des **filaments intermédiaires** constituent des marqueurs tissulaires spécifiques, utilisés depuis plusieurs années pour le diagnostic et la classification des tumeurs humaines (Rabanal *et al.* 1988). Ces protéines appartiennent au cytosquelette de la cellule, et permettent de maintenir l'intégrité de la cellule, sa forme, la position de ses organelles, ainsi que la mobilité cellulaire et intracellulaire (Moore *et al.* 1989). On distingue les **kératines et cytokératines**, spécifiques des cellules épithéliales ; la **vimentine**, spécifique des cellules mésenchymateuses et neuro-ectodermiques (Koenig *et al.* 2001) ; la **desmine**, présente dans les cellules d'origine myogénique (Rabanal *et al.* 1988) ; la **protéine gliale fibrillaire acide** ou GFAP, caractéristique des astrocytes ; et les **neurofilaments**, contenus par les neurones (Moore *et al.* 1989).

Les différents types tumoraux dérivés de ces cellules conservent la spécificité initiale de l'expression de ces filaments intermédiaires (Rabanal *et al.* 1988), aussi bien dans la **tumeur primaire que dans les métastases** (Moore *et al.* 1989), et même en cas de tumeur faiblement différenciée (Sandusky *et al.* 1991). Les carcinomes sont donc cytokératines+ et vimentine- ;

les sarcomes sont vimentine+ et cytokératines- ; et les tumeurs musculaires sont desmine+ et vimentine+ (Rabanal *et al.* 1988).

La **plupart des mélanomes** de l'homme, du chien et du chat, sinon tous, ne sont que **vimentine+** (Smith *et al.* 2002), et ne réagissent pas au marquage des autres types de filaments intermédiaires (Moore *et al.* 1989) (Sandusky *et al.* 1991). En effet, Ramos-Vara *et al.* (2000) montrent au cours de l'étude immunohistochimique de 122 mélanomes canins d'origine buccale que 100% de ces tumeurs sont vimentine+ (marquage cytoplasmique) et cytokératine-. Les mêmes résultats sont obtenus par Sandusky *et al.* au cours d'une étude de 1987 portant sur 18 cas de mélanomes cutanés achromiques, ainsi que par Rabanal *et al.* en 1988, lors de leur étude de 14 mélanomes cutanés chez le chien. De la même manière, Koenig *et al.* (2001) montrent un marquage vimentine + dans les 7 lignées cellulaires de mélanomes et dans 27 cas de mélanomes canins primitifs sur les 28 étudiés.

Toutefois, ces marqueurs sont **très peu spécifiques**, car de nombreux autres types cellulaires sont vimentine+, en particulier les cellules mésenchymateuses et les sarcomes (Smith *et al.* 2002) (Ramos-Vara *et al.* 2000).

L'étude de la carte d'expression des filaments intermédiaires reste néanmoins utile lors d'études préliminaires, afin de **distinguer les grands types tumoraux**, comme les tumeurs mésenchymateuses des tumeurs épithéliales (Ramos-Vara *et al.* 2000).

Moore *et al.* (1989) rapportent que l'alcool ou la congélation constituent les meilleures techniques de fixation des tissus pour l'immunomarquage des filaments intermédiaires. Toutefois, aujourd'hui, la fixation au formol pose de moins en moins de problèmes techniques pour la réalisation de l'IHC.

3.2.1.1.2 La NSE (neuron specific enolase)

La NSE est une protéine des **neurones**, des **cellules neuroendocrines centrales et périphériques**, et des **mélanocytes**. Il s'agit d'une enzyme glycolytique (Koenig *et al.* 2001).

Les mélanomes sont souvent **NSE**+ (neuron specific enolase). Ramos-Vara *et al.* (2000) observent au cours de la même étude 89,1% des tumeurs NSE+ (marquage cytoplasmique, et parfois nucléaire faible).

Sandusky *et al.* (1987), au cours d'une étude visant à déterminer la nature de 65 tumeurs canines cutanées et sous-cutanées, d'aspect indifférencié, révèlent que 10 mélanomes achromiques sur 18 apparaissent NSE+, soit 56% de ces tumeurs. Des résultats proches sont publiés par Koenig *et al.* (2001), lors de leurs travaux portant sur 29 cas de mélanomes chez le chien. Dans leur étude, la NSE est exprimée par 18 tumeurs sur les 29 testées, soit 62% des tumeurs, quel que soit leur niveau de pigmentation.

Mais ce marqueur reste **très peu spécifique** et donc d'utilité limitée, la NSE pouvant être mise en évidence dans de **nombreux tissus sains**, en particulier les **tissus musculaires lisses** (Smith *et al.* 2002).

Ramos-Vara *et al.* (2000) soulignent par contre que le marquage de la protéine NSE est faible à inexistant en cas de fixation inférieure à une semaine. Cette observation peut expliquer le faible nombre de marquages positifs parfois obtenus dans certaines études. Une **durée de fixation au moins égale à une semaine** est donc conseillée.

3.2.1.1.3 La protéine S100.

La **protéine S100** est une protéine acide intracellulaire et intranucléaire liant le Ca2+, retrouvée en particulier dans les **cellules de Schwann** entourant les nerfs (Smith *et al.* 2002), les **cellules gliales et épendymaires** du cerveau, ainsi que dans les **mélanocytes** et les **cellules de Langerhans** cutanées (Höinghaus *et al.* 2002). Il s'agit d'un dimère de deux sous-unités polypeptidiques, α et β (Höinghaus *et al.* 2002). Elle a été isolée pour la première fois à partir d'extraits de cerveau de bovin, et porte ce nom en raison de sa solubilité dans une solution saturée de sulfate d'ammonium (Sandusky *et al.* 1985) (Rabanal *et al.* 1988). Soulignons également l'existence d'un **isoforme S100a**, exprimé **uniquement par les cellules neuro-ectodermiques**, et dont le marquage ne nécessite pas de démasquage antigénique (Koenig *et al.* 2001).

L'anticorps anti-S100 constitue un marqueur diagnostique intéressant, marquant la plupart des mélanomes chez l'homme (Smith *et al.* 2002)(Choi et Kusewitt 2003). Il est d'autant plus intéressant lors de tumeur indifférenciée ou de mélanome achromique, chez qui la mélanine ne peut être utilisée pour confirmer le diagnostic (Sandusky *et al.* 1985) (Choi et Kusewitt 2003). Höinghaus *et al.* (2002) précisent en outre que la réalisation **d'immunocytochimies** sur des empreintes de mélanomes ou de nœuds lymphatiques confère un profil de réactivité comparable à celui de l'examen immunohistochimique, avec un marquage cytoplasmique granuleux à homogène (voir figure 76).

Figure 76 : marquage immunocytochimique S100+ (AEC, x1600) d'un mélanome malin de la cavité buccale chez le chien (d'après Höinghaus et al. 2002, avec leur autorisation).

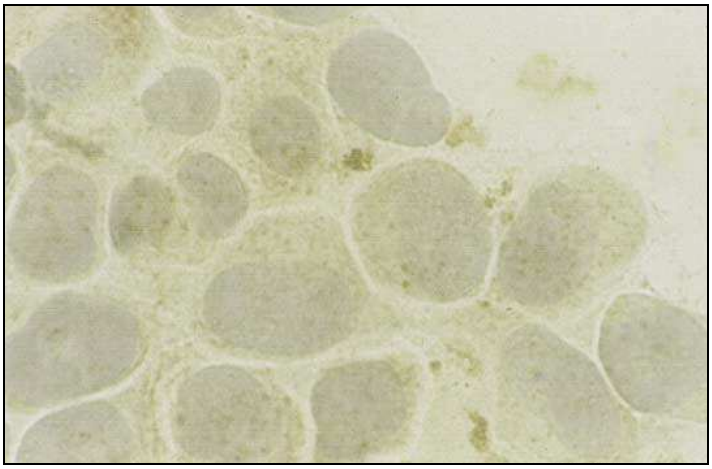

Le marquage de la protéine S100 constitue chez le chien, comme chez l'homme, un indicateur **très sensible** des mélanomes bénins et malins (Sandusky *et al.* 1985) (Höinghaus *et al.* 2002) (Choi et Kusewitt 2003). En effet, Sandusky *et al.* (1985), au cours de leur étude immunohistochimique de 31 cas de mélanomes canins achromiques, montrent que 26 de ces tumeurs sont S100+ (marquage cytoplasmique, uniforme et granuleux, parfois nucléaire,

touchant également les mélanocytes pigmentés et non pigmentés), soit une sensibilité de 79% pour ce marquage. Koenig *et al.*, en 2001, obtiennent une sensibilité identique dans l'étude de 29 mélanomes de localisation variable chez le chien, et un marquage de 100% des sept lignées cellulaires établies à partir de mélanomes canins. Toutefois, lors de travaux sur des mélanomes indifférenciés, Sandusky *et al.* (1987) n'obtiennent qu'une sensibilité de 56% pour ce marquage (10/18 cas S100+). Quinze de ces mélanomes réagissent néanmoins **soit au marquage de la S100, soit à celui de la NSE**. La **combinaison** de ces deux marquages permet donc d'apporter un diagnostic dans plus de 83% des cas (Sandusky *et al.* 1987).

Ramos-Vara *et al.* (2000) soulignent qu'une meilleure sensibilité du marquage S100, comme pour la protéine NSE, est garantie par une **durée de fixation du prélèvement supérieure à une semaine**, permettant un marquage optimal (Ramos-Vara *et al.* 2000). Ils obtiennent dans leurs recherches 76% des mélanomes buccaux canins S100+ (marquage cytoplasmique et nucléaire).

D'autre part, Maliver *et al.* (2004) confirment que la protéine S100 est utile dans l'identification du type tumoral, y compris dans un cas rare de mélanome malin cutané chez un chien, achromique et à différenciation ostéioïde.

Enfin, Choi et Kusewitt (2003), dans une étude portant sur des mélanomes achromiques montrent une sensibilité de 90,5%,, avec 19 tumeurs S100+ sur 21 (marquage cytoplasmique principalement, plus rarement du noyau (voir figure 77)). Des chiffres de même ordre de grandeur sont obtenus lors des travaux de Koenig *et al.* en 2001, où S100 est détectée par immunohistochimie dans 75% des mélanomes pigmentés et 89% des mélanomes achromiques. Le marquage S100 apparaît donc **très utile pour le diagnostic des mélanomes achromiques** (Koenig *et al.* 2001).

Figure 77 : nœud lymphatique, marquage de la protéine S100, (ABC imunopéroxydase/ DAB, x400) : marquage modéré des cellules fusiformes d'un mélanome achromique métastatique (d'après Choi et Kusewitt 2003, avec leur autorisation).

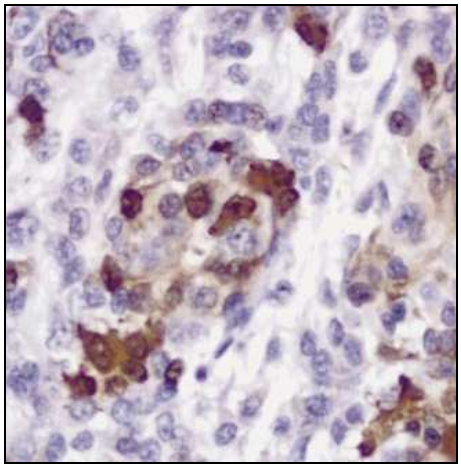

L'anticorps anti-protéine S100 constitue donc un marqueur diagnostique des mélanomes canins des plus **sensibles, notamment pour les mélanomes achromiques** (Choi et Kusewitt 2003) (Koenig *et al.* 2001), pourvu que le délai de fixation des échantillons soit suffisamment long.

Pérez *et al.* (2002) précisent en outre que la protéine S100 permet de **distinguer les cellules mélanocytaires tumorales (S100+ et A1AT-) des mélanophages (S100- mais A1AT+)** souvent fréquents au sein de la tumeur, surtout en phase de régression comme on peut l'observer chez le porc Duroc.

Toutefois, malgré sa très bonne sensibilité, cet anticorps n'a qu'une **spécificité médiocre** (Choi et Kusewitt 2003).

Il marque en effet chez le chien, comme chez l'homme, de **nombreux tissus sains** exprimant à l'état normal la protéine S100 (Sandusky *et al.* 1985) (Ramos-Vara *et al.* 2000) (Höinghaus *et al.* 2002) (Sulaimon *et al.* 2002). On peut citer notamment le système **nerveux central et périphérique** (neurones, cellules gliales, cellules de Schwann), la **peau** (mélanocytes, cellules de Langerhans, cellules des glandes sudoripares et salivaires), les **tissus lymphoïdes** (cellules dendritiques folliculaires, cellules interdigitées), les **glandes endocrines** (cellules interstitielles de l'hypophyse, cellules satellites de la médullo-surrénale), les **chondrocytes** de la trachée, les **cellules myoépithéliales** de la mamelle (Sandusky *et al.* 1985) (Rabanal *et al.* 1988) (Ramos-Vara *et al.* 2000) (Choi et Kusewitt 2003) (Sulaimon *et al.* 2002) ou de la prostate, les adipocytes, (Höinghaus *et al.* 2002),… .

Cet anticorps anti-S100 marquera également les **tumeurs dérivées** de ces tissus, notamment les schwannomes, les léiomyosarcomes, les GIST (gastro-intestinal stromal tumors), les fibrosarcomes (Choi et Kusewitt 2003), les chondrosarcomes et ostéosarcomes, les plasmocytomes, les carcinomes épidermoïdes, les adénocarcinomes de la glande mammaire (Höinghaus *et al.* 2002) ou encore les neurofibrosarcomes, dont l'aspect histologique peut être confondu avec un mélanome achromique fusiforme (Maliver *et al.* 2004).

La protéine S100 reste néanmoins un marqueur diagnostique très intéressant en pratique, grâce à son **utilisation dans un panel d'anticorps**. Rabanal *et al.* (1988) étudient à ce titre une population de 77 tumeurs canines cutanées, dont 12 indifférenciées à l'histologie. Les 8 cas de mélanomes malins initialement diagnostiqués se sont révélés à 100% S100+ (marquage nucléaire et cytoplasmique), ainsi que vimentine+, kératine et cytokératine-. Les hémangiosarcomes, léiomyosarcomes et liposarcomes montrent le même type de marquage, mais l'examen morphologique des cellules tumorales, combiné à la recherche d'autres marqueurs, permet d'aboutir à un diagnostic définitif dans tous les cas de tumeurs indifférenciées (Rabanal *et al.* 1988).

Cette étude a ainsi permis établir un **arbre diagnostique applicable lors de tumeurs cutanées anaplasiques** (voir annexe 7).

3.2.1.1.4 Anticorps dirigés contre des antigènes mélanocytaires spécifiques.

En routine, l'identification des mélanomes chez le chien est basée classiquement sur les marquages de la protéine S100, de la NSE, et des filaments intermédiaires (vimentine, cytokératine) (Sulaimon *et al.* 2002). Toutefois, on a pu s'apercevoir que ces marqueurs restaient peu spécifiques. On a donc cherché à **adapter au mélanome canin des marqueurs immunohistochimiques humains** (Sulaimon *et al.* 2002).

En effet, comme précédemment décrit (voir 2.1.1), il existe de nombreux antigènes exprimés de manière exclusive ou prédominante par les cellules de mélanomes. L'utilisation d'anticorps spécifiques d'antigènes du mélanome, en particulier d'antigènes des mélanosomes, permet d'augmenter l'intérêt de l'IHC dans le diagnostic du mélanome chez l'homme (Smith *et al.* 2002) (Modiano *et al.* 1999). Ces protéines ont d'autre part de nombreuses implications thérapeutiques, que nous développerons ensuite.

3.2.1.1.4.1 MelanA.

MelanA/MART-1 (Melanoma Antigen Recognized by T cells 1) est une protéine mélanocytaire transmembranaire de 118 acides aminés et 18 kD, à la fonction jusqu'alors inconnue, mais qui intervient dans la reconnaissance des cellules tumorales mélanocytaires par la réponse T cytotoxique (Smith *et al.* 2002) (Maliver *et al.* 2004) (Koenig *et al.* 2001).

Cette protéine n'est localisée que dans un **petit nombre de tissus normaux** (Smith *et al.* 2002). En effet, Höinghaus *et al.* (2002) rapportent une étude antérieure (Busam *et al.* 1998) indiquant que l'expression du gène codant pour MelanA (MART-1) voit son expression limitée aux mélanocytes.

En cherchant plus en détail, Ramos-Vara *et al.* (2000) identifient des réactions anti-MelanA dans plusieurs types de tissus, révélant soit la présence de cette protéine, soit une réaction croisée de l'anticorps avec une protéine immunologiquement proche de MelanA :

- marquage nucléaire intense et cytoplasmique modéré de l'épithélium des canaux intra-lobulaires et inter-lobulaires des glandes salivaires, ainsi que de l'épithélium des voies respiratoires pulmonaires,
- marquage nucléaire intense et homogène des cellules alvéolaires pulmonaires,
- marquage cytoplasmique faible des cellules acineuses prostatiques et des cellules de l'épithélium urétral,
- marquage nucléaire et cytoplasmique multifocal des cellules épithéliales des paupières,
- marquage intense des cellules de la zone fasciculée et réticulée des glandes surrénales (réaction immunologique croisée),
- marquage cytoplasmique et nucléaire modéré de l'épithélium du canal intra-lobulaire du pancréas,
- marquage intense des cellules interstitielles des testicules ou des cellules de la granulosa de l'ovaire (réaction immunologique croisée),

- et enfin marquage des mélanocytes intra-épidermiques et plus rarement des mélanocytes du bulbe.

De la même manière, Höinghaus *et al.* montrent dans leur étude de 2002 que MelanA s'exprime dans les tissus testiculaires normaux du chien. Cette observation est conforme aux données disponibles chez l'homme, où MelanA s'exprime dans les cellules productrices de stéroïdes de la glande surrénale, dans l'ovaire et le testicule, ainsi que dans les tumeurs dérivées de ces tissus (Busam *et al.* 1998, Höinghaus *et al.* 2002).

L'expression de MelanA dans les cellules autres que les mélanocytes reste néanmoins limitée, faisant de ce marqueur **l'un des plus spécifiques des mélanomes**.

Le marquage de MelanA est considéré comme **le plus intéressant dans le diagnostic des mélanomes chez le chien** (Choi et Kusewitt 2003).

En effet, Ramos-Vara *et al.* (2000) observent 91,5% des mélanomes buccaux étudiés MelanA+ (marquage généralement intense et hétérogène, limité au cytoplasme, le plus souvent diffus, plus rarement polaire ou ponctué [figure 78]), y compris la plupart des mélanomes achromiques (71%) et à cellules ballonisantes.

Dans cette même étude, moins de 2,5% des tumeurs non mélanocytaires se révèlent faiblement et focalement MelanA+ (carcinomes transitionnels de la vessie, carcinomes des glandes salivaires). De plus, les **mélanophages** ne sont **pas marqués** par cet anticorps (Ramos-Vara *et al.* 2000) (Maliver *et al.* 2004).

Choi et Kusewitt (2003) soulignent également cette bonne spécificité, avec aucune immunoréactivité des autres types tumoraux testés.

Figure 78 : IHC anti-MelanA sur un mélanome buccal achromique d'une chienne croisée de 16 ans : marquage cytoplasmique, hétérogène au sein de la masse tumorale (coupe congelée, démasquage à la chaleur, Ac au 1/50, x200) (photo Unité d'histologie et d'anatomo-pathologie, ENVA).

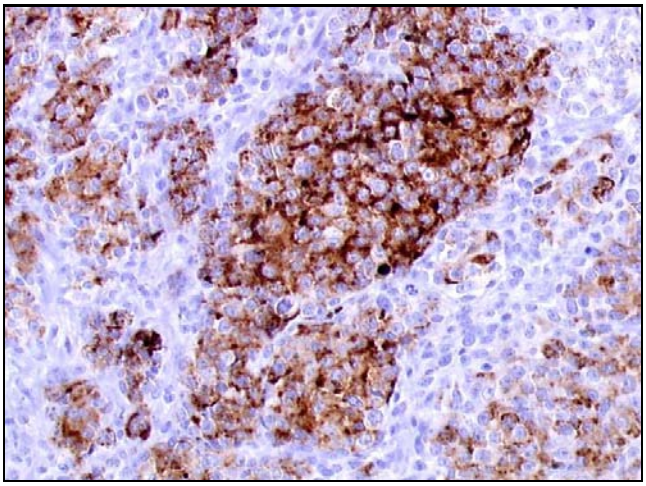

Maliver *et al.* (2004) précisent également que MelanA permet d'identifier le type tumoral, y compris dans un cas rare de mélanome malin cutané chez un chien, achromique et à différenciation ostéioïde.

MelanA apparaît donc comme **un des marqueurs tumoraux les plus sensibles et spécifiques**, utile dans la discrimination des tumeurs d'origine incertaine (Ramos-Vara *et al.* 2000). Soulignons notamment l'intérêt de **l'utilisation concomitante du marquage de la protéine S100** (Smith et *al.* 2002), encore plus sensible bien que peu spécifique.

Ramos-Vara *et al.* (2000) indiquent d'autre part que la protéine MelanA ne perd pas son antigénicité lors de la fixation au formol, même lorsque celle-ci est prolongée (> 1 semaine), permettant ainsi une utilisation de routine en IHC.

De plus, Höinghaus *et al.* (2002) précisent que la réalisation **d'immunocytochimies** sur des empreintes de mélanomes ou de nœuds lymphatiques confère un profil de réactivité comparable à celui de l'examen immunohistochimique. Cette technique simple et rapide permet donc une détection fiable de ce type de tumeur, bien que la sensibilité de cette méthode n'ait pas encore été évaluée avec précision (Höinghaus *et al.* 2002).

L'utilisation diagnostique du marqueur MelanA connaît cependant une limite chez le chien dans le cadre des **mélanomes achromiques**, où la sensibilité du marquage se révèle généralement **plus décevante**. En effet, dans une étude conduite sur 29 tumeurs mélaniques canines (Koenig *et al.* 2001), on retrouve des résultats proches de ceux de Ramos-Vara *et al.* (2000), avec 62% des prélèvements MelanA+ (18/29), mais une disparité en fonction du degré de pigmentation est notable, avec 90% des tumeurs pigmentées MelanA+ (18/20), et aucun marquage des 9 tumeurs amélaniques. Soulignons toutefois que cette étude se base sur des effectifs beaucoup plus restreints que l'étude de Ramos-Vara *et al.* (2000), et que Koenig *et al.* (2001) eux-mêmes soulignent le manque de sensibilité de leur technique de révélation (ABC peroxydase). Mais de la même manière, Choi et Kusewitt, dans leurs travaux de 2003, rapportent cette mauvaise sensibilité de MelanA pour le marquage des mélanomes achromiques, avec seulement 10 mélanomes non pigmentés sur 21 MelanA+ (47,6%).

Enfin, Cangul *et al.* (2001) émettent une **réserve** quant au marquage des **mélanomes canins à cellules en bague à chaton** pour MelanA. En effet, dans leur étude, seul l'un des trois mélanomes de ce type s'est révélé MelanA+. Toutefois, ces mélanomes sont très rares, et d'aspect assez distinctif à l'histologie.

3.2.1.1.4.2 HMSA-1 et -5.

Berrington *et al.* montrent en 1994 que des **glycoprotéines mélanosomiques** peuvent, comme chez l'homme, être reconnus chez le chien par des anticorps monoclonaux humains. C'est en particulier le cas de **HMSA-1 et -5** (Human melanosome specific antigen).

Utilisés chez le chien sur 35 cas de mélanomes, fixés au formol et inclus en paraffine, ces anticorps permettent d'obtenir un marquage dans respectivement 60% et 69% des cas, quels

que soient leur localisation et leur degré de malignité. En association, ils permettent de marquer 83% des mélanomes canins. La **sensibilité** de la détection est donc **modérée** (Berrington *et al.* 1994) (Roels *et al.* 1999).

La **spécificité** de **HMSA-5** est de **97%**, suite au marquage d'une tumeur cutanée pigmentée des cellules basales. Cette tumeur reste néanmoins facile à distinguer d'un mélanome par l'histologie (Berrington *et al.* 1994). Cet anticorps réagit également avec les mélanocytes normaux, mais ne marque **pas les mélanophages**. Il marque principalement les cellules **peu à pas pigmentées**. Ces observations sont comparables à celles faites chez l'homme, où l'antigène HMSA-5 est exprimé uniquement dans les stades mélanosomiques précoces des mélanocytes normaux ou néoplasiques. Cet anticorps est donc d'autant plus intéressant dans le **cas de mélanomes canins achromiques** (Berrington *et al.* 1994).

La **spécificité** de **HMSA-1** est, quant à elle, moins élevée (**71%**), cet anticorps réagissant avec 29% des tumeurs non mélanocytaires de l'étude (**tumeurs des cellules basales, tumeurs à cellules granuleuses, plasmocytomes**). Toutefois, ce marquage, d'habitude cytoplasmique et granuleux, apparaît ici sous la forme de gouttelettes cytoplasmiques discrètes. La spécificité de cet anticorps est donc, en pratique, assez proche de celle de HMSA-5 (Berrington *et al.* 1994). HMSA-1 marque également des **tissus sains**, comme les cellules épithéliales des glandes salivaires, ou encore les neurones cérébraux et médullaires (Berrington *et al.* 1994). Un marquage modéré des mélanophages est également parfois réalisé par HMSA-1 (Berrington *et al.* 1994).

Ces données soulignent également l'hétérogénéité d'expression des antigènes tumoraux, et donc **l'intérêt de marquages multiples** (Smith *et al.* 2002).

3.2.1.1.4.3 HMB-45.

Les anticorps anti-**HMB-18**, **-HMB-45 et –HMB-50** sont également dirigés contre des **protéines spécifiques des mélanosomes** (Ramos-Vara *et al.* 2000). Chez l'homme, ils constituent des marqueurs très spécifiques (Sp > 0,91) de certains sous-types de mélanomes, malgré une sensibilité inférieure à celle de S100 (Sulaimon *et al.* 2002). HMB-45 est utilisé notamment pour distinguer les mélanomes achromiques ou peu pigmentés d'autres cellules tumorales malignes (Sulaimon *et al.* 2002). En revanche, leur utilité est restée jusqu'alors modérée en médecine vétérinaire, en raison du manque de réaction croisée avec les tissus de mélanomes canins (Berrington *et al.* 1994) (Ramos-Vara *et al.* 2000) (Cangul *et al.* 2001).

Une étude de Sulaimon *et al.* (2002), rapportée par Smith *et al.* (2002), dévoile néanmoins l'utilité potentielle de ce marqueur chez le chien. En utilisant une IgG1 monoclonale de souris HMB-45 sur 25 cas de mélanomes malins canins (16 mélanomes buccaux, 8 cutanés, et un digité), fixés au formol et inclus en paraffine, cette équipe montre en effet un marquage de **88% des mélanomes, toute localisation confondue, et de 86% des mélanomes achromiques**. Ces résultats sont obtenus après un démasquage antigénique par **micro-ondes** et un **prétraitement** des tissus fixés au formol par un mélange de **permanganate de potassium et d'acide oxalique**. Ce prétraitement a trois avantages : il blanchit la mélanine, facilitant la détection de l'immunomarquage ; il démasque les antigènes bloqués par la

fixation au formol ; et il bloque l'activité péroxydase endogène (Sulaimon *et al.* 2002). Sans lui, aucune immunoréactivité n'est mise en évidence (Sulaimon *et al.* 2002).

Le marquage des cellules tumorales apparaît **cytoplasmique, diffus et granuleux** (voir figure 79), comme rapporté chez l'homme (Sulaimon *et al.* 2002).

Figure 79 : mélanome malin de la cavité buccale chez le chien (Immunopéroxydase/DAB, contre-coloration à l'hématoxyline de Mayer, barre 40µm, V : vaisseau) : marquage immunohistochimique cytoplasmique diffus par HMB-45, après traitement au $KMnO_4$/AcOx (Sulaimon et al. 2002, avec leur autorisation).

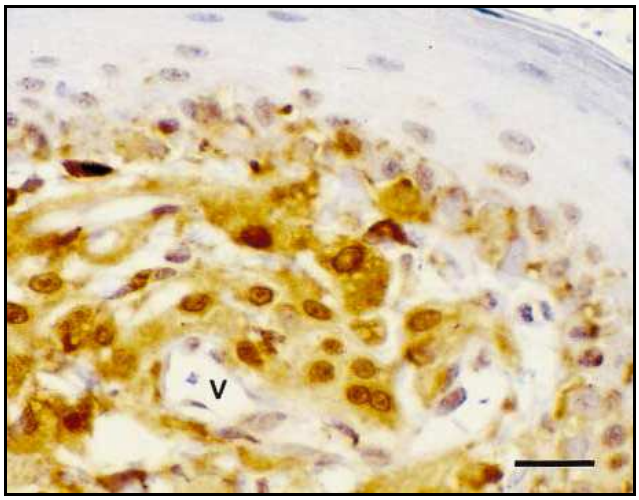

Ce marqueur est également doté d'une **bonne spécificité**, avec seulement 6% des tumeurs non mélanocytaires positives (1 **plasmocytome** sur 16 tumeurs comprenant des plasmocytomes, fibrosarcomes, carcinomes épidermoïdes, histiocytose maligne, tumeurs des cellules basales, carcinomes anaplasiques) (Sulaimon *et al.* 2002). Chez l'homme, le marquage HMB-45 est rapporté dans les cas de plasmocytomes, d'adénocarcinomes du sein ou de l'endomètre, coliques et rectaux, de lymphomes immunoblastiques, de neuroblastomes olfactifs et de carcinomes baso-cellulaires (Sulaimon *et al.* 2002). Cette réactivité croisée est attribuée à la présentation par ces tumeurs d'épitopes glycoprotéiques antigéniquement apparentés à ceux du mélanome (Sulaimon *et al.* 2002).

D'autre part, il existe un marquage non spécifique des glandes sébacées et apocrine, probablement suite aux liaisons ioniques non spécifiques entre l'anticorps et les produits de sécrétion (Sulaimon *et al.* 2002).

Enfin, on observe comme chez l'homme un marquage des mélanocytes résidents de l'épiderme (Sulaimon *et al.* 2002). Cette réaction serait provoquée par la stimulation des mélanocytes épidermiques par des facteurs tumoraux extrinsèques (Sulaimon *et al.* 2002).

Ainsi, HMB-45 constitue un marqueur tumoral **à la fois sensible et spécifique**, à la condition que soit utilisé un démasquage antigénique par micro-ondes et un prétraitement par un mélange de permanganate de potassium et d'acide oxalique (Sulaimon *et al.* 2002). Ce marquage peut donc se révéler intéressant pour le diagnostic des mélanomes chez le chien.

3.2.1.1.4.4 NK1/C3 et NK1/beteb.

NK1/C3 et NK1/beteb sont des anticorps monoclonaux de souris dirigés contre une glycoprotéine hétérogène localisée à la face interne des membranes des vésicules cytoplasmiques des **pré-mélanosomes** (Ramos-Vara *et al.* 2000) (Sulaimon *et al.* 2002). Ils sont également utilisés dans le **diagnostic des mélanomes chez l'homme**.

Toutefois, Berrington *et al.* (1994), de même que Sulaimon *et al.* (2002) ne rapportent **pas de marquage des mélanomes canins avec ces anticorps**.

Ce manque d'immunoréactivité peut s'expliquer par un défaut d'expression de cette glycoprotéine par les cellules de mélanome, mais aussi par une destruction éventuelle des antigènes au cours de la fixation (Sulaimon *et al.* 2002). D'autre part, chez l'homme, on observe une perte de la positivité à NK1/C3 lors de mélanomes à haut potentiel métastatique (Sulaimon *et al.* 2002). Or, on sait que chez le chien, les mélanomes sont plutôt localisés à la cavité buccale et généralement de haut grade de malignité. Ces données peuvent donc expliquer le défaut de réactivité observé chez le chien.

3.2.1.1.4.5 MEL-1.

MEL-1 (R24), immunomarqueur humain, reconnaît un antigène majeur de la surface cellulaire, le **disialo-ganglioside 3 (GD3)**. Il s'agit d'une molécule glycolipidique, insérée dans la membrane plasmique des cellules de mélanomes et de tumeurs neuro-ectodermiques (Sulaimon *et al.* 2002), très conservée entre les espèces (Modiano *et al.* 1999). Il s'exprime en plus grande quantité dans les cellules de mélanome par rapport aux cellules normales (Sulaimon *et al.* 2002).

Sulaimon *et al.* (2002), en testant un anticorps monoclonal de type IgG3 sur les 25 cas de mélanomes malins canins précédemment décrits, avec le même prétraitement, révèlent **72% de positivité, toute localisation confondue**. Les **tumeurs achromiques** sont quant à elles positives dans **58%** des cas. Comme pour HMB-45, sans prétraitement, les immunomarquages sont absents.

Le marquage des cellules tumorales apparaît homogène, classiquement **cytoplasmique**, et **sporadiquement nucléaire** (figure 80) (Sulaimon *et al.* 2002).

Figure 80 : mélanome malin achromique chez le chien (Immunopéroxydase/DAB, contre-coloration à l'hématoxyline de Mayer, barre 40µm, V : vaisseau) : marquage immunohistochimique cytoplasmique et nucléaire par MEL-1, après traitement au KMnO4/AcOx (Sulaimon et al. 2002, avec leur autorisation).

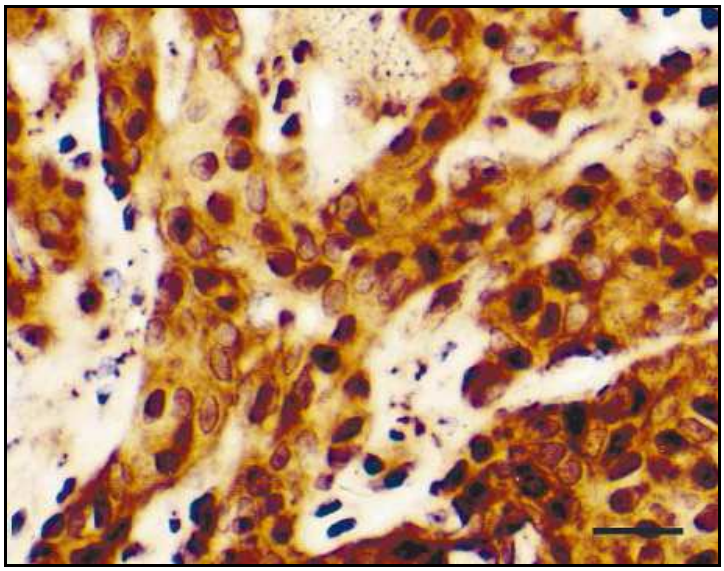

La **sensibilité** de ce marqueur reste donc **modérée** et bien **inférieure à celle de HMB-45** (Milner *et al.* 2006), d'autant plus sur les tumeurs amélaniques (Sulaimon *et al.* 2002).

Comme pour HMB-45, un marquage non spécifique des glandes sébacées et apocrine est observé (Sulaimon *et al.* 2002). Toutefois, la spécificité de ce marqueur n'a pas été encore évaluée (Sulaimon *et al.* 2002).

L'utilisation de ce marqueur ne comporte donc pas d'intérêt majeur dans le diagnostic du mélanome canin.

3.2.1.1.4.6 Anticorps dirigés contre les enzymes de la mélanogenèse.

Des anticorps marquant les **enzymes de la mélanogenèse** peuvent également utilisés dans la confirmation du diagnostic de mélanome chez le chien, ainsi que dans la distinction d'autres types tumoraux (Choi et Kusewitt 2003). Leur utilisation est possible sur des prélèvements fixés au formol et inclus en paraffine (Choi et Kusewitt 2003).

C'est le cas de **Tyr**, anticorps dirigé contre la **tyrosinase** (Ramos-Vara *et al.* 2000). Chez l'homme, il s'agit d'un marqueur sensible mais peu spécifique, marquant de nombreux autres tissus. Toutefois, Cangul *et al.* (2001) signalent que, dans leur étude portant sur 7 mélanomes canins (4 à cellules ballonisantes et 3 à cellules en bague à chaton), aucun ne s'est révélé positif au marquage par l'anticorps anti-tyrosinase, alors que les mélanomes malins humains présentent une forte réactivité. Pour ces auteurs, cet anticorps n'est donc pas réactif avec les mélanomes canins, bien que leurs travaux n'aient porté que sur des cas particuliers de mélanome.

La **MEL17/gp100** est aussi un antigène de différenciation du mélanome pouvant être recherché par IHC (Modiano *et al.* 1999). On peut également citer les anticorps dirigés contre la **TRP-1** (Tyrosinase Related Protein-1), la **TRP-2** (Tyrosinase Related Protein-2, également appelée DOPAchrome tautomérase), ou encore la **Pmel57/Silver**, toutes trois exprimées par les mélanomes pigmentés (Choi et Kusewitt 2003).

Choi et Kusewitt (2003) étudient chez le chien 20 cas de mélanomes achromiques primaires de localisation variée (cavité orale, peau, doigt), et une tumeur métastasée au nœud lymphatique. L'utilisation d'un anticorps polyclonal de lapin anti-**TRP-2** permet de marquer **61,9%** de ces tumeurs (12 tumeurs primaires et 1 tumeur métastatique), avec un **marquage** restreint au **cytoplasme** (figure 81). Toutes ces tumeurs étaient également MelanA+. La plupart des tumeurs négatives étant des prélèvements de plus de 10 ans d'âge, la sensibilité de ce marqueur est donc certainement encore supérieure. De plus, aucune tumeur d'autre type (fibrosarcome, léiomyome, léiomyosarcome,…) ne s'est révélée positive, y compris les schwannomes et GIST pourtant S100+, ce qui en fait un marqueur diagnostique **spécifique**.

Figure 81 : mélanome achromique cutané chez un chien, marquage de la protéine TRP-2, (ABC imunopéroxydase/ DAB, x400) : marquage important et diffus des cellules tumorales (Choi et Kusewitt 2003).

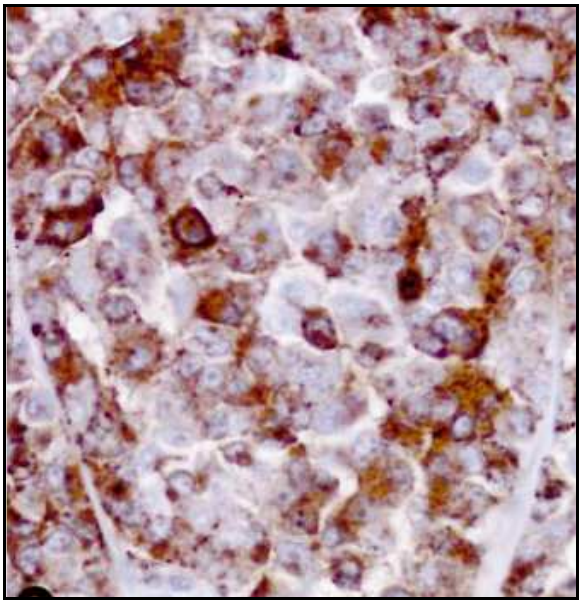

Le marquage de la TRP-2, assez sensible et spécifique, semble donc utile dans la confirmation du diagnostic de mélanome chez le chien, notamment lors de mélanomes achromiques (Choi et Kusewitt 2003). Ce marqueur semble d'autant plus intéressant que la TRP-2 resterait détectable quelque soit le stade de la progression tumorale (Orlow *et al.* 1998, cité par Choi et Kusewitt 2003), contrairement à d'autres marqueurs tels que Tyr, TRP-1 ou MelanA.

3.2.1.1.5 Anticorps dirigés spécifiquement contre une lignée canine de mélanomes

IBF-9 est le premier, et actuellement le seul anticorps monoclonal murin **spécifiquement créé pour reconnaître des antigènes associés aux mélanomes du chien**.

L'antigène reconnu reste inconnu, mais Oliver *et al.*, dans une étude de 1997, précisent qu'il s'agirait d'une protéine membranaire de surface, existant sous deux formes de 89 et 85 kda (précurseur et forme finale d'une même protéine, protéines différentes contenant un épitope commun, différents isotypes d'une même protéine ?), contenant peu de résidus glycosylés et pas de résidu acide salicylique. Cet antigène serait produit en continu par la cellule, à un niveau constant quelle que soit la phase du cycle cellulaire (Oliver *et al.* 1997). Son expression est constante et élevée dans toutes les lignées cellulaires de mélanomes canins étudiées (>90% de positivité sauf CML-1 avec seulement 80%). Oliver *et al.* (1997) indiquent également que cette molécule jouerait un rôle dans l'adhésion cellulaire. Enfin, elle reste stable face à la fixation au formol et à l'inclusion en paraffine (Oliver *et al.* 1997), et est donc utilisable pour le diagnostic de routine.

Cet anticorps IBF-9 constitue une aide diagnostique intéressante pour distinguer les **mélanomes achromiques** des sarcomes indifférenciés à cellules fusiformes.

En effet, Olivier et Wolfe (1992) montrent, au cours d'une étude portant sur 38 mélanomes canins et 40 tumeurs non mélanocytaires fixés au formol et inclus en paraffine, qu'IBF-9 possède une **assez grande sensibilité**. En effet, cet anticorps marque 63% des mélanomes, mais **83% des mélanomes malins** et 84% des mélanomes dont l'index mitotique est ≥1. De plus, cet anticorps marque 93% des mélanomes d'origine buccale, contre seulement 43% des mélanomes cutanés et aucun mélanome oculaire (Olivier et Wolfe 1992). IBF-9 possède donc une **grande sensibilité pour le marquage des mélanomes malins buccaux**.

Le marquage est localisé principalement au niveau **membranaire** pour les cellules épithélioïdes et fusiformes (Olivier et Wolfe 1992).

La **spécificité**, quant à elle, n'est **que de 70%**, cet anticorps pouvant réagir également avec d'autres types tumoraux, comme par exemple les lymphosarcomes et les tumeurs des cellules basales (marquage cytoplasmique diffus), ou encore les tumeurs mammaires et les carcinomes épidermoïdes (marquage membranaire), ou les épulis (marquage uniquement de l'épithélium) (Olivier et Wolfe 1992). Ces tumeurs restent cependant faciles à éliminer de par leur aspect morphologique ou grâce à d'autres tests immunohistochimiques (Smith *et al.* 2002).

Par contre, cet anticorps ne réagit avec aucun tissu sain, que ce soit chez l'adulte ou chez le fœtus (Olivier et Wolfe 1992).

Berrington *et al.* (1994) suggèrent que l'utilisation **combinée des anticorps HMSA-1, -5 et IBF-9** permettrait d'augmenter significativement la sensibilité de la détection des mélanomes chez le chien.

3.2.1.1.6 Mitf (microphtalmia transcription factor)

Il s'agit d'une protéine nucléaire des mélanocytes, fondamentale pour le développement embryonnaire et la viabilité de la lignée mélanocytaire (Ramos-Vara *et al.* 2000).

Des anticorps anti-Mitf sont utilisés pour le diagnostic des **mélanomes humains** depuis peu (Ramos-Vara *et al.* 2000).

Aucune donnée n'est encore disponible pour le chien.

3.2.1.1.7 Métallothionines.

Il s'agit de protéines de bas poids moléculaires, pouvant fixer les métaux lourds de groupe II tels que le cuivre, le zinc, le cadmium,… Leur synthèse est induite dans de nombreux tissus suite à l'exposition à des ions métal du groupe II, mais aussi par les glucocorticoïdes, l'interféron, l'interleukine-1 et la vitamine D3. Ces protéines interviennent dans le transport des ions métal dans l'organisme, dans le métabolisme du Cu et du Zn, et dans le détoxification des métaux lourds. Elles jouent également un rôle protecteur fondamental vis-à-vis des espèces oxygénées réactives qui comportent des radicaux libres. L'**albumine**, la **transferrine**, la **cœruloplasmine**, la **myoglobine** et la **ferritine** font partie de ce groupe d'antioxydants protéiques (Dincer *et al.* 2001).

Ces protéines ont été récemment détectées dans de nombreuses tumeurs humaines ainsi que dans des modèles expérimentaux chez le rat et la souris. Dans une étude de 2001, Dincer *et al.*, cherchant à évaluer les applications diagnostiques et pronostiques des métallothionines dans le mélanome canin, montrent une expression modérée à forte de métallothionines dans **30% des mélanocytomes cutanés canins,** et dans **25% des mélanomes cutanés malins**. Ces données sont comparables avec celles retenues chez l'homme.

3.2.1.2 Marqueurs cytogénétiques.

La **cytométrie de flux** permet de mesurer rapidement la quantité d'ADN contenue par chaque cellule (Bolon *et al.* 1990). Elle permet donc de détecter des modifications communément associées à la malignité, comme l'**aneuploïdie** (anomalie du nombre de chromosomes) ou un **taux de prolifération élevé** (pic mitotique) (Bolon *et al.* 1990). Elle constitue donc une technique diagnostique potentiellement intéressante.

L'étude de Bolon *et al.* (1990), portant sur 179 cas de mélanomes canins de localisation variable, montre que la cytométrie de flux permet de réaliser des **histogrammes diagnostiques dans 85% des cas**, avec très peu de faux positifs et faux négatifs.

Toutefois, cette méthode diagnostique comporte plusieurs limites. D'abord, il s'agit d'une méthode longue, onéreuse. De plus, la forte pigmentation de certaines cellules mélaniques est source de difficultés techniques, masquant la ploïdie nucléaire. Enfin, l'interprétation des histogrammes reste délicate, car bien que l'on considère traditionnellement que l'aneuploïdie est associée à la malignité et la diploïdie à la bénignité, ce n'est pas toujours le cas. Bolon *et al.* (1990) rapportent en effet que chez l'homme, 60 à 80% des tumeurs solides, qu'elles

soient bénignes ou malignes, peuvent présenter un degré d'aneuploïdie. Il est alors important de prendre en compte, outre la ploïdie, l'index mitotique ainsi que le coefficient de variation, afin de déterminer le caractère bénin ou malin d'un mélanome par cette technique.

Bien que la cytométrie de flux puisse se révéler utile lors de cas équivoques, **l'histologie reste donc la technique diagnostique la plus facile à mettre en œuvre**, (Bolon *et al.* 1990).

3.2.1.3 Marqueurs sériques, dépistage, diagnostic et suivi.

Aujourd'hui, la meilleure approche permettant un diagnostic du cancer précoce et non invasif chez l'homme, repose principalement sur l'évaluation de marqueurs tumeurs sériques (Stromberg *et al.* 1995). Ces marqueurs sont également utilisés dans le monitoring du traitement.

Chez l'animal, le nombre de marqueurs tumoraux sériques fiables reste très restreint. On peut citer chez le chien l'α-fœtoprotéine (AFP) pour les tumeurs hépatiques et les lymphomes ; l'antigène carcino-embryonnaire (ACE) pour les tumeurs pancréatiques ; et l'inhibine pour les sertolinomes (Stromberg *et al.* 1995).

Grâce à un système de mesure *in vitro* de la modulation du transport de l'ARNm, un nouveau facteur plasmatique a pu être mis en évidence chez des rats touchés de plusieurs types de tumeurs (tumeurs mammaires, hépatome transpantable, …). La concentration de ce facteur revient, de plus, à un niveau basal après résection chirurgicale de la tumeur (Stromberg *et al.* 1995). Des résultats similaires ont été trouvés chez l'homme (Stromberg *et al.* 1995). Ce facteur correspond en fait à une **protéine oncofœtale phosphorylée (OFP)**, de 55 à 60 kda, normalement présente dans le cytoplasme des cellules du fœtus et le liquide amniotique, mais pas chez l'adulte normal (Stromberg *et al.* 1995).

Ce facteur sérique constitue un **marqueur diagnostique généraliste du cancer chez l'homme et le rat**. Stromberg *et al.* (1995), grâce à l'étude de 19 tumeurs malignes canines, indiquent que la mesure de l'activité sérique de l'OFP par un anticorps monoclonal est également utilisable chez le chien pour la détection de la plupart des tumeurs malignes, y compris celle du mélanome malin. Ce facteur est, en effet, présent à des taux élevés chez les chiens atteints de tumeurs (activité moyenne de transport de l'ARNm de 0,43 ± 0.28% /mg de protéine), et absente chez les animaux sains (activité moyenne de transport de l'ARNm de 0,04 ± 0.02% /mg de protéine).

Stromberg *et al.* (1995) font donc de l'OFP, au cours de cette étude préliminaire, un **marqueur du cancer sensible, précis, et simple d'utilisation** grâce à sa mesure sur un simple tube de sang. Un faible degré de chevauchement existe malgré tout entre les taux sériques des individus normaux et malades, entrainant l'existence d'un petit nombre de faux-positifs et faux-négatifs à prendre en compte (Stromberg *et al.* 1995).

3.2.2 Réalisation du bilan d'extension.

Chez le chien, le bilan d'extension consiste classiquement en la réalisation de **radiographies pulmonaires**, de **l'examen cytologique d'aspirations à l'aiguille fine des nœuds lymphatiques régionaux**, et éventuellement d'une **échographie abdominale** (Catchpole *et al.* 2003). Toutefois, ces techniques, peu sensibles pour la recherche de micro-métastases, ne permettent souvent pas d'aboutir à une évaluation fiable de l'ampleur de la maladie (Catchpole *et al.* 2003).

Le bilan d'extension reste pourtant fondamental, car il conditionne les mesures thérapeutiques à entreprendre (chirurgie, radiothérapie, …), selon le stade clinique de la maladie (Catchpole *et al.* 2002a).

D'autres méthodes diagnostiques plus précises peuvent donc être utilisées.

3.2.2.1 Examen immunohistochimique de biopsies de nœuds lymphatiques.

Chez l'homme, le statut métastatique des nœuds lymphatiques régionaux constitue le critère prédictif de survie le plus fiable lors de mélanome (Catchpole *et al.* 2003). L'examen histologique sous-estime souvent les métastases, la distinction entre des mélanocytes tumoraux et des mélanophages étant parfois délicate. Des méthodes immunohistochimiques sont donc désormais de plus en plus utilisées afin d'augmenter la sensibilité de la détection de cellules malignes.

Chez le chien, comme chez l'homme, la meilleure méthode de détection consiste en l'examen de **coupes sériées de biopsie de nœud lymphatique** (Catchpole *et al.* 2003). Comme nous avons pu le voir en détails dans la partie précédente, les marqueurs tissulaires les plus souvent utilisés pour le diagnostic du mélanome chez le chien sont la protéine S100 et MelanA. Toutefois, cette méthode reste longue et coûteuse, et les anticorps utilisés pour révéler ces antigènes associés au mélanome (MAAs) manquent souvent de sensibilité et de spécificité (Catchpole *et al.* 2003).

Une **immunocytochimie** peut être également réalisée sur une **ponction de nœud lymphatique**, avec la recherche des antigènes S100 et MelanA. Cette technique constitue une méthode de détection sensible des métastases (Höinghaus *et al.* 2002), et a le gros avantage d'être facile er rapide à réaliser.

3.2.2.2 Détection par RT-PCR des antigènes associés au mélanome canin.

Catchpole *et al.* (2003) proposent de rechercher ces MAAs grâce à une technique de **RT-PCR**, afin de déterminer la dissémination métastatique éventuelle de mélanomes malins buccaux.

En effet, **chez l'homme**, la recherche de la **tyrosinase** et de **MelanA** par RT-PCR constitue une méthode très efficace pour la détection de micrométastases. Le gène **MAGE** constitue également un marqueur intéressant de la dissémination métastatique des mélanomes, et est

proposé comme candidat dans le développement de vaccins anti-mélanome chez l'homme (Catchpole *et al.* 2003). Chez le **chien**, **MAGE-B** a probablement un intérêt similaire.

Catchpole *et al.* (2003) examinent des biopsies de mélanomes buccaux primaires et des cytoponctions des nœuds lymphatiques sous-mandibulaires drainant la tumeur chez 7 chiens, et recherchent par RT-PCR **l'expression concomitante de l'ARNm de 5 MAAs (MAGE-B, tyrosinase, MelanA/MART-1, gp100/Pmel17 et TRP-2)**. En effet, les mélanomes malins sont connus chez l'homme pour diminuer la transcription des gènes codant pour les MAAs lors de la dissémination métastatique. Cette technique, basée sur la recherche simultanée de plusieurs marqueurs, permet donc de contourner ce problème, et d'être plus sensible pour détecter les cellules malignes.

Elle permet, en outre, de **différencier les mélanocytes tumoraux des mélanophages,** phagocytant le pigment mais n'exprimant pas les gènes nécessaires à sa synthèse. Elle peut donc être utilisée en diagnostic, lors de tumeurs peu différenciées (Catchpole *et al.* 2003).

Toutefois, cette méthode a le défaut de ne **pas pouvoir différencier les mélanocytes normaux des mélanocytes tumoraux** dans les cytoponctions de nœuds lymphatiques, pouvant conduire à des faux-positifs. Bien que MAGE-B n'ait pu être mis en évidence dans les mélanomes de cette étude, probablement suite à un problème d'amorce, les quatre autres MAAs ont été détectés dans les tumeurs primaires ainsi que dans 2 des 5 cytoponctions de nœuds lymphatiques (voir figure 82), suggérant une dissémination métastatique, confirmée ensuite par radiographie.

Figure 82 : cytoponction de nœud lymphatique métastasé d'un chien atteint de mélanome gingival (d'après Catchpole et al. 2002a, avec leur autorisation) : analyse de l'expression des MAAs par PCR (primers pour tyrosinase et MelanA) (1 : témoin-, 1-3-5-7 : témoins-).

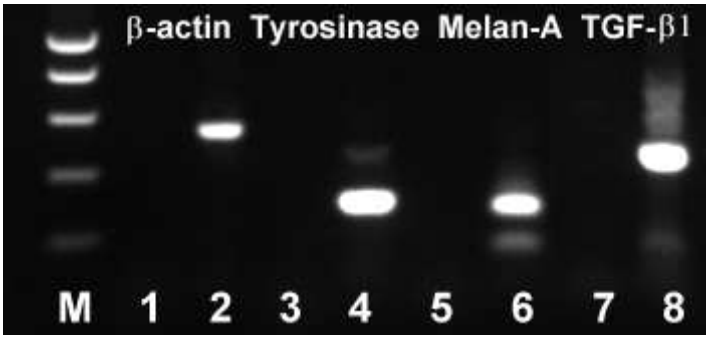

Cette technique permet donc de détecter des cellules de mélanomes dissimulées dans le nœud lymphatique régional, là où la cytologie et l'immunocytochimie peuvent se révéler négatives (Catchpole *et al.* 2002a). Elle offre ainsi un **staging moléculaire fiable des mélanomes buccaux chez le chien**, et constitue une aide **sensible, facile à mettre en œuvre et rapide** dans la recherche des métastases (Catchpole *et al.* 2002a) (Catchpole *et al.* 2003).

L'examen concomitant d'une biopsie de la tumeur primaire permet de constituer un témoin positif, et celui d'une cytoponction d'un nœud lymphatique éloigné (nœud poplité par exemple), un témoin négatif (Catchpole *et al.* 2003).

3.2.2.3 Exploration par scintigraphie.

Chez l'homme, l'outil le plus efficace pour réaliser le diagnostic de micrométastases lors de mélanome est l'exploration scintigraphique (Guerquin-Kern *et al.* 2004). Pour cela, on utilise soit le ^{18}F-fluoro-deoxy-glucose (^{18}FdG), un marqueur tumoral non spécifique, soit le **^{125}I-iodo-benzamide (^{125}I-BZA**), marqueur **spécifique du mélanome pigmenté**. En effet, le ^{125}I-BZA a une haute affinité pour la mélanine (Guerquin-Kern *et al.* 2004).

Cette technique de détection fonctionne également chez des **souris** développant de nombreuses métastases pulmonaires à la suite de l'inoculation par une culture de cellules de mélanomes murins B16 (Guerquin-Kern *et al.* 2004).

Elle serait également intéressante chez le chien, mais son **coût et sa difficulté de réalisation** restent prohibitifs.

3.2.2.4 Examen du nœud lymphatique sentinelle.

Chez l'homme, une nouvelle technique chirurgicale consiste à identifier et retirer **le premier ganglion recevant le drainage lymphatique à partir d'une tumeur**, appelé **ganglion sentinelle** (Kim *et al.* 2002). Sa détection peut se faire à l'aide d'un colorant (bleu d'isosulfan) et/ou d'un produit radioactif (technécium sulfur colloïde).

La cartographie lymphatique et les techniques de biopsie du ganglion sentinelle permettent d'identifier les patients présentant des métastases aux nœuds lymphatiques régionaux à un stade encore plus précoce que celui des micrométastases (Kim *et al.* 2002). Elle est fréquemment utilisée dans les cancers du sein chez la femme.

Dans le cas des mélanomes, cette technique est également possible, et fournit un staging précis chez l'homme (Kim *et al.* 2002). Aucune donnée n'est cependant disponible en médecine vétérinaire.

3.3 Les marqueurs tumoraux du mélanome canin : des outils pronostiques.

Les mélanomes du chien sont de **mauvais pronostic**, quelle que soit leur localisation primitive (Roels *et al.* 1999). Ainsi, lorsque l'excision chirurgicale large est impossible, le risque de progression et de développement de métastases est accru dans les formes malignes (Roels *et al.* 1999).

Le principal souci, chez le chien comme chez l'homme, après l'exérèse d'un mélanome primaire, consiste donc à préciser le pronostic et **identifier les patients présentant un risque important de développer des métastases**, afin de mettre en place le **traitement le plus efficace** possible (Ugurel *et al.* 2001).

Si la localisation tumorale et l'histologie fournissent chez l'homme des critères pronostiques fiables pour le mélanome cutané, leur valeur prédictive reste controversée chez le chien (Modiano *et al.* 1999). Des critères pronostiques plus adaptés seraient donc appréciables, contribuant dès le diagnostic à l'évaluation du potentiel invasif et métastasique du cancer.

Les précédentes parties de notre exposé ont montré que le défaut d'expression de gènes suppresseurs de tumeurs conduisait à une issue plus sombre. Les protéines encodées peuvent donc être proposées en tant que critères pronostiques, révélés par des techniques immunohistochimiques ou de génétique moléculaire.

Enfin, d''autres marqueurs sont actuellement testés, reflétant l'extension tumorale ou certaines propriétés biologiques témoignant du comportement tumoral (angiogenèse, …).

Les principaux marqueurs pronostiques d'intérêt pour le mélanome du chien sont résumés en annexe 8.

3.3.1 Prévision du comportement biologique de la tumeur.

3.3.1.1 Critères propres à l'animal.

Bien qu'une prédominance de mâles ait été suggérée jusqu'à il y a une dizaine d'année, les études récentes montrent au contraire que les mâles et femelles sont touchés de la même manière par le mélanome (Spangler et Kass 2006). De plus, aucune relation n'a pu être établie entre le sexe de l'animal et le comportement bénin ou malin des mélanomes chez le chien (Mukaratirwa *et al.* 2006).

Des résultats similaires sont observés en ce qui concerne les différentes races canines (Millanta *et al.* 2002).

Enfin, Millanta *et al.* (2002) rapportent que les animaux touchés par des mélanomes malins sont en moyenne plus âgés que ceux atteints de mélanocytomes. Malgré tout, la fourchette d'âge dans les deux types de mélanome reste très étendue.

Le sexe, l'âge et la race de l'animal ne constituent donc pas des critères de bonne valeur pronostique.

3.3.1.2 Caractéristiques macroscopiques de la tumeur.

3.3.1.2.1 Localisation tumorale.

Mukaratirwa *et al.* (2006) montrent que la localisation du mélanome est corrélée au comportement biologique de la tumeur.

En effet, dans leurs travaux portant sur 80 cas de mélanomes chez le chien, les **mélanomes de la cavité buccale** se sont révélés 5 fois plus susceptibles d'être **malins** que bénins. Cette association peut s'expliquer par la forte vascularisation du site et le développement important du réseau lymphatique, constituant un environnement idéal pour la nutrition, la prolifération et la croissance tumorale (Millanta *et al.* 2002) (Mukaratirwa *et al.* 2006). Cette densité vasculaire confère également un accès facile des cellules tumorales à la circulation, et donc facilite leur dissémination (Millanta *et al.* 2002) (Mukaratirwa *et al.* 2006). De la même manière, Millanta *et al.* (2002) montrent que les tumeurs de la cavité buccale sont associées à une durée de survie faible (6,8 ±1,3 mois en moyenne).

Au contraire, les **mélanomes oculaires** ont 2 fois plus de chance d'être **bénins** (Mukaratirwa *et al.* 2006). Les **mélanomes cutanés** sont aussi plus généralement **bénins** (Mukaratirwa *et al.* 2006), avec une durée de survie supérieure (11,4 ±0,4 mois en moyenne) (Millanta *et al.* 2002).

Les mélanomes des **jonctions cutanéo-muqueuses** (lèvre, sous-unguéal) constituent quant à eux un groupe **intermédiaire** (Spangler et Kass 2006).

La localisation tumorale permet donc une **première orientation pronostique** du mélanome chez le chien, avec une assez bonne valeur prédictive (Millanta *et al.* 2002). Ce paramètre est utile en clinique, car facile d'utilisation et d'accès immédiat. Il reste cependant assez peu précis.

3.3.1.2.2 Taille de la tumeur.

La signification pronostique de la taille tumorale est **controversée**.

Dans une étude allemande de 1987 rapportée par Roels *et al.* (1999), une taille tumorale importante est le seul critère significativement corrélé au comportement tumoral agressif. Toutefois, dans leur travaux de 1999 portant sur 20 mélanomes canins, la taille tumorale s'est révélée ne pas être un indicateur de l'issue clinique.

Hahn *et al.* (1994) proposent un **système alternatif de détermination des stades des mélanomes oraux, à visée pronostique**, plus fiable que le système développé par l'organisation mondiale de la santé (WHO). Il se base sur l'association de plusieurs critères, notamment du **volume initial de la tumeur** (< ou > 8 cm^3), de sa **localisation** (rostrale ou caudale), de son **index mitotique** (< ou > 3 par champ à x400) et de **l'état métastatique de l'animal** (Hahn *et al.* 1994). Les tumeurs de stade I sont ainsi définies par une taille < 2cm, celles de stade II par une taille comprise entre 2 et 4 cm, et celles de stade III par une taille > 4 cm ou des nœuds lymphatiques positifs (voir 1.3.2.1).

Ce système permet une **détermination fiable du pronostic**, comme en témoignent MacEwen *et al.* en 1999, avec une différence statistique des durées de survie et de rémission entre les groupes. Il reste actuellement l'un des plus utilisés en pratique.

3.3.1.2.3 Degré d'infiltration.

Roels *et al.* (1999) montrent que l'index proliératif, déterminé par le marquage de Ki-67, apparaît corrélé à l'aspect macroscopique infiltrant de la tumeur au moment de la chirurgie.

Une **tumeur fortement infiltrante** serait donc plus agressive, et de **moins bon pronostic**.

3.3.1.3 Marqueurs histologiques.

Chez **l'homme**, on distingue plusieurs marqueurs pronostiques fiables pour caractériser les mélanomes cutanés, tous obtenus grâce à l'examen histologique. On peut citer notamment le degré d'invasion, l'épaisseur, la présence d'ulcération et de nécrose, l'envahissement des nœuds lymphatiques loco-régionaux, … (Misfeldt et Grimm 1994). Toutefois, les données récoltées chez l'homme ne peuvent pas toujours être transposées directement chez le chien, plutôt touché par des tumeurs de la cavité buccales, très agressives, et non pas par des mélanomes cutanés (Spangler et Kass 2006).

Ces critères histologiques sont les mêmes chez le **porc miniature Sinclair**, espèce présentant des mélanomes cutanés de même aspect histologique que les mélanomes humains, à l'exception de différences dans la structure des mélanosomes (Misfeldt et Grimm 1994). Cette espèce représente à ce titre un bon modèle animal d'étude des mélanomes humains.

Chez le **chien**, le système de classification établi par la **WHO** en 1974 distingue les mélanomes bénins des mélanomes malins également sur la base de plusieurs critères histologiques : **taille** de la tumeur, **croissance intra-épithéliale**, **pléomorphisme cellulaire**, présence de plages de **nécrose** au sein de la tumeur, **index mitotique**, **invasion vasculaire et lymphatique** (Oliver et Wolfe 1992), **degré d'inflammation** intra-tumorale (Millanta *et al.* 2002), …

L'histologie apparaît donc une technique fondamentale dans le pronostic des mélanomes.

Cependant, elle reste soumise à la subjectivité de l'anatomo-pathologiste (Laprie *et al.* 2001) et ne permet pas donc toujours une bonne évaluation du pronostic chez le chien lorsqu'elle est utilisée seule (Bolon *et al.* 1990).

En effet, chez le chien comme chez l'homme, le comportement des mélanomes **n'est pas corrélé à l'aspect histologique dans 10 à 40%** selon les études et les localisations (Bolon *et al.* 1990) (Laprie *et al.* 2001). Laprie *et al.* (2001) citent par exemple une valeur prédictive de l'histologie classique de 89% pour les mélanomes cutanés canins, et de 86% pour les mélanomes digités.

De la même manière, Spangler et Kass (2006) montrent des disparités importantes entre la classification histologique et le comportement réel de la tumeur, toutes localisations confondues (92% de mélanomes de la cavité buccale classés malins à l'histologie, seulement 59% avec des signes de récidive ou métastases).

3.3.1.3.1 Index mitotique et atypies nucléaires.

L'index mitotique est souvent considéré comme **le critère histologique de meilleure valeur pronostique pour le mélanome**.

Un comptage **supérieur ou égal à 3 mitoses sur 10 champs à fort grossissement (x400)** indique une tumeur maligne, avec une **valeur prédictive élevé** (0,91) (Laprie *et al.* 2001). Sur cette base, Laprie *et al.* (2001) montrent, dans une étude portant sur 68 cas de mélanomes cutanés chez le chien, que les animaux atteints par des mélanomes malins ont une durée de survie significativement plus courte, avec seulement 30% des animaux encore en vie après 6 mois, contre plus de 95% des animaux atteints de tumeurs bénignes encore en vie à 2 ans. L'index mitotique est donc corrélé au taux de survie des animaux (Laprie *et al.* 2001).

De la même manière, Spangler et Kass (2006) montrent que l'un des meilleurs modèles pronostiques est celui basé sur le **degré d'atypies nucléaires et/ou l'index mitotique**. Par exemple, pour les **mélanomes buccaux**, un modèle basé sur le **degré d'atypie (valeur seuil d'atypies ≥5 soit plus de 40% de noyaux présentant des atypies**) permet une classification pronostique correcte dans plus de 89% des cas. Le même type de modèle peut être utilisé pour les **mélanomes cutanés (valeur seuil d'atypies ≥3, soit plus de 20% de pléomorphisme nucléaire**), et offre une corrélation pronostique dans plus de 93% des cas. Enfin, pour les mélanomes des jonctions cutanéo-muqueuses, un index mitotique ≥5 prédit un comportement malin et agressif dans 81% des cas. L'index mitotique et le degré d'atypies nucléaires fournissent donc des indications de grande valeur pronostique. De plus, ils ont l'avantage d'être des paramètres faciles à obtenir (Spangler et Kass 2006).

Toutefois, l'index mitotique ne donne qu'une **estimation grossière du taux de prolifération tumoral**. Les figures mitotiques peuvent effectivement être difficiles à différencier de noyaux pycnotiques ou de figures apoptotiques, notamment dans le cas de mélanomes fortement pigmentés. Une détermination biologique plus précise, au moyen de l'immunohistochimie, peut donc s'avérer nécessaire (Laprie *et al.* 2001).

3.3.1.3.2 Score tumoral.

Spangler et Kass évaluent en 2006 la corrélation entre les caractéristiques histologiques de mélanomes, le risque de métastases et la durée de survie, lors d'une étude à grande échelle portant sur 384 chiens. Ils proposent ainsi l'utilisation d'un **score tumoral**, calculé en additionnant la valeur numérique de **l'index mitotique sur 10 champs**, la valeur attribuée au **degré d'atypies nucléaires** (1= 1-9% des noyaux présentant des atypies, 2 = 10-19% des noyaux impliqués, …), la présence **d'inflammation intra-tumorale** (+1), la présence de **foyers de nécrose intra-tumoraux** (+1), et la valeur attribuée au **rapport taille/volume tumoral** (<0,5cm=0, 0,5-1cm=+1, >1cm=+2). Un score tumoral <10 prédit un comportement tumoral bénin, tandis qu'un **score tumoral ≥10 évoque un comportement malin avec un risque accru de développement de récidives et/ou métastases**, et donc une durée de survie faible (Spangler et Kass 2006).

Le score tumoral apparaît significativement corrélé au pronostic et à la durée de survie dans toutes les localisations des mélanomes chez le chien (Spangler et Kass 2006). Il s'agit donc d'un paramètre permettant d'identifier avec efficacité les animaux risquant de décéder rapidement des suites de cette tumeur. Toutefois, il ne constitue **pas le meilleur modèle pronostique : celui basé sur le degré d'atypies nucléaires ± l'index mitotique reste plus fiable, et beaucoup plus simple à mettre en œuvre** (Spangler et Kass 2006).

3.3.1.3.3 Type cellulaire histologique.

Comme on l'a vu précédemment, on peut classer les mélanomes en 4 types cellulaires principaux. Par ordre décroissant de fréquence, citons le type à cellules fusiforme, celui à cellules polygonales ou épithélioïdes, le type mixte et enfin le type dendritique (Roels *et al.* 1999) (Mukaratirwa *et al.* 2006). Cependant, Millanta *et al.* (2002) rapportent le type épithélioïde comme type le plus courant dans leur étude portant sur 62 cas de mélanomes chez le chien. Spangler et Kass (2006) obtiennent les mêmes résultats que Millanta *et al.* (2002) dans leurs travaux sur 392 cas de mélanomes canins. Les différentes études montrent donc une **grande disparité des résultats**.

Mukaratirwa *et al.* observent en 2006 que le type le plus susceptible d'être malin et invasif est celui à cellules polygonales, suivi du type mixte et enfin du type à cellules fusiformes. Toutefois, d'autres études relient différemment le degré de malignité et le pronostic. Par exemple, Roels *et al.* (1999) rapportent une étude qui distingue, par ordre décroissant de malignité, les tumeurs mixtes, puis épithélioïdes, et enfin le type fusiforme. Pour Millanta *et al.* (2002), c'est le type fusiforme qui est le plus agressif. Enfin, dans l'étude de Roels *et al.* en 1999 portant sur 20 mélanomes canins, il n'est apparu aucune différence significative entre le degré de malignité et ces trois groupes tumoraux.

La plupart des études révèlent ainsi que cette classification n'a que **peu de valeur pronostique** (Goldschmidt *et al.* 1998) (Schultheiss 2006) (Spangler et Kass 2006).

L'évaluation du type cellulaire histologique reste donc un critère pronostique fort imparfait dans le cadre du mélanome chez le chien. Il s'agit néanmoins d'un marqueur facile à obtenir, et donc utile pour évaluer les grandes lignes pronostiques.

3.3.1.3.4 Invasion des vaisseaux lymphatiques.

L'invasion des vaisseaux lymphatiques constitue une **preuve de la progression et de la dissémination d'une tumeur**. Elle forme donc un critère de certitude du caractère malin d'une tumeur.

Il est donc peu surprenant que l'invasion des vaisseaux lymphatiques par le mélanome canin soit corrélée à un mauvais pronostic et à une durée de survie significativement plus réduite (60% de mortalité à 1 an dans l'étude de Millanta *et al.* 2002).

3.3.1.3.5 Autres marqueurs histologiques.

Spangler et Kass (2006) déterminent plusieurs critères ayant une valeur négative sur le pronostic des mélanomes, toutes localisations confondues. On peut citer par exemple la présence de métastases, un index mitotique élevé, un fort degré d'atypies nucléaires, un score tumoral ≥10, un rapport taille/volume tumoral >1cm, la présence d'inflammation profonde ou encore de nécrose intra-lésionnelle (Spangler et Kass 2006).

Dans le cadre des mélanomes cutanés chez le chien, Laprie *et al.* (2001) précisent qu'une **forte pigmentation**, une **activité jonctionnelle**, ou la **position strictement dermique** de la tumeur, ont une influence **positive** sur la survie de l'animal.

Au contraire, dans la même étude, ces chercheurs montrent une durée de survie significativement **inférieure** chez les animaux porteurs de **tumeurs ulcérés**, ou à fort degré d'anisocaryose.

Ces critères peuvent donc fournir des **informations pronostiques complémentaires**, même si leur **valeur prédictive** reste **modérée et controversée** selon les études (Millanta *et al.* 2002).

3.3.1.4 Immunomarquages d'antigènes caractéristiques du mélanome.

3.3.1.4.1 Vimentine et protéine S100.

Chez l'homme, le temps de survie des patients atteints de mélanomes malins buccaux ou cutanés localisés au visage, est inversement proportionnel à l'intensité du marquage S100.

Toutefois, Koenig *et al.* (2001) soulignent **l'apparente inutilité pronostique de la vimentine et de S100a chez le chien**. En effet, la localisation cellulaire du marquage et son intensité reste les mêmes quel que soit le comportement de la tumeur (morphologie cellulaire, taux de croissance, production de mélanine, degré de malignité), ou sa localisation. Höinghaus *et al.* (2002) soulignent également ces données en précisant que la réactivité de S100 ne dépend ni de la localisation de la tumeur, ni de son degré de différenciation.

3.3.1.4.2 Enzymes de la mélanogenèse.

Bien que Mukaratirwa *et al.* (2006) ne mettent pas en évidence de lien entre la pigmentation et le comportement malin/bénin du mélanome chez le chien, Choi et Kusewitt rapportent dans leurs travaux de 2003 une étude récente chez la souris montrant que la pigmentation est partiellement voire complètement perdue lors de la transformation maligne des mélanomes (Orlow *et al.* 1995). La **perte de la pigmentation** constituerait donc un **critère pronostique péjoratif**. Cette hypothèse est reprise par Koenig *et al.* (2001), qui associent pigmentation et degré de malignité (voir 3.2.3.3).

Les enzymes de la mélanogenèse, telles que la **tyrosinase**, **TRP-1** ou **Pmel17/silver**, **diminuent** elles aussi **lors de la progression tumorale**, tandis que **TRP-2 semble toujours s'exprimer, quelque soit le stade de progression maligne** (Orlow *et al.* 1998, cités par Choi et Kusewitt 2003). Un marquage TRP-2+ associé à un Tyr- sera donc de mauvais pronostic. De plus, une perte de positivité à l'une de ces trois enzymes sera le témoin d'une évolution maligne de la tumeur.

3.3.1.4.3 MelanA.

Si MelanA constitue l'un des marqueurs diagnostiques les plus intéressants, sa **valeur pronostique est souvent décevante et contradictoire** selon les études.

Koenig *et al.* (2001) montrent au cours de l'étude de 29 mélanomes canins que le marquage MelanA semble **corrélé non seulement à la pigmentation, mais aussi au comportement tumoral**, avec un marquage faible à absent (7 cas/10) lors de tumeurs malignes, souvent peu pigmentées, et un marquage modérément à fortement positif dans le cas de tumeurs bénignes (10 cas/10), souvent fortement pigmentées. Le niveau d'expression de MelanA (et donc l'intensité de son immunomarquage), semble de ce fait constituer un critère assez fiable du potentiel malin de la tumeur.

La **positivité** à MelanA apparaît ici comme un **marqueur pronostique favorable**. Cette hypothèse est confortée par le fait que MelanA/MART-1 est un antigène immuno-dominant (Koenig *et al.* (2001). La **perte de son expression** constituerait donc un moyen d'échappement à la réponse immunitaire pour le mélanome, et donc un **témoin de la transformation maligne du mélanome**. Cette hypothèse est reprise par Choi et Kusewitt en 2003, qui, lors de leurs travaux portant sur des mélanomes achromiques canins, généralement de plus haut degré de malignité, montrent un faible nombre de mélanomes achromiques MelanA+ (47,6%).

Toutefois, le marquage MelanA ne constitue **pas un critère prédictif absolu du comportement tumoral**. En effet, Höinghaus *et al.*, dans leur étude de 2002 portant sur 6 mélanomes primaires de chien et 8 métastases aux nœuds lymphatiques, soulignent que la réactivité de MelanA, comme pour la protéine S100, ne dépend ni de la localisation de la tumeur, ni de son degré de différenciation.

Par ailleurs, Ramos-Vara *et al.* (2000) observent sur 7 cas de mélanomes buccaux métastasés soit une absence de marquage MelanA à la fois sur les cellules tumorales aux sites primaire et secondaire (2 cas), soit un marquage MelanA+ dans les deux localisations, mais de plus faible intensité pour les cellules métastasées (5 cas). Ainsi, **la forte positivité à MelanA des cellules au site tumoral primaire ne permet pas d'exclure la présence de métastases, ni de prédire un comportement non agressif de la tumeur.**

Smith *et al.* (2002) rapportent à ce propos que chez l'homme, la perte de positivité à MelanA peut être observée lors de la sélection d'un variant Melan-A- après une régression tumorale partielle secondaire à l'infiltration tumorale par des lymphocytes T cytotoxiques, pourtant pronostiquement favorable.

Le rôle pronostique de MelanA est donc encore trop vague et contradictoire selon les études. Pour le moment, il ne constitue pas un bon marqueur pronostique utilisable en routine.

3.3.1.5 Marqueurs immunohistochimiques de la prolifération tumorale : PCNA et MIB-1.

Plusieurs études se sont intéressées à la quantification du **niveau de prolifération tumorale**, et ont montré une **bonne corrélation** entre ce paramètre et le comportement biologique des certaines tumeurs chez l'homme, fournissant ainsi des informations pronostiques supplémentaires intéressantes (Roels *et al.* 1999) (Laprie *et al.* 2001). La prolifération tumorale peut être évaluée par l'index mitotique. Toutefois, ce marqueur manque parfois de précision, comme souligné en 3.2.3.3.1.

L'identification **d'antigènes associés au cycle cellulaire**, rendue possible par le développement d'anticorps monoclonaux, constitue une méthode simple permettant d'estimer avec précision l'activité proliférative d'une tumeur (Millanta *et al.* 2002).

PCNA est un polypeptide nucléaire de 36 kD nécessaire au fonctionnement correct de l'ADN polymérase δ, enzyme permettant la synthèse de brins d'ADN (Roels *et al.* 1999). PCNA est produit à la fin de la phase G1 et tout au long de la phase S du cycle cellulaire, mais en raison de sa longue demi-vie (20h), elle peut être détectée au cours de tout le cycle cellulaire (Roels *et al.* 1999). Néanmoins, PCNA reste classiquement employé pour mettre en évidence **l'index de prolifération (soit la proportion de cellules en phase S)** (Roels *et al.* 1999). On utilise pour cela un anticorps monoclonal comme **PC10** (Roels *et al.* 1999).

MIB-1 est un anticorps monoclonal murin de type IgG1, reconnaissant un **antigène nucléaire associé à la prolifération, Ki-67** (Roels *et al.* 1999) (Laprie *et al.* 2001). Il s'agit d'un des marqueurs de prolifération les plus couramment utilisés (Roels *et al.* 1999). L'épitope reconnu n'est pour le moment pas entièrement caractérisé, mais il semblerait s'agir d'une protéine non-histone hautement sensible au traitement par les protéases (Roels *et al.* 1999), avec un poids moléculaire compris entre 345 et 395 kD (Laprie *et al.* 2001). Cet épitope s'exprime exclusivement dans le noyau de **cellules en division (phases G1 tardive, S, G2 et M du cycle cellulaire)** (Laprie *et al.* 2001) (Millanta *et al.* 2002). Il se localise principalement

dans le nucléole, associé à l'ARN nucléolaire (Laprie *et al.* 2001). Il existe toutefois une bonne corrélation entre la réactivité de Ki-67 et la prolifération tout au long du cycle cellulaire (Roels *et al.* 1999). Ki-67 permet ainsi de déterminer la **fraction en croissance**, c'est-à-dire le **nombre de cellules en division** par rapport au le nombre total de cellules (voir figure 83) (Roels *et al.* 1999) (Laprie *et al.* 2001).

Figure 83 : marquage d'un mélanome malin cutané, faiblement pigmenté, chez un chien, par MIB-1 (Ki-67) : marquage nucléaire rouge sombre, hétérogène et granuleux, plus rarement nucléolaire, et marquage intense des figures de mitoses, avec préservation optimale de la morphologie cellulaire (x200) (Laprie et al. 2001, avec leur autorisation)

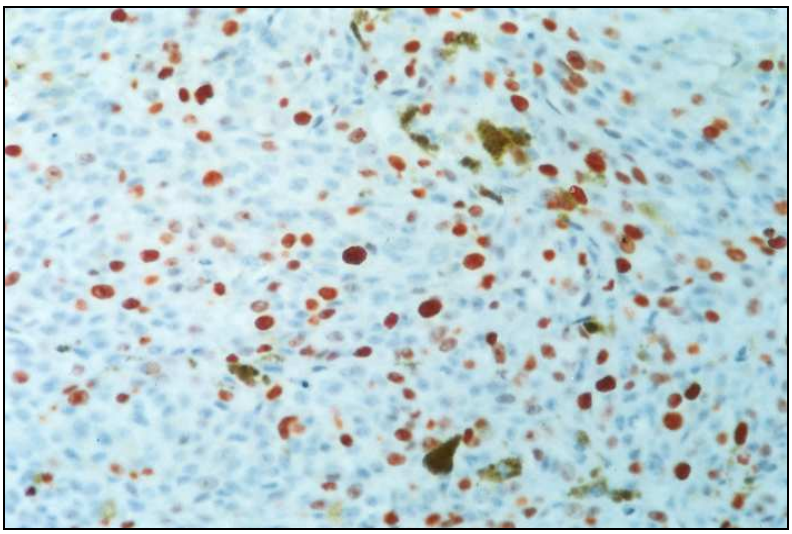

L'antigène nucléaire de prolifération cellulaire (PCNA) et MIB-1 (Ki-67) permettent donc la mesure de la cinétique intrinsèque des cellules. Ils ont l'avantage de pouvoir être utilisés sur des coupes histologiques classiques (tissus fixés au formol 4% et inclus en paraffine), et constituent une méthode de détection simple à réaliser et hautement reproductible (Laprie *et al.* 2001) (Millanta *et al.* 2002).

Chez l'homme, ces deux marqueurs possèdent une valeur pronostique non négligeable dans divers types tumoraux, notamment lorsqu'ils sont utilisés en association avec d'autres critères, tels que la ploïdie, le type histopathologique et la taille tumorale (Roels *et al.* 1999) (Millanta *et al.* 2002). Par exemple, pour le mélanome de l'uvée humain, un fort degré de positivité à Ki-67 est associé à une durée de survie plus courte (Roels *et al.* 1999). De la même manière, la détermination de la fraction en croissance par MIB-1 (Ki-67) constitue un facteur pronostique reconnu chez l'homme dans le cadre du mélanome cutané (Laprie *et al.* 2001).

Très conservés entre les différentes espèces, ils sont également utilisés de manière sporadique chez **l'animal**, notamment dans le cadre du **grading du mastocytome**, ou pour déterminer le potentiel proliératif de **tumeurs testiculaires** ou de **plasmocytomes cutanés** (Laprie *et al.* 2001).

Roels *et al.* évaluent en 1999 la valeur pronostique des ces deux marqueurs chez 20 chiens atteints de **mélanomes** de localisation et malignité variable.

Pour révéler ces antigènes sur des coupes histologiques, il suffit d'effectuer au préalable un démasquage grâce au micro-ondage dans une solution de citrate à 2% (Roels *et al.* 1999) (Millanta *et al.* 2002). Le blanchiment de la mélanine peut aussi s'avérer nécessaire, pour éviter la confusion entre pigment et marquage (Roels *et al.* 1999).

Dans cette étude, Roels *et al.* (1999) montrent que l'index de prolifération (PCNA) et la fraction en croissance (Ki-67) sont significativement différents entre les lésions mélanocytaires bénignes et malignes (voir tableau 8), et que comme chez l'homme, **les lésions à population tumorale se divisant rapidement apparaissent de moins bon pronostic que les lésions au degré de prolifération plus faible**.

Tableau 7 : relation entre PCNA et Ki-67 et le diagnostic histologique chez le chien (d'après Roels* et al. *1999).

	Index de prolifération (PCNA)	**Fraction en croissance (Ki-67)**
Mélanome malin	**30,92 (σ = 2,72)**	**8,22 (σ = 1,15)**
Mélanome bénin	**7,00 (σ = 1,45)**	**0,42 (σ = 0,07)**

Des résultats comparables sont obtenus par Millanta *et al.* (2002) au cours de l'étude de 62 chiens atteints de mélanomes buccaux ou cutanés.

Ki-67 apparaît également corrélé à l'aspect macroscopique infiltrant de la tumeur au moment de la chirurgie (Roels *et al.* 1999).

Dans cette étude, **seule la fraction de croissance (Ki-67) est reliée à la durée de survie** après exérèse (Roels *et al.* 1999), et ce avec une bonne valeur prédictive (Millanta *et al.* 2002).

L'index de prolifération tumorale, évalué immunohistochimiquement par MIB-1 (Ki-67), permet donc de **distinguer les mélanomes bénins et malins chez le chien**, et apparaît être un **indicateur pronostique valable** (Roels *et al.* 1999) (Millanta *et al.* 2002).

De la même manière, Laprie *et al.* (2001) montrent, dans une étude portant sur 68 cas de mélanomes cutanés chez le chien, que l'index proliératif Ki-67 est statistiquement associé au comportement biologique de la tumeur, et ce avec une valeur prédictive élevé (0,97). D'autre part, leurs travaux permettent de préciser deux groupes, basés sur l'index proliératif Ki-67 déterminé sur 500 cellules tumorales, l'un au Ki-67 faible (<15%), et l'autre au **Ki-67 élevé (≥15%)**. Il apparaît alors que les animaux au Ki-67 élevé ont une **durée de survie significativement plus courte**, avec moins de 10% de survie après 6 mois, contre plus de 90% des animaux au Ki-67 faible encore en vie à 2 ans (Laprie *et al.* 2001). Un index proliératif Ki-67≥15% est donc un critère de **mauvais pronostic**.

Les travaux de Millanta *et al.* (2002) sur 62 cas de mélanomes buccaux et cutanés chez le chien, définissent différemment les deux groupes pronostiques. Ils utilisent une plus faible **valeur seuil de l'index prolifératif Ki-67** déterminé sur 1000 cellules tumorales, fixée à **5,45%**. Ainsi, les animaux possédant un Ki-67 élevé ont une durée de survie inférieure (8,8 ±0,9 mois en moyenne) à celle des animaux au Ki-67 faible (10,5 ±0,8 mois en moyenne).

Une valeur seuil de l'index prolifératif Ki-67, permettant une distinction pronostique fiable des chiens atteints de mélanomes, commune à tous et utilisable au quotidien, reste donc à fixer.

L'étude de Laprie *et al.* (2001) révèle également un sous-groupe alliant des caractéristiques histologiques de malignité à un Ki-67 faible et une durée de survie longue, comme serait celle d'une tumeur bénigne. **L'évaluation de l'index prolifératif Ki-67 fournit donc de meilleures indications pronostiques que l'index mitotique seul** (Laprie *et al.* 2001). En effet, l'index mitotique ne met en évidence que les cellules en phase M, tandis que index prolifératif Ki-67 détecte les cellules en phase G1 et en phase M du cycle cellulaire.

Ces données suggèrent de plus que le mélanome chez le chien se comporte comme une tumeur immunogénique, pouvant induire un contrôle plus ou moins complet par la réponse de l'hôte (Laprie *et al.* 2001).

3.3.1.6 Index apoptotique.

Chez l'homme, de nombreuses études associent le degré d'apoptose au pronostic. Roels *et al.* (2001) rapportent à ce sujet une étude chez l'homme montrant que l'expression de Bcl-2, oncoprotéine inhibant l'apoptose, est associée à une survie plus courte.

Il n'en est cependant pas de même chez le chien. En effet, Roels *et al.* (2001) ne réussissent pas à établir de corrélation significative entre la survie de l'animal et l'**index apoptotique**.

L'index apoptotique ne constitue donc **pas un bon critère pronostique**.

3.3.1.7 Recherche de mutations des gènes suppresseurs de tumeurs.

Comme on l'a vu en 1.2., les gènes suppresseurs de tumeurs permettent le contrôle de la prolifération cellulaire normale, et leur mutation peut être à l'origine de la cancérisation et du phénomène de progression tumorale.

L'évaluation de ces facteurs génétiques pourrait donc se révéler de bonne valeur pronostique (Modiano *et al.* 1999).

3.3.1.7.1 Expression de p53

Modiano *et al.* (1999) signalent que chez l'homme, la mutation de p53 est associée à un plus mauvais pronostic.

Bien que la protéine p53 soit parfois surexprimée dans les tumeurs mélanocytaires du chien et du chat, aucune relation entre le **niveau d'expression de p53** et le comportement tumoral n'est reconnue (Roels *et al.* 2001).

3.3.1.7.2 Récepteur B à l'endothéline (EDNRB).

Chez l'homme, l'expression de l'EDNRB augmente graduellement lors de la transformation en mélanome, parallèlement à la diminution d'expression de *c-kit* (Ronit 2005). EDNRB a donc été proposé comme **marqueur de la progression dans les mélanomes humains** (Ronit 2005).

Toutefois, aucune étude évaluant ce marqueur n'est disponible chez le chien.

3.3.1.7.3 Autres anti-oncogènes.

L'évaluation de l'expression et de la localisation cellulaire de **p21/Waf-1**, de **p16/Ink-4a**, ou encore de **Rb**, fournirait certainement des indications pronostiques fondamentales.

Cependant, aucun résultat n'est encore disponible à ce sujet pour le mélanome canin.

3.3.1.8 Mise en évidence de la modulation des molécules d'adhésion et des protéines de la matrice extracellulaire

3.3.1.8.1 Expression du CD44

Chez le chien comme chez l'homme, le CD44 semble **surexprimé dans les mélanomes agressifs et métastatiques**. Cette modification d'expression et de distribution du CD44 dans les mélanomes canins peut donc faire de ce récepteur un éventuel marqueur pronostique (Serra *et al.* 2004) (Guo *et al.* 1994).

Toutefois, aucune donnée n'est disponible à ce sujet chez le chien.

3.3.1.8.2 Expression de MUC18

MUC18 constitue le **premier marqueur de la progression tumorale du mélanome utilisé chez l'homme** (Guezguez *et al.* 2006). Son niveau d'expression est également directement corrélé au **potentiel métastatique** des cellules tumorales chez la **souris** (Yang *et al.* 2001).

Cette molécule d'adhésion pourrait donc constituer un marqueur pronostique intéressant pour le mélanome canin.

3.3.1.8.3 Expression de métallothionines.

Plusieurs études montrent une **accumulation** d'ions métal (Cu, Fe, Zn) et de **métallothionines** lors de certaines **tumeurs malignes**, notamment les mélanomes malins, mais pas dans leur contrepartie bénigne (Dincer *et al.* 2001), faisant de ces dernières un marqueur pronostique potentiel.

Dincer *et al.* (2001) ont mis en évidence le rôle des métallothionines dans l'inactivation de la protéine p53, conduisant à la prolifération incontrôlée des cellules. L'induction d'apo-métallothionines dans les tumeurs constituerait donc un **indicateur de la dérégulation de la croissance**, et témoignerait d'un pronostic plus réservé.

Toutefois, la synthèse accrue de métallothionines peut être également due au **stress inflammatoire,** médié par les glucocorticoïdes ou les cytokines libérées à proximité de la tumeur. De plus, l'induction de métallothionines peut être une réponse non spécifique suite à la perte du contrôle de la transcription par les cellules néoplasiques (Dincer *et al.* 2001).

Des études complémentaires restent donc nécessaires pour confirmer l'utilité pronostique de ce marqueur chez le chien.

3.3.1.8.4 Expression de la ténascine.

La ténascine est une glycoprotéine de la matrice extracellulaire, de haut poids moléculaire, jouant un rôle dans l'embryogenèse, la cicatrisation et les processus néoplasiques (Sevastre *et al.* 2007).

Chez l'homme, elle s'exprime normalement dans la tunique musculaire lisse des vaisseaux, ainsi que dans le tissu osseux, les tendons et ligaments, la glande mammaire et l'intestin. Dans la **peau saine**, on trouve de la ténascine **uniformément et en faible quantité**, principalement à la **jonction dermo-épidermique**, ainsi que dans les **muscles lisses des follicules pileux et des parois vasculaires**, et **autour de la base des follicules pileux**. Sevastre *et al.* (2007) révèlent, grâce à l'utilisation d'anticorps monoclonaux de souris anti-ténascine humaine, que la distribution de cette glycoprotéine est comparable chez le chien.

La ténascine est exprimée également lors de plusieurs situations pathologiques, telles que la formation de chéloïdes, et est augmentée dans diverses tumeurs chez l'homme (tumeur du sein, lymphomes B, tumeurs astrocytaires) ainsi que chez le chien (tumeurs mammaires, malignes et bénignes, adénomes et carcinomes gastro-intestinaux). Cette protéine semble en effet intervenir dans la **facilitation de l'invasion tumorale, la stimulation mitotique, la destruction de la matrice extracellulaire** (Sevastre *et al.* 2007), et récemment dans l'angiogenèse tumorale (Sevastre *et al.* 2007). Sa recherche pourrait donc constituer un marqueur pronostique intéressant dans le cadre du mélanome canin.

Dans leur étude de 2007 portant sur 24 mélanomes canins de localisation et de malignité variées, Sevastre *et al.* indiquent une **différence dans l'expression de la ténascine entre les mélanocytomes et les mélanomes malins du chien**. En effet, dans les mélanocytomes canins, cette glycoprotéine s'exprime faiblement, et sa distribution est comparable à celle de la peau normale. Son expression est différente dans les mélanomes malins, où les marquages

révèlent des **bandes positives épaisses associées au tissu conjonctif entourant la tumeur**, et de **fines bandes entre les nids de cellules tumorales**. De plus, elle est **2 fois plus** abondante dans les mélanomes de la cavité buccale que dans les mélanocytomes cutanés (figure 84), et **3 fois plus** pour les mélanomes du doigt (Sevastre *et al.* 2007).

Figure 84 : comparaison de l'expression de la ténascine dans des tumeurs mélanocytaires bénignes et malignes du chien : a.* mélanocytome cutané *: la ténascine (marquage rouge) forme une bande discontinue à la jonction épidermo-dermique ; b.* mélanome malin buccal *: la ténascine est présente entre les amas de cellules tumorales, surtout à la périphérie tumorale (d'après Sevastre et al. 2007, avec leur autorisation).

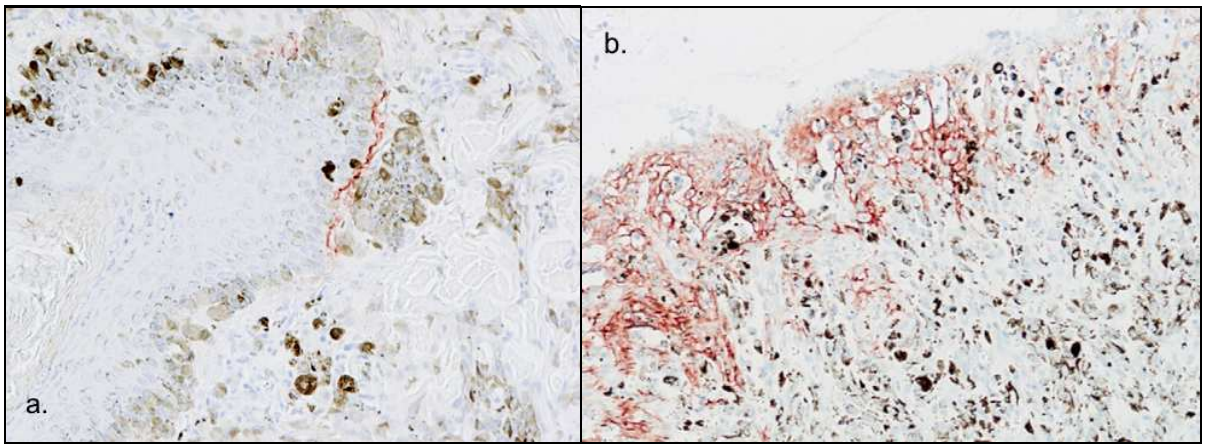

La ténascine est donc **surexprimée dans les mélanomes malins** par rapport aux mélanocytomes chez le chien. Toutefois, aucune étude n'a encore prouvé de corrélation entre le degré de malignité des mélanomes et le niveau d'expression de la ténascine chez le chien.

3.3.1.9 Quantification de la vascularisation tumorale.

Permettant l'oxygénation, la perfusion de nutriments et l'élimination des déchets des cellules tumorales, l'angiogenèse est fondamentale pour la croissance tumorale exponentielle (Mukaratirwa *et al.* 2006). Elle est également à la base du comportement invasif et de la dissémination métastatique potentielle du mélanome, en favorisant l'accès des cellules tumorales à la circulation sanguine (Mukaratirwa *et al.* 2006) (Ugurel *et al.* 2001). Ainsi, la démonstration d'une vascularisation importante intra-tumorale assombrit grandement le pronostic.

La vascularisation tumorale peut être évaluée par différents marqueurs, pouvant chacun constituer des critères pronostiques plus ou moins intéressants.

3.3.1.9.1 Angiogenèse et évaluation de la Densité Micro-Vasculaire.

L'angiogenèse intra-tumorale peut être quantifiée grâce à la mesure de la **densité micro-vasculaire (MVD)**, par le biais d'un **anticorps monoclonal (Mab M616) dirigé contre le facteur VIII**, marqueur des cellules endothéliales (Mukaratirwa *et al.* 2006).

La MVD est déjà considérée comme un indicateur pronostique fiable pour de nombreuses tumeurs humaines, notamment le mélanome malin (Mukaratirwa *et al.* 2006) (Ugurel *et al.* 2001). Plusieurs études prouvent effectivement que **l'augmentation de la MVD** est étroitement corrélée à un **risque plus élevé de développer des métastases**, et à un pronostic plus réservé (Ugurel *et al.* 2001).

En ce qui concerne le chien, l'étude de Mukaratirwa *et al.* (2006) montre une augmentation significative de la MVD au centre de la tumeur et en périphérie (39±5 dans le cas de mélanomes malins, contre 16±5 pour les mélanomes bénins), chez 80 animaux porteurs de mélanome malins. La **MVD est donc reliée au comportement biologique de la tumeur**.

De plus, l'évaluation pronostique de ce marqueur révèle une MVD supérieure dans les tumeurs de mauvais pronostic (récidive tumorale ou métastases moins de 12 mois après l'exérèse) par rapport aux tumeurs intermédiaires (récidive entre 12 et 24 mois), elles-mêmes affichant une MVD supérieure à celles des tumeurs de bon pronostic (absence de récidive 24 mois post-exérèse) (voir tableau 9). La MVD est donc bien **corrélée au risque de récidive du mélanome chez le chien** (Mukaratirwa *et al.* 2006).

Tableau 8 : évaluation de la MVD intra-tumorale et en périphérie chez des chiens atteints de mélanomes (d'après Mukaratirwa et al. 2006).

Pronostic / MVD (/mm²)	Bon	Intermédiaire	Sombre
Tumeur entière	**18±4**	**27±6**	**39±6**
Marges tumorales	**28±7**	**42±12**	**61±7**

Ces résultats permettent de définir deux groupes : un groupe à la **MVD élevée** (**>18/mm² aux bords de la tumeur, >13/mm² dans l'ensemble de la tumeur**), et un groupe à la **MVD faible**, dont la durée de survie est significativement supérieure, avec près de 50% des animaux encore en vie à 60 mois, contre 100% de mortalité à 24 mois pour le groupe à haute MVD (Mukaratirwa *et al.* 2006).

Comme chez l'homme, l'évaluation de la MVD constitue donc un **marqueur pronostique intéressant pour le mélanome malin du chien**.

3.3.1.9.2 Marquage par Mab 3B5.

L'anticorps monoclonal **Mab 3B5**, utilisé pour le diagnostic des mésothéliomes et des hémangiosarcomes chez le chien, permet de mettre en évidence la vascularisation lors de processus inflammatoires et tumoraux, en **se liant aux cellules endothéliales** (Liu *et al.* 1994). Il peut donc constituer un marqueur pronostic potentiel dans le mélanome.

Toutefois, la valeur de ce marquage reste à évaluer dans le mélanome canin.

3.3.1.9.3 Comptage des mastocytes.

Les mastocytes sont souvent rencontrés en nombre important au sein du micro-environnement tumoral, et semblent intervenir dans la réponse de l'hôte au processus tumoral (Mukaratirwa *et al.* 2006). En effet, des nombres accrus de mastocytes sont notés dans plusieurs types tumoraux chez l'homme, tels que le mélanome ou le cancer du sein. Toutefois leur signification fonctionnelle reste floue (Mukaratirwa *et al.* 2006).

Ces cellules **produisent de multiples facteurs angiogéniques** (héparine, tryptase, chymase, FGF, VEGF, TNF, …) (Mukaratirwa *et al.* 2006), capables d'affecter directement les cellules endothéliales en stimulant leur migration et leur prolifération, ou indirectement en dégradant la matrice du tissu conjonctif, libérant ainsi un espace pour la formation des bourgeons néo-vasculaires. Les mastocytes jouent donc un **rôle dans l'angiogenèse tumorale.**

L'étude de Mukaratirwa *et al.* (2006) révèle que **le nombre de mastocytes dans l'environnement tumoral est corrélé à la MVD** précédemment décrite. Les mastocytes influent donc à plus ou grande échelle sur le comportement tumoral invasif. Il est d'ailleurs démontré chez l'homme que l'accumulation péri-tumorale de mastocytes favorise la progression tumorale (Mukaratirwa *et al.* 2006). D'autre part, les souris déficientes en mastocytes affichent une vascularité tumorale inférieure, et développent un moindre nombre de métastases (Mukaratirwa *et al.* 2006).

La **densité mastocytaire (MCC, nombre de mastocytes par mm²)** pourrait donc constituer un **marqueur pronostique valable dans le cadre du mélanome** chez le chien.

Mukaratirwa *et al.* (2006) ont étudié 80 cas de mélanomes canins pour déterminer la relation éventuelle existant entre la MCC et le comportement clinico-pathologique de la tumeur. Les mastocytes sont mis en évidence par une coloration au bleu de Toluidine où ils apparaissent pourpres. Ce travail révèle une **MCC significativement plus élevée lors de tumeur maligne**, au centre de la tumeur (12±9 dans le cas de mélanomes malins, contre 1±0,2 pour les mélanomes bénins), et d'autant plus en périphérie (34±11 dans le cas de mélanomes malins, contre 4±0,7 pour les mélanomes bénins). La MCC est donc **reliée au comportement biologique de la tumeur**.

De plus, l'évaluation pronostique de ce marqueur révèle des valeurs croissantes de MCC avec l'assombrissement du pronostic (voir tableau 10). Ainsi, comme la MVD, la **MCC** apparaît bien **corrélée au risque de récidive du mélanome chez le chien** (Mukaratirwa *et al.* 2006).

Tableau 9 : évaluation de la MCC intra-tumorale et en périphérie chez des chiens atteints de mélanomes (d'après Mukaratirwa et al. 2006).

Pronostic / MCC (/mm²)	Bon	Intermédiaire	Sombre
Tumeur entière	**5±0,05**	**8±1**	**15±4**
Marges tumorales	**18±0,5**	**32±4**	**47±2**

Ces résultats permettent de définir deux groupes : un groupe à la **MCC élevée** (**>42 aux bords de la tumeur, >12 dans l'ensemble de la tumeur**), et un groupe à la **MCC faible**, dont la durée de survie est significativement supérieure, avec plus de 80% des animaux encore en vie à 60 mois, contre 100% de mortalité à 24 mois pour le groupe à haute MCC (Mukaratirwa *et al.* 2006).

L'évaluation de la MCC constitue donc un **marqueur pronostique intéressant pour le mélanome malin du chien**. Il est, de plus, **plus fiable que la mesure de la MVD, avec moins de chevauchements** entre les groupes MCC élevée/MCC faible (Mukaratirwa *et al.* 2006).

3.3.1.9.4 Concentration sérique des facteurs angiogéniques.

A ce jour, de nombreux facteurs angiogéniques sont connus chez l'homme pour être sécrétés par les cellules tumorales, notamment celles du mélanome malin (Ugurel *et al.* 2001). Citons par exemple les membres de la famille du Fibroblast-Growth Factor (FGF), le Vascular Endothelial Growth Factor (VEGF), l'angiogénine, le Platelet-Derived Endothelial Cell Growth Factor (PDGF), ou l'interleukine 8 (IL-8) (Ugurel *et al.* 2001).

Comme détaillées en 1.2.3.5., ces différents facteurs pro-angiogéniques sont à l'origine du développement de la vascularisation tumorale, et donc à la base du phénomène de progression. Ils peuvent donc constituer des marqueurs d'angiogenèse et pronostiques intéressants.

Plusieurs études montrent chez l'homme une augmentation des taux sériques de ces différents facteurs chez des patients atteints par divers processus tumoraux.

Ugurel *et al.* (2001) constatent des résultats analogues dans le cadre du mélanome malin, et précisent les taux sanguins et la valeur pronostique de ces différents facteurs lors d'une étude sur 125 patients humains, à différents stades de la maladie, avec ou sans traitement, en comparaison avec 30 personnes saines. Ces travaux révèlent que les **taux sériques d'angiogénine, de VEGF, de β-FGF, et d'IL-8 sont significativement augmentés chez les patients atteints de mélanome**. Par ailleurs, les **valeurs sériques de VEGF, β-FGF et d'IL-8 sont d'autant plus élevées que le stade tumoral et la charge tumorale sont importants** (Ugurel *et al.* 2001). A la suite de ces résultats, cette équipe définit des **valeurs seuils** (VEGF>363,8 pg/ml, β-FGF>3,19 pg/ml, IL-8>226,8 pg/ml), au-dessus desquelles l'élévation de ces trois facteurs se révèle fortement corrélée à de faibles durées de rémission et de survie, donc à un pronostic sombre (Ugurel *et al.* 2001).

Ces trois facteurs angiogéniques peuvent donc être considérés comme de **bons marqueurs prédictifs de la progression tumorale et du pronostic pour les mélanomes humains**, particulièrement le FGF-β et l'IL-8 (Ugurel *et al.* 2001).

En ce qui concerne le mélanome malin **chez le chien**, les données restent malheureusement fragmentaires à l'heure actuelle.

Une étude de 2004 par Wergin *et al.* montre une **augmentation significative du VEGF sérique chez des chiens porteurs de mélanome** par rapport aux témoins sains (16,6 pg/ml en moyenne contre <1,0 pg/ml). Toutefois, le VEGF reste indétectable dans 30% des animaux porteurs de mélanome, malgré le stade élevé de la tumeur (stade 3). On constate également des **variations** très importantes des taux sériques de VEGF **selon les races**. L'hétérogénéité des patients canins est pourtant inhérente à la pratique clinique vétérinaire. D'autre part, contrairement à l'homme, **aucune association n'a pu être établie entre les taux sériques de VEGF et le stade tumoral ou le volume de la tumeur** (Wergin *et al.* 2004).

La mesure du VEGF ne constitue donc **pas encore un marqueur pronostique pour le mélanome du chien**. D'autres études permettront peut-être à l'avenir de préciser ces données, en utilisant des effectifs canins plus importants, et des tumeurs de stades plus variés.

3.3.1.9.5 Expression de ténascine.

Plusieurs auteurs indiquent une implication de cette glycoprotéine dans la **migration des cellules endothéliales et l'angiogenèse tumorale**, notamment dans les tumeurs mélanocytaires (Sevastre *et al.* 2007).

L'étude de Sevastre *et al.* (2007) décrit la **présence de ténascine autour des capillaires dans les mélanocytomes et les mélanomes malins**. Par le biais d'anticorps marquant les cellules endothéliales (anticorps anti facteur de von Willebrand [vWF]), ces chercheurs révèlent une augmentation de la vascularisation dans les mélanomes malins par rapport aux mélanocytomes. Toutefois, aucune corrélation fiable n'a pu être réalisée entre l'angiogenèse et le niveau d'expression de la ténascine (Sevastre *et al.* 2007).

La ténascine ne peut donc pas encore être utilisée comme **marqueur de l'angiogenèse** dans le mélanome du chien.

3.3.1.9.6 Mimétisme vasculaire.

La détection **histologique**, et éventuellement **immunohistochimique**, de mimétisme vasculaire, défini par Folberg *et al.* (2000), est un **marqueur fort de progression et d'agressivité tumorale**.

Chez l'homme, elle peut être détectée par angiographie, et de manière non invasive par échographie (Folberg *et al.* 2000). Toutefois, la mise en place de ces techniques spécialisées et onéreuses chez le chien reste difficilement envisageable.

3.3.1.10 Étude des métaphases, cytométrie de flux et analyse cytogénétique.

L'analyse des métaphases permet de détecter la **ploïdie d'une cellule**, ainsi que certains **remaniements chromosomiques** par l'intermédiaire de sondes chromosomiques.

En 1992, Mayr *et al.* rapportent le cas d'un teckel de 13 ans atteint de mélanome malin cutané. Ces chercheurs montrent que cette tumeur est associée à une **hyperploïdie** de 50% des cellules (81 chromosomes au lieu de 79) et à des aberrations de la structure chromosomique (apparition de **marqueurs chromosomiques inconnus** mar-1 et -2, **fusions centriques** et un **isochromosome**). Ces anomalies du caryotype sont typiquement associées chez l'homme à des **mélanomes agressifs, souvent métastasés** (Mayr *et al.* 1992).

L'étude du **génotype tumoral** peut donc constituer un **facteur pronostique de valeur chez l'homme et l'animal**. Malheureusement, une pratique de routine reste difficilement envisageable chez le chien pour le moment.

Bolon *et al.* (1990) ont cherché à mettre en relation le comportement des mélanomes du chien avec l'analyse de la ploïdie des cellules par **cytométrie de flux**. En effet, cette technique permet de déterminer la malignité d'un prélèvement par l'analyse des caractéristiques de son ADN (voir partie précédente). Dans certains cas où le diagnostic histologique est équivoque, elle permet même de détecter de petits nombres de cellules malignes au sein d'une population cellulaire. Bolon *et al.* (1990) montrent, au cours d'une étude rétrospective portant sur 169 cas de mélanomes canins, que la **cytométrie de flux permet de prédire le comportement de ces tumeurs dans 93% des cas possédant un histogramme diagnostique**. En effet, la ploïdie s'est trouvée corrélée au comportement biologique pour 95% des tumeurs bénignes, 92% des tumeurs malignes, et 100% des métastases. L'histologie, dans la même étude, permet une prédiction exacte dans 89% des cas (85% des tumeurs bénignes, 95% des tumeurs agressives). Ces deux techniques sont donc d'une précision quasi-similaire.

La cytométrie de flux, posant des difficultés techniques de réalisation et d'interprétation, comme on l'a vu dans la partie traitant de l'utilité diagnostique de cette technique, est donc d'une **utilité limitée dans la prédiction pronostiques de mélanomes chez le chien** (Bolon *et al.* 1990). Elle reste néanmoins intéressante dans les cas où l'histologie ne permet pas d'affirmer la bénignité ou la malignité d'un prélèvement avec certitude.

3.3.1.11 Évaluation de la réponse immunitaire anti-tumorale.

3.3.1.11.1 Mesure de l'activité lysozyme sérique.

Comme on l'a vu dans la partie 2.2, les monocytes, notamment les macrophages, assurent un **nettoyage** du sang et des tissus de l'organisme des substances étrangères, et éventuellement **des cellules tumorales** (Feldman *et al.* 1981). Ces cellules sont également particulièrement importantes dans **l'induction d'une réponse immune spécifique** (présentation d'antigène, activation des cellules B et T helper…). De plus, elles agissent comme des **effecteurs** importants de la réponse anti-tumorale, attaquant les cellules néoplasiques anormales.

Dans certaines maladies tumorales, l'infiltration des tumeurs primaires par les macrophages a pu être associée au pronostic. Il semble donc intéressant de **quantifier l'activité macrophagique chez les chiens atteints de mélanome.**

Chez l'homme, le rat, et le chien, **l'activité lysozyme sérique reflète l'activité macrophagique intra-tumorale** (Feldman *et al.* 1981) (Modiano *et al.* 1999), témoignant ainsi de la mise en place d'une **réponse immune anti-tumorale, et donc de l'immunogénicité d'une tumeur**.

Des recherches *in vitro* chez le rat montrent en effet que les macrophages relarguent de grandes quantités de lysozyme à proximité de la tumeur, et une étude chez l'homme a mis en évidence une augmentation du lysozyme sérique chez des patients atteints de tumeurs localisées.

Feldman *et al.*, en 1981, mesurent l'activité lysozyme (muramidase) dans le sérum de 84 chiens atteints de tumeurs, dont 5 par des mélanomes, comparativement à 21 chiens en bonne santé. Cette étude révèle une **activité lysozyme sérique significativement plus élevée chez les animaux touchés par un mélanome malin** (1,43µg/ml) **que chez les témoins sains** (0,61 ± 0,11 µg/ml**), d'autant plus que la maladie est étendue ou métastasée** (Feldman *et al.* 1981).

L'activité lysosyme sérique semble donc être un **critère pronostique intéressant dans le cadre du mélanome chez le chien**, d'autant qu'il s'agit d'une technique **facile à mettre en œuvre** (simple ponction veineuse jugulaire) et **peu coûteuse**.

Toutefois, d'autres études seraient appréciables afin d'obtenir plus de données cliniques au sujet de cette méthode, notamment pour la **mise en place de seuil sériques**.

3.3.1.11.2 Mesure du nombre de Treg dans les tissus tumoraux.

Comme on a pu le souligner précédemment (2.3.4.3), les $\mathbf{T_{reg}}$ interviennent dans **l'inhibition du développement d'une réponse immune anti-tumorale efficace**, notamment dans le cas des mélanomes (Biller *et al.* 2007).

L'augmentation du nombre de ces cellules régulatrices au sein des tissus tumoraux et des nœuds lymphatiques drainant le site tumoral constitue un facteur pronostique des plus péjoratifs dans certains cancers chez l'homme (lymphomes Hodgkiniens, carcinomes ovariens, tumeurs gastriques et œsophagiennes) (Biller *et al.* 2007). Ce facteur permet de prédire le temps de survie des patients et leur réponse au traitement, avec parfois une meilleure fiabilité que les facteurs pronostiques traditionnels (stade et grade tumoraux) (Biller *et al.* 2007).

La **mesure du nombre de $\mathbf{T_{reg}}$** dans le cas des **mélanomes chez le chien** peut donc constituer un **marqueur pronostique intéressant**.

Chez l'homme et la souris, ces T_{reg} peuvent être identifiées grâce à l'expression à la surface cellulaire de différents récepteurs.

Nous avons précédemment décrit le **CD25**, chaîne α du récepteur à l'IL-2. Ce marqueur est d'autant plus intéressant en médecine vétérinaire qu'il est accessible chez le chat (Biller *et al.* 2007). Toutefois, aucun anticorps n'est disponible chez le chien (Biller *et al.* 2007), il est parfois difficile de différencier les lymphocytes T $CD4^+$ régulateurs de simples lymphocytes T $CD4^+$ activés en n'utilisant que le CD25 (Biller *et al.* 2007).

Chez l'homme, on peut utiliser d'autres récepteurs spécifiques des T_{reg} pour leur détection, tels que le GITR (glucocorticoid-induced TNF receptor), le CD103, le CD127, ou le CTLA-4 (cytotoxic T-lymphocyte-associated protein 4). Cependant, aucun de ces marqueurs n'est accessible chez le chien (Biller *et al.* 2007).

Viguier *et al.* (2004) montrent chez l'homme que les T_{reg} $CD4^+CD25^{high}$ expriment un facteur de transcription spécifique, le **FoxP3**, nécessaire à leur développement et leur fonctionnement. La **détection intracellulaire de l'expression de ce facteur** est actuellement considérée comme **la méthode la plus spécifique pour identifier les T_{reg} chez la souris et l'homme** (Biller *et al.* 2007).

Bien qu'il n'existe pas encore d'anticorps anti-FoxP3 spécifiquement anti-chien, l'anticorps développé chez la souris permet, par réaction croisée, de reconnaître FoxP3 dans les cellules T $CD4^+$ canines (Biller *et al.* 2007). En effet, la séquence de FoxP3 est hautement conservée entre les différentes espèces (Biller *et al.* 2007). D'autre part, Biller *et al.* (2007) montrent *in vitro* que FoxP3 est principalement exprimé par la sous-population T_{reg} des cellules canines T $CD4^+$. Ainsi, les **T_{reg} chez le chien peuvent être identifiées et quantifiées avec fiabilité par le biais de la mesure de l'expression de FoxP3**, comme chez l'homme et la souris (Biller *et al.* 2007).

L'étude menée par Biller *et al.* (2007) souligne que, comme chez l'homme, les **T_{reg} semblent jouer un rôle important chez les chiens atteints de cancer**. En effet, les chiens atteints d'un processus tumoral ont un nombre de T_{reg} **significativement plus élevé dans leur sang et dans les ganglions drainant le site tumoral** (Biller *et al.* 2007). C'est notamment le cas des chiens atteints de **mélanomes de la cavité buccale**. Cette étude de 2007 révèle 11,1 ± 2,1% de T_{reg} dans le sang périphérique chez les animaux malades, contre 4,3 ± 0,7% chez les témoins sains. De la même manière, elle indique 19,5 ± 8,0% de T_{reg} dans les nœuds lymphatiques drainant le site tumoral, contre 9,8 ± 2,4% de T_{reg} dans les ganglions des témoins (Biller *et al.* 2007).

Biller *et al.* (2007) signalent, dans leurs travaux préliminaires, que les **tumeurs de haut grade de malignité sont associées à une quantité supérieure de T_{reg}**.

Le nombre de T_{reg} est donc susceptible de constituer un **critère de bonne valeur pronostique chez le chien** comme chez l'homme. Malheureusement, aucune étude fournissant des fourchettes de valeurs utilisables en pratique n'est disponible à ce jour

3.3.2 Évaluation de l'efficacité thérapeutique et surveillance des rechutes.

3.3.2.1 Dosage de marqueurs sériques.

Le dosage de marqueurs sériques, tels que ceux décrits en 3.2.1.3., permet de suivre l'efficacité d'un traitement.

Ils constituent souvent le premier signe de l'apparition d'une récidive ou de métastase chez l'homme (Martin et Muracciole 2005).

3.3.2.2 Mesure des facteurs d'angiogenèse.

La mesure sérique de facteurs d'angiogenèse, tels que le **VEGF**, peut s'avérer intéressante pour orienter le choix thérapeutique, en précisant le degré **d'efficacité ou de résistance attendus**.

En effet, comme le rapportent Wergin *et al.* en 2004, des **taux élevés de VEGF sont associés à des phénomènes de radiorésistance** dans le cancer du col de l'utérus humain. Malheureusement, aucune donnée n'est actuellement disponible pour le mélanome chez le chien, et les valeurs seuils de VEGF témoignant d'une radio-résistance restent à déterminer.

L'association entre la radiorésistance et des concentrations élevées de VEGF peut s'expliquer par le fait que le VEGF a la capacité de stimuler la croissance de nouveaux vaisseaux sanguins, et de protéger les cellules endothéliales de l'apoptose (Wergin *et al.* 2004). Le VEGF favorise par ce biais la survie des cellules tumorales, et conditionne donc leur radio-résistance.

Ironiquement, l'irradiation, malgré ses effets anti-tumoraux bénéfiques, semble pouvoir activer le VEGF, à la fois directement par la voie des MAPK (mitogen-activated protein kinase) et indirectement par l'induction d'une hypoxie et d'un stress oxydatif au sein de la tumeur (Wergin *et al.* 2004). **L'irradiation pourrait donc contribuer dans certains cas à la protection des cellules endothéliales, et donc à la radio-résistance** (Wergin *et al.* 2004). Wergin *et al.* (2004) constatent également ce phénomène dans le cadre du mélanome chez le chien. En effet, bien sue les animaux traités par irradiation fractionnée et recevant une faible dose totale (24-30 Gy) gardent un taux sérique stable de VEGF, ceux recevant une forte dose totale (42-49 Gy) voient une augmentation du VEGF plasmatique.

L'irradiation semble donc intervenir sur le système angiogénique. Ces mécanismes sont néanmoins complexes, et restent à préciser (Wergin *et al.* 2004).

3.3.2.3 Marqueurs de résistance aux molécules de chimiothérapie.

L'analyse tissulaire multiparamétrique permet de progresser vers des traitements ciblés et efficaces, en contribuant à la mise en évidence de marqueurs associés à l'existence d'une sensibilité ou d'une résistance aux molécules anti-cancéreuses (Martin et Magdelenat 2005).

La résistance clinique aux drogues correspond à la **capacité des cellules tumorales à survivre à l'exposition à des agents toxiques aux doses maximum tolérées par les tissus normaux** (Ginn 1996). La **résistance multidrogue** se définit, quant à elle, comme la résistance simultanée à des agents cytotoxiques de structures et d'actions variées (Ginn 1996).

L'un des principaux mécanismes à l'origine de cette résistance réside dans la **mutation ou l'amplification des gènes *MDR*** codant pour une protéine membranaire de haut poids moléculaire, la **glycoprotéine P (P-Gly)** (Ginn 1996). Les gènes *MDR* existent sous 3 isoformes chez l'homme (*mdr-1, -2 et -3*) et 2 chez la souris (*mdr-1,* identique à l'homme, et *mdr-2* homologue des *mdr-2 et -3* humains). L'isoforme 1 est connu pour être à l'origine, au moins en partie, de la résistance multidrogue (Ginn 1996).

Cette glycoprotéine fonctionne comme une pompe dépendante de l'ATP, permettant la sortie des agents cytotoxiques des cellules tumorales. I*n vitro,* elle confère aux cellules une résistance envers les alcaloïdes tels que la vincristine et la vinblastine, ainsi qu'aux anthracyclines et à l'actinomycine D (Ginn 1996). Son rôle physiologique exact reste néanmoins inconnu à l'heure actuelle.

Chez l'homme, **P-Gly est exprimée naturellement par plusieurs tissus à l'état normal** : citons par exemple les canalicules des hépatocytes, la bordure apicale des cellules des tubules du reins, les canaux pancréatiques, la muqueuse de l'intestin grêle et du côlon, les glandes sébacées cutanées, les cellules de la cortico-surrénale, les cellules endométriales de l'utérus gravide, les trophoblastes du placenta, et les cellules endothéliales des capillaires du cerveau et des testicules (Ginn 1996). Son expression **par les cellules tumorales dérivées de ces tissus** est alors intrinsèque, et ces tumeurs sont traditionnellement **réfractaires aux traitements par chimiothérapie**. Pour d'autres populations tumorales, n'exprimant pas ou peu cette glycoprotéine, elle peut être **acquise après une exposition au préalable aux agents toxiques.** Le mélanome est une tumeur exprimant très rarement P-Gly initialement, et possède une sensibilité variable à la chimiothérapie (Ginn 1996).

Ginn, en 1996, recherche l'existence de P-Gly dans les tissus normaux du chien et dans 166 tumeurs épithéliales et mésenchymateuses canines, dont 13 mélanomes, grâce à 3 anticorps monoclonaux murins (C494, spécifique de *mdr-1*, C219 et JSB-1, reconnaissant *mdr-1* et *-3*). Les échantillons de tissus sont fixés au formol et inclus en paraffine. Cette étude permet d'établir que la distribution cellulaire et tissulaire de la P-Gly dans des tissus normaux chez le chien est similaire à celle observée chez l'homme. L'expression de cette glycoprotéine dans les tumeurs du chien est également comparable à l'humain. On peut ainsi envisager que cette glycoprotéine soit à l'origine de phénomènes de résistance tumorale multidrogue chez le chien comme chez l'homme (Ginn 1996).

L'expression de P-Gly peut donc constituer un **marqueur pronostique et de chimiorésistance** utile à rechercher.

C494 apparaît être l'anticorps de choix chez le chien, marquant le plus de tumeurs, tout en utilisant de hautes dilutions. Toutefois, **JSB-1** reste utile, marquant environ 5% de tumeurs oubliées par C494, notamment dans le cas du mélanome. Sur les 13 tumeurs étudiées, P-Gly est mise en évidence dans quatre d'entre elles, soit 30%. Si JSB-1 permet le marquage de ces 4 tumeurs, C494 n'en révèle que 3. **L'utilisation concomitante de C494 et JSB-1 est donc intéressante pour la recherche de l'expression de P-Gly dans les tumeurs canines**, en particulier pour les **mélanomes malins** (Ginn 1996).

3.4 Immunothérapie et immunogénothérapie : des avancées thérapeutiques non conventionnelles.

Comme chez l'homme, **la chimiothérapie et la radiothérapie**, thérapeutiques conventionnelles, **sont le plus souvent inefficaces pour lutter contre le mélanome malin canin** (Hogge *et al.* 1999) (Modiano *et al.* 1999), probablement suite à l'inactivation des voies normales de l'apoptose dans ce type de tumeurs. Le taux de réponse à la chimiothérapie par exemple varie de 8 à 28% selon les études chez l'homme et l'animal, et ce type de traitement n'améliore que très légèrement la durée de survie (Bergman et *al.* 2003). Seule la pratique d'une chirurgie large permet de ralentir l'expansion tumorale, mais le pronostic reste sombre, avec une médiane de survie de 3 à 12 mois pour les mélanomes généralement agressifs de la cavité buccale ou des doigts, sans métastase radiologiquement visible (Modiano *et al.* 1999).

D'autres voies de traitement plus spécifiques et plus efficaces sont donc recherchées, afin d'améliorer le pronostic des mélanomes chez le chien.

L'immunothérapie des cancers fait référence à **l'utilisation du système immunitaire pour le traitement des lésions néoplasiques** (Knapp 2002). En effet, le cancer peut être considéré comme une autogreffe spontanée, parfois tolérée et mortelle suite au déficit immunitaire de défense (Leftheriotis *et al.* 1980). Pour permettre la survie d'un organe greffé, on tente de réduire à la fois l'antigénicité du transplant et la réaction de rejet par l'hôte. Au contraire, l'immunothérapie du cancer cherche à assurer une **disparité antigénique maximale entre la tumeur et les tissus normaux du malade, et à stimuler le plus possible son système immunitaire de défense** (Leftheriotis *et al.* 1980). Cette technique peut s'avérer utile en tant que traitement à part entière, ou en tant qu'adjuvant de thérapies conventionnelles (chirurgie, radiothérapie, chimiothérapie).

Pour être efficace, l'attaque immunologique d'une tumeur requiert des **antigènes tumoraux, l'inhibition des tous les facteurs immunosuppresseurs**, ainsi que **l'activation et l'expansion des cellules effectrices** (Knapp 2002). Ces trois domaines constituent donc chacune des cibles potentielles de l'immunothérapie (Knapp 2002).

Le **mélanome** est considéré comme un **modèle immunogénique de tumeur** (Viguier *et al.* 2004). On a pu à ce titre observer des régressions spontanées chez l'homme et le porc. D'autre part, de nombreux antigènes associés aux tumeurs ont pu être identifiés, ainsi que des cellules T spécifiques de tumeurs *in vivo* (Viguier *et al.* 2004) (voir partie 2.1). Ces propriétés font du **mélanome un candidat idéal** pour les essais de traitement par immunothérapie.

L'immunothérapie a permis d'aboutir dans certains cas chez l'homme à une régression de la croissance de mélanomes de grande taille, notamment par le biais de la vaccination (Viguier *et al.* 2004). S'inspirant de ces **bons résultats**, des **essais** ont été menés pour le traitement du **mélanome malin canin** (Modiano *et al.* 1999).

L'immunothérapie se divise traditionnellement en deux groupes : **l'immunothérapie active**, qui stimule la réponse immunitaire du patient lui-même contre la tumeur, et **l'immunothérapie passive**, où l'on administre au patient des cellules immunitaires ou leurs produits (Knapp 2002) (Tizard 2004).

3.4.1 Immunothérapie active.

L'immunothérapie active optimise les capacités immunitaires de l'animal et donc augmente sa résistance face aux tumeurs (Tizard 2004). **Elle initie ou améliore l'identification et la destruction des cellules tumorales par les cellules immunitaires de l'hôte**, grâce à des mécanismes reposant sur des phénomènes de cytotoxicité directe ou de mort cellulaire par apoptose (Modiano *et al.* 1999). Toutefois, la guérison ne pourra être obtenue que si la tumeur est de petite taille, ou excisée chirurgicalement au préalable (Tizard 2004).

Il est de coutume de distinguer deux groupes, selon les modalités d'action.

L'immunothérapie active peut consister à stimuler le système immunitaire de l'hôte en général, afin d'augmenter de manière détournée l'activité anti-tumorale (**immunothérapie active non spécifique**), ou stimuler directement et uniquement la réponse immunitaire dirigée contre le processus tumoral, grâce à l'introduction d'antigènes tumoraux (**immunothérapie active spécifique**) (Modiano *et al.* 1999) (Knapp 2002). Dans ces deux cas, le chien traité doit être **immunocompétent** (Smith *et al.* 2000) (McEwen 1976) (Leftheriotis *et al.* 1980).

3.4.1.1 Stimulation non spécifique du système immunitaire.

De nombreux stimulants non spécifiques sont utilisés **pour accroître les réponses immunitaires** (Roitt *et al.* 1994).

Ils se répartissent en quatre groupes principaux. On trouve d'abord des **produits bactériens**, permettant l'activation des macrophages et des cellules NK (Roitt *et al.* 1994). D'autre part, des **cytokines** (IL-2, TNF, IFN-α, -β, -γ), conduisant aux mêmes effets, peuvent être administrées directement. Aussi, différents **polymères synthétiques** (copolymère de pyrane, MVE = divinyl ether d'anhydride maléique), **nucléotides et polynucléotides** (poly I : C pyrimidines), induisent la production et la libération d'interférons (Roitt *et al.* 1994). Enfin, un certain nombre **d'hormones**, dont les hormones thymiques (thymosine, thymuline, thymopoïétine) sont parfois utilisées chez l'homme pour accroître les fonctions des lymphocytes T (Roitt *et al.* 1994).

3.4.1.1.1 BCG et autres produits d'origine bactérienne.

Le **Bacille de Calmette-Guérin**, est l'une des premières formes connues d'immunothérapie (Knapp 2002) et l'un des immunostimulants les plus utilisés encore actuellement (Tizard 2004). Il s'agit d'un *Mycobacterium* inactivé, qui agit comme un stimulant non spécifique de la réponse immunitaire (Knapp 2002). Il **active** notamment les **macrophages et les cellules**

NK, et **stimule le relargage de cytokines, augmentant ainsi l'activité cellulaire T et la résistance de l'hôte face aux tumeurs** (Semana 2001) (Tizard 2004).

Cet organisme peut être administré par **voie systémique** ou **intra-tumorale** (Tizard 2004).

Chez l'homme, il offre de bons résultats lors de carcinomes transitionnels de la vessie et lors de mélanomes (Knapp 2002). Injecté directement dans les métastases cutanées de mélanome malin, il conduit en effet à une régression complète de la masse traitée, mais aussi parfois de métastases cutanées non injectées (Tizard 2004). Les métastases viscérales ne sont néanmoins jamais touchées (Tizard 2004).

Il est également à l'étude chez le chien, pour le traitement des tumeurs mammaires, des sarcomes des tissus mous, et des mélanomes malins (Knapp 2002).

Grier *et al.* (1978) rapportent à ce titre le cas d'un chien atteint de mélanome cutané, chez qui une régression complète est constatée suite à l'injection intra-lésionnelle de *Mycobacterium bovis* (BCG).

Ainsi, le BCG permet ainsi d'augmenter **la durée de survie ou de rémission des patients** (Tizard 2004). Toutefois, son action sur le **mélanome canin reste limitée** (Dow *et al.* 1998), et il peut être à l'origine de lésions sévères au site d'injection, et parfois même d'hypersensibilité systémique (Tizard 2004).

D'autres produits toxiques d'origine bactérienne peuvent être utilisés pour tenter de stimuler la réponse immunitaire.

En effet, Brodey observe en 1992 le ralentissement de la croissance d'un mélanome malin gingival chez un chien, après l'injection répétée par voie sous-cutanée d'un mélange de deux **toxines bactériennes (*Serratia marcescens* et *Staphylococcus pyogenes*)**. Cependant des complications rénales peuvent survenir avec ce traitement. Des lésions glomérulaires immuno-induites sont en effet rapportées chez l'homme lors d'infections bactériennes à *Staphylococcus* spp. et *Streptococcus* spp. (Leifer *et al.* 1987).

Corynebacterium parvum, un bacille gram-, anaérobie, est également employé chez l'homme et le chien pour ses **propriétés immuno-potentialisantes** dans le traitement des tumeurs très immunogènes, comme le mélanome (Leifer *et al.* 1987). Ce bacille conduit à une stimulation non spécifique du système immunitaire. Il **augmente l'activité phagocytaire** des macrophages du foie et de la rate, **accroît la production d'anticorps, l'activation du complément et le relargage d'IFN** (Leifer *et al.* 1987).

Bradley *et al.* (1986) obtiennent de **bons résultats** en utilisant ce bacille sur un chien atteint d'un mélanome buccal récidivant, métastasé aux nœuds lymphatiques régionaux. Après avoir traité cet animal par hémimandibulectomie totale et immunothérapie utilisant *Corynebacterium parvum*, ils constatent que même vingt mois post-traitement, aucune récidive n'est notable.

MacEwen *et al.* (1986) rapportent aussi, après une étude sur 89 chiens atteints de mélanome malin buccal, une légère augmentation du temps de survie des chiens traités par chirurgie et injection de *Corynebacterium parvum*, par rapport à la pratique de la seule chirurgie.

Cependant, l'immunothérapie à *Corynebacterium parvum* reste d'une **efficacité restreinte sur le mélanome canin** (Dow *et al.* 1998) et n'est **pas sans danger**. Plusieurs études rapportent en effet des **complications de glomérulonéphrite proliférative** chez l'homme et la souris traités par *Corynebacterium parvum* (Leifer *et al.* 1987). L'attaque directe du glomérule par les anticorps produits, ou plus probablement un dépôt d'immun-complexes sur la membrane glomérulaire, serait à l'origine de cette atteinte. De la même manière, des **lésions hépatocellulaires** sont rapportées chez l'homme et le rat (Leifer *et al.* 1987).

Leifer *et al.* (1987) exposent le cas d'un chien atteint d'un mélanome cutané non métastasé, mais récidivant, traité par *Corynebacterium parvum* (0,2mg/kg IV une fois par semaine, avec une incrémentation de la dose de 0,02mg/kg jusqu'à atteindre 0,5mg/kg, puis 0,5 mg/kg IV une fois par semaine pendant 3 mois, puis 0,5mg/kg toutes les 3 semaines). Seuls des effets secondaires mineurs sont rapportés au cours du traitement (vomissements ponctuels, anorexie le jour de l'injection) (Leifer *et al.* 1987). Toutefois, environ 9 mois après le début du traitement, le chien a développé une glomérulonéphrite proliférative et une hépatite chronique active avec cirrhose, se traduisant respectivement par une insuffisance rénale aiguë (vomissements, paramètres rénaux augmentés) et par une insuffisance hépatique (ictère, paramètres hépatiques augmentés, hypoalbuminémie et œdèmes, augmentation des temps de coagulation) (Leifer *et al.* 1987). Grâce à un traitement de soutien (transfusion, fluidothérapie, antibiothérapie) et à l'arrêt de l'immunothérapie, le chien a néanmoins survécu plus d'un an, et n'a pas montré de récidive (Leifer *et al.* 1987). Ce cas témoigne de l'efficacité et donc de l'intérêt de ce traitement, mais souligne aussi son manque d'innocuité (Leifer *et al.* 1987).

3.4.1.1.2 Muramyl tripeptide.

Le **muramyl tripeptide-phosphatidyl-ethanolamine (MTP-PE)** est un dérivé lipophile du **muramyl dipeptide (MDP)**, une molécule synthétique qui **ressemble à un fragment de peptidoglycane** de la paroi cellulaire de M*ycobacterium* et d'autres bactéries (Knapp 2002).

Ces deux molécules agissent comme des stimulants non spécifique de la réponse immune, en **activant les monocytes et les macrophages jusqu'à un stade tumoricide** (production de TNF et augmentation de la fonction phagocytaire) (MacEwen *et al.* 1999) (Modiano *et al.* 1999) (Knapp 2002). Elles permettent donc de freiner la croissance tumorale voire de détruire les cellules néoplasiques (MacEwen *et al.* 1999). Toutes deux peuvent être **encapsulées dans des liposomes** et ainsi être délivrées de manière optimale aux cellules du système réticuloendothélial (Knapp 2002).

Les effets anti-tumoraux les plus importants du MTP-PE sont obtenus contre les ostéosarcomes. En effet, MacEwen *et al.* révèlent en 1989 et 1992 que l'administration de MTP-PE chez des chiens atteints d'ostéosarcomes, combinée à l'amputation et au traitement par cysplatine, augmente significativement la durée de rémission et de survie de l'animal, tout en arborant une faible toxicité (hyperthermie faible et transitoire) (Knapp 2002). Cette molécule possède donc des effets anti-métastatiques (MacEwen *et al.* 1992).

Cette substance est également intéressante pour le traitement du mélanome malin. MacEwen *et al.* rapportent en 1999 que le L-MTP-PE (liposome-encapsulated muramyl tripeptide-phosphatidylethanilamine) peut aboutir à la **régression de métastases chez des souris porteuses de mélanome** (lignée B16, modèle murin du mélanome). Des essais cliniques menés chez l'homme montrent aussi une **augmentation de la cytotoxicité des monocytes sanguins** chez 6 patients atteints de mélanome sur les 18 (33%) traités par chirurgie et L-MTP-PE. Quatre d'entre eux (22%) sont de plus toujours en rémission 5 ans après la résection chirurgicale de la tumeur (MacEwen *et al.* 1999).

D'autre part, un essai clinique récent sur 98 chiens atteints de mélanomes de la cavité buccale non métastasés, montre un **avantage à l'utilisation de L-MTP-PE en complément de la chirurgie large** (mandibulectomie, maxillectomie) (MacEwen *et al.* 1999) (Modiano *et al.* 1999). Dans cette étude, vingt-cinq chiens sont traités par chirurgie et L-MTP-PE en IV lente, une fois par semaine pendant 8 semaines, à la dose de 1mg/m² pour les chiens de moins de 5 kg, 1,5mg/m² pour les chiens de 5 à 10kg, et 2mg/m² pour ceux de plus de 10kg (MacEwen *et al.* 1999). Ils sont comparés à 25 autres chiens traités uniquement par chirurgie (témoin négatif). Cette expérience montre une **bonne tolérance** de cette thérapeutique, avec seulement une hyperthermie discrète et transitoire (MacEwen *et al.* 1999). De plus, on observe chez les animaux traités, atteints initialement d'un mélanome buccal de stade I, un **prolongement significatif de la durée de rémission** (70% de chiens en rémission à 1000 jours contre seulement 25% chez les témoins) **et du temps de survie** (plus de 80% de chiens en vie à 1000 jours contre 25% chez les témoins) (MacEwen *et al.* 1999). Le L-MTP-PE possède donc une **action anti-tumorale** en réduisant le processus de dissémination métastatique du mélanome, même si elle reste **limitée aux animaux à un stade précoce de la maladie** (MacEwen *et al.* 1999).

Des études chez les rongeurs révèlent que le L-MTP-PE **active la fonction tumoricide des macrophages pendant 48 à 72h**. Cette action **serait maintenue lors de traitement administré deux fois par semaine** (MacEwen *et al.* 1999). Cependant, la réponse thérapeutique n'est pas améliorée chez les chiens atteints de mélanome de stades II et III, en augmentant la fréquence de traitement par L-MTP-PE à deux fois par semaine au lieu d'une (MacEwen *et al.* 1999).

3.4.1.1.3 Acemannan

L'acemannan est un polysaccharide végétal complexe, soluble dans l'eau, synthétisé par **l'aloe vera, et d'autre plantes** (ginseng, champignons shiitake, poudre de cartilage de requin, astragale, eleutheracoccus) (Knapp 2002).

L'acemannan renforce le système immunitaire en **augmentant le relargage d'IL-1, de TNF, d'IFN et de PGE_2 par les macrophages**, en **amplifiant leur fonction phagocytaire**, et en **activant les cellules T effectrices** (Knapp 2002). On lui rapporte également des propriétés anti-virales (Knapp 2002).

Il est actuellement à l'étude chez les patients atteints de cancer, afin de stimuler la réponse immunitaire de manière non spécifique. Il montre notamment une activité anti-tumorale dans un modèle murin de sarcome, et permet une baisse de la mortalité. D'autre part, il montre des

effets bénéfiques chez le chien et le chat dans le traitement des fibrosarcomes (nécrose tumorale, infiltration par des lymphocytes, encapsulation, augmentation du temps de survie), en complément de la chirurgie et de la radiothérapie (Harris *et al.* 1991, Knapp 2002).

Pour le moment, il n'a pas encore été étudié chez les chiens porteurs de mélanome, mais une action favorable peut être espérée.

3.4.1.1.4 Administration de cytokines.

Aujourd'hui, grâce au génie génétique et à la création d'ADN recombinant, de nombreuses cytokines peuvent être produites simplement et en grandes quantités (Roitt *et al.* 1994) et ainsi être utilisées dans le traitement des tumeurs.

Les cytokines dérivées des cellules T, par la modulation du système immunitaire qu'elles entraînent, ont reçu une attention toute particulière comme traitement adjuvant des mélanomes malins (Modiano *et al.* 1999). En effet, plusieurs d'entre elles **(IL-2, IL-4, IFN, GM-CSF**) permettent d'**augmenter l'expression et la présentation des antigènes tumoraux à la surface des cellules de mélanome**, et d'**améliorer la fonction T auxiliaire** (MacEwen *et al.* 1999).

Cependant, le traitement par les seules cytokines se révèle souvent d'un succès limité, chez l'animal comme chez l'homme. Mieux vaut donc les utiliser **en combinaison avec d'autres techniques d'immunothérapie** (Tizard 2004).

3.4.1.1.4.1 IL-2

L'IL-2 est une **cytokine pléiotrope** fondamentale pour le fonctionnement normal de la réponse immunitaire. Initialement appelée **facteur de croissance des cellules T**, elle est synthétisée en premier lieu par les cellules T auxiliaires (Knapp 2002). En se liant à des récepteurs spécifiques, elle entraîne la **prolifération des lymphocytes B et T, des monocytes et des cellules NK** (Roitt *et al.* 1994) (Knapp 2002), ainsi que **l'augmentation de l'activité cytotoxique des cellules T, NK et LAK** (x11 à x18 pour les cellules canines selon l'étude *in vitro* de Helfand *et al.* 1994b) (Modiano *et al.* 1999) (Knapp 2002). Elle permet aussi d'**accroître l'ADCC** (Modiano *et al.* 1999), et affecte la migration cellulaire, le relargage de cytokine et la formation de conjugués (Knapp 2002).

Plusieurs études chez l'homme ont montré une **diminution de l'IL-2 au cours de processus tumoraux, notamment lors de mélanomes à des stades avancés** (Knapp 2002). La diminution de la réponse immunitaire à médiation cellulaire qui s'en suit est accompagnée d'une survie plus réduite (Knapp 2002).

La **restauration de l'activité de l'IL-2** apparaît donc intéressante pour permettre l'attaque immunologique efficace du cancer (Knapp 2002). Pour cela, deux stratégies peuvent être utilisées : la stimulation de la production endogène d'IL-2 (par l'intermédiaire d'anti-inflammatoires non stéroïdiens, ou par génie génétique), ou le traitement par apport exogène d'IL-2 (Knapp 2002).

3.4.1.1.4.1.1 Traitement par IL-2 exogène.

Dans plusieurs centres spécialisés dans le cancer, les protocoles utilisant de l'IL-2 humaine recombinante font partie du traitement standard des mélanomes malins métastatiques humains (Modiano *et al.* 1999).

Chez l'homme, des essais de traitement ont été conduits par apport systémique (voie intra-veineuse) d'IL-2 exogène (**Proleukin®**), seule ou en combinaison avec des cellules LAK ou des TILs (Knapp 2002). Cette thérapie a permis d'obtenir une **rémission dans 10 à 30% des cas chez des patients atteints de mélanome métastatiques** (Roitt *et al.* 1994) (Knapp 2002) (Kim *et al.* 2002) (Bianco *et al.* 2003) (Tizard 2004) (Tartour *et al.* 2005), et offre donc des résultats intéressants. Les **effets secondaires** sont par contre **importants et dose-dépendants**, avec notamment une hyperthermie, des symptômes de type grippal, une anémie et une thrombocytopénie, jusqu'à un **syndrome de fuite capillaire** se terminant par un œdème pulmonaire massif (Knapp 2002) (Tizard 2004) (Tartour *et al.* 2005). Des études récentes montrent que des doses plus faibles, entraînant peu d'effets secondaires, seraient au moins aussi efficaces (Roitt *et al.* 1994), rendant ainsi plus confortable l'utilisation de cette technique.

Chez le chien, le traitement par IL-2 exogène commence à être à l'étude. Comme l'ADNc de l'IL-2 possède 84% d'homologie avec la séquence de l'IL-2 humaine, les premières expériences sont conduites avec de **l'IL-2 recombinante humaine (hr-IL-2)** (Helfand *et al.* 1994b) (Knapp 2002). L'administration d'IL-2, par voie **sous-cutanée ou intra-veineuse**, se traduit par une lymphocytose et une éosinophilie, ainsi que par l'augmentation de la production d'anticorps (IgM et IgG), et l'amélioration de la fonction cytotoxique de lymphocytes tueurs de tumeur à des doses supérieures à 500 000 UI/kg (Knapp 2002). La **toxicité** est cependant assez marquée, avec un abattement, des vomissements et une diarrhée modérée.

Administrée par voie sous-cutanée de manière **concomitante avec l'injection intra-veineuse de TNF-α recombinant humain (hr-TNF-α)** dans une étude de 1991 conduite par Moore *et al.*, l'IL-2 conduit à la régression tumorale chez 5 chiens atteints de mélanome malin de la cavité buccale sur 13, sans provoquer de toxicité hématologique. Toutefois, un seul chien était encore en rémission complète après 3 ans (Moore *et al.*. 1991).

Enfin, l'IL-2 peut être aussi administrée par **voie locale**, avec des résultats satisfaisants (Tizard 2004), et une toxicité moindre.

3.4.1.1.4.1.2 Sécrétion endogène d'IL-2 par des cellules exogènes génétiquement modifiées.

L'administration systémique de cytokines, telles que l'IL-2, se révèle fortement toxique. De plus, compte-tenu de la demi-vie courte des cytokines *in vivo*, de fréquentes administrations sont nécessaires (Hogge *et al.* 1999).

La génothérapie permet de palier en partie à ce problème, grâce au développement de cellules génétiquement modifiées pour sécréter de grandes quantités d'IL-2.

Chez le rat et la souris, la co-administration de cellules de plusieurs lignées tumorales avec des **cellules xénogéniques et histo-incompatibles VERO, modifiées pour produire de grandes quantités d'hr-IL-2,** aboutit au contrôle de la croissance tumorale, en induisant principalement une puissante réponse anti-tumorale cytotoxique par le biais de l'activation de cellules NK (Quintin-Colonna *et al.* 1996). Ces cellules VERO-hr-IL-2 pourraient donc constituer un **agent thérapeutique « universel »** utilisable pour le traitement adjuvant de cancers variés (Quintin-Colonna *et al.* 1996). On peut ainsi espérer qu'il en soit de même chez des chiens atteints de mélanomes malins.

Cette hypothèse a été documentée chez des chiens atteints de **mélanomes malins spontanés**, transplantés *in vivo* avec des cellules de ce type (Quintin-Colonna *et al.* 1996). Après la réalisation d'une exérèse chirurgicale de la tumeur et d'une radiothérapie classique, ces cellules VERO-hr-IL-2 sont injectées de manière répétée, à raison d'1 ml de solution contenant 3.10^7 cellules, deux fois par semaine pendant 4 semaines, **en région péri-tumorale** (Quintin-Colonna *et al.* 1996). Avec les seuls traitements conventionnels, 12 des 16 chiens étudiés (75%) rechutent et meurent moins de 6 mois après la mise en place du traitement. La médiane de survie n'est alors que de 2,4 mois (Quintin-Colonna *et al.* 1996). Au contraire, 6 des 12 chiens (50%) recevant le **traitement adjuvant par les cellules VERO-hr-IL-2** sont toujours en rémission à 12 mois, et la médiane de survie atteint environ 9 mois (Quintin-Colonna *et al.* 1996).

Ce protocole thérapeutique permet donc de **réduire significativement le pourcentage de rechute**, et de **prolonger la médiane de survie des chiens atteints de mélanomes non métastatiques** (Quintin-Colonna *et al.* 1996). Il offre donc des résultats séduisants dans le contrôle de la croissance tumorale du mélanome canin, en tant que traitement adjuvant à la chimiothérapie et à la radiothérapie. Quintin-Colonna *et al.* (1996) évoquent à ce titre une costimulation locale du système immunitaire par les cellules tumorales lysées lors de la chimiothérapie/radiothérapie, et par la sécrétion locale d'hr-IL-2. Cette costimulation semble nécessaire pour produire un effet anti-tumoral puissant. Compte-tenu de ces résultats, l'hr-IL-2 constitue un **bon candidat thérapeutique pour l'homme**, chez qui l'on est en droit d'attendre des résultats similaires (Quintin-Colonna *et al.* 1996).

Ces cellules VERO possèdent en outre l'avantage d'être **facilement produites et conservées** par congélation dans l'azote liquide, et de **sécréter la cytokine de manière transitoire**, étant finalement rejetées par l'organisme hôte (Quintin-Colonna *et al.* 1996). En effet, dans cette étude, les taux sécrétés de cytokine diminuent dès 24h post-injection, et sont indétectables après 11 jours (Quintin-Colonna *et al.* 1996). Les **risques potentiels** liés à l'administration de cellules génétiquement modifiées sont ainsi **minimisés** (Quintin-Colonna *et al.* 1996).

De plus, contrairement à l'injection systémique de cytokines, cette méthode comporte une **faible toxicité**, avec seulement le développement d'une hyperthermie transitoire et d'une réaction inflammatoire locale au point d'injection, se résolvant seule au bout de quelques jours (Quintin-Colonna *et al.* 1996). Un cas de choc anaphylactique est quand même rapporté chez un chat atteint de fibrosarcome, traité par cette méthode (Quintin-Colonna *et al.* 1996).

Cette technique comporte malgré tout une limite de taille, l'injection locale de ces cellules VERO **ne permettant pas d'agir à distance du point d'injection** (absence de cellules VERO-IL-2 lors de l'analyse génomique des cellules mononucléées circulantes par PCR). Elle reste donc **inefficace sur les métastases** (Quintin-Colonna *et al.* 1996) (Semana 2001).

De plus, il semblerait que ces cellules n'induisent qu'une réponse cellulaire non spécifique, mais **pas de réponse anti-tumorale à long terme** (Quintin-Colonna *et al.* 1996). Cet obstacle pourrait être corrigé par le développement de cellules VERO produisant simultanément de l'hr-IL-2 et de l'IFN-γ (Quintin-Colonna *et al.* 1996).

3.4.1.1.4.1.3 Stimulation de la production endogène d'IL-2 par les AINS.

Le **piroxicam** (Feldène®) et d'autres d'anti-inflammatoires non stéroïdiens (AINS) constituent des agents anti-tumoraux potentiels (Knapp 2002). Les mécanismes sous-jacents à cette action anti-tumorale restent flous. On peut toutefois citer (Knapp 2002), avec plus ou moins de poids selon les molécules :

- l'inhibition de la cyclo-oxygénase (COX) et d'autres enzymes convertissant des pré-carcinogènes en carcinogènes,
- l'inhibition de la formation d'un métabolite de l'acide arachidonique, le malondialdéhyde, un carcinogène direct,
- la levée de l'immunosuppression créée par la PGE_2,
- des effets anti-angiogéniques potentiels,
- de possibles effets anti-néoplasiques directs,
- et la prévention de la dissémination métastatique via l'inhibition de l'agrégation plaquettaire.

En ce qui concerne le piroxicam, Knapp montre en 2002 qu'il possède une action stimulatrice de l'activité des lymphocytes sanguins.

Des essais de traitement par piroxicam, menés chez 62 chiens porteurs de tumeurs, montrent une rémission partielle (diminution du volume tumoral de plus de 50%, sans apparition de nouvelle lésion tumorale) chez 30% des animaux atteints de carcinome transitionnel de la vessie, et d'adénocarcinome mammaire (Knapp 2002). Une toxicité gastro-intestinale (anorexie, vomissement, diarrhée, méléna), dose-dépendante, est observée aux doses efficaces, mais est facilement contrôlable par traitement symptomatique (Knapp 2002).

D'autres AINS possèdent une activité anti-tumorale chez les humains atteints de mélanome cutané, notamment **l'indométacine** en association avec la ranitidine (anti-histaminique H2, limitant l'apparition des ulcères gastriques), mais les **résultats** restent pour l'instant **négligeables** (Knapp 2002).

Le traitement par piroxicam et AINS ne doit donc pas être considéré comme un traitement de routine pour les chiens atteints de tumeur (Knapp 2002).

3.4.1.1.4.2 Interférons.

Les interférons appartiennent à la grande famille des cytokines, que nous avons déjà pu aborder au cours de l'étude de la réponse immunitaire anti-tumorale (2.2 et 2.4).

On distingue classiquement les interférons dits de type I (α, β, τ, ω), dont l'effet biologique réside en l'inhibition virale, la **diminution de la prolifération tumorale, une modulation antigénique, et une immunomodulation** ; et les interférons dits de type II (γ), possédant d'autres récepteurs (Heron 2006b).

Les interférons ont été testés dans différents processus tumoraux. Cependant, les résultats restent mitigés, avec un certain nombre d'effets positifs constatés, mais de façon assez irrégulière (Heron 2006b).

Il est difficile d'expliquer le **mécanisme sous-jacent à cet effet anti-tumoral**, d'autant plus qu'il existe une très grande hétérogénéité de réponse entre les différents malades, et entre les différents types tumoraux, les **tumeurs solides** étant généralement **moins sensibles** (Heron 2006b). Parmi les mécanismes potentiellement impliqués dans la réponse anti-tumorale, citons par exemple (Roitt *et al.* 1994) (Heron 2006b):

- un éventuel effet **cytostatique** direct (modulation de la voie STAT) ;
- une **induction enzymatique** (notamment de la néoptérine) ;
- une **différenciation cellulaire** avec des modifications de réaction aux facteurs de croissance des cellules tumorales ;
- une **modulation de l'activité antigénique** des antigènes de surface des tumeurs (en particulier pour les mélanomes) ;
- une **augmentation de l'expression des molécules de CMH** : Whitley *et al.* (1995), Quintin-Colonna *et al.* (1996) et Modiano *et al.* (1999) rapportent en effet que l'IFNγ permet d'augmenter l'expression des molécules de CMH de types I et II à la surface des cellules tumorales de mélanome canin *in vitro* (respectivement x131 et x18 dans l'étude de Whitley *et al.* 1995), rendant ainsi les cellules de mélanome moins susceptibles d'échapper à la réponse immunitaire *in vivo*, et donc plus aptes à être lysées par les lymphocytes ;
- une **stimulation des cellules NK, des macrophages ou des cellules dendritiques** : Soergel *et al.* (1999) montrent notamment une activation *in vitro* des macrophages pulmonaires alvéolaires, aux propriétés tumoricides, par l'IFN-γ ; ces macrophages sont d'autant plus importants qu'ils constituent la première ligne de défense contre la dissémination métastatique du mélanome au poumon (Soergel *et al.* 1999).
- une **stimulation de cellules lymphocytaires T cytotoxiques spécifiques**, avec développement d'une réponse anti-tumorale spécifique à long terme (Quintin-Colonna *et al.* 1996);
- une **stimulation de la production d'immunoglobulines** anti-tumorales ;
- une **activité anti-angiogénique** (Tartour *et al.* 2005)

- ou encore une **activation d'autres cytokines** au niveau tumoral (en particulier l'IL-2).

De **nombreux effets toxiques** sont observés, notamment un abattement, une hyperthermie, des symptômes gastro-intestinaux (anorexie, vomissements, diarrhée), hématologiques (anémie, neutropénie),… (Kim *et al.* 2002) (Heron 2006b).

Les **interférons recombinants**, à la durée de vie supérieure aux interférons classiques dans l'organisme, permettent des **administrations plus espacées** (Heron 2006b). En France, seul **l'Interféron α2-b (Introna™, Roféron™)** est disponible chez l'humain (Tartour *et al.* 2005). Il est notamment indiqué lors de **mélanome malin de stade III**, en entretien, après une chimiothérapie efficace (Heron 2006b), et approuvé par la FDA (Food and Drug Administration) comme traitement adjuvant de choix (MacEwen *et al.* 1999). Son utilisation à fortes doses chez l'homme se traduit par une augmentation de la survie et de la rémission (3,8 ans contre 2,8 ans lors de mélanomes de stade IIb et III) (Heron 2006b) (Kim *et al.* 2002). Toutefois, **l'effet** observé reste **marginal par rapport à la toxicité observée** (Tartour *et al.* 2005) (Heron 2006b).

3.4.1.1.4.3 TNFα

Les premières activités tumorales connues de cette cytokine sont des **activités anti-angiogéniques et nécrosantes** (Favrot 2005). Cette cytokine permet aussi **d'augmenter l'adhésion cellulaire** (Roitt *et al.* 1994) et donc limiter la dissémination métastatique de la tumeur. Elle possède enfin une **action synergique des IFN** (Tizard 2004), et entraîne l'activation des macrophages et des lymphocytes (Roitt *et al.* 1994).

Cependant, son **injection systémique** se révèle être d'une **très grande toxicité** (Tartour *et al.* 2005). En effet, aux doses pharmacologiques, le TNF provoque des signes cliniques comparables à ceux provoqués par l'endotoxine (Tizard 2004).

Il peut néanmoins être utilisé par **injection locale** (perfusion de membre isolé). Cette technique est décrite chez l'homme lors de mélanome (Favrot 2005). Khan *et al.* (1982) rapportent également son utilisation par injection locale, 2 fois par semaine pendant 30 jours, chez un chien atteint par un mélanome malin de la cavité buccale. Au bout de 3 jours, la tumeur commence à se nécroser pour finalement disparaître au bout de 20 jours (Khan *et al.* 1982). Quinze jours après la fin du traitement, la biopsie confirme la régression complète de la tumeur, avec seulement une fibrose et une infiltration du tissu par des lymphocytes. Aucun effet secondaire n'est rapporté à l'exception d'une augmentation des PAL sériques (Khan *et al.* 1982).

Ainsi, sous certaines **précautions**, cette méthode de traitement peut encore s'avérer utile.

3.4.1.1.4.4 Colony-stimulating factors (CSF)

Les CSF permettent de stimuler la moëlle osseuse hématopoïétique, et donc de **raccourcir les périodes d'aplasie après une chimiothérapie cytotoxique** (Roitt *et al.* 1994) (Hogge *et al.* 1999).

D'autre part, ils peuvent être utilisés pour **stimuler la réponse immunitaire dirigée contre la tumeur** (Hogge *et al.* 1999). C'est notamment le cas du **GM-CSF**, une cytokine pro-inflammatoire et hématopoïétique puissante, naturellement produite par les lymphocytes T et B, les macrophages, les mastocytes, les cellules endothéliales et les fibroblastes en réponse à différents stimuli inflammatoires ou immuns (Hogge *et al.* 1999). *In vitro*, elle conduit à une légère **augmentation de l'activité cytotoxique** des polynucléaires neutrophiles et éosinophiles, des lymphocytes et des monocytes circulants **contre les cellules tumorales**, **directement ou grâce à l'augmentation de l'ADCC** (Hogge *et al.* 1999), notamment contre une lignée cellulaire de mélanome (MacEwen *et al.* 1999). De la même manière, son administration *in vivo* chez des patients humains atteints de cancers montre une augmentation de l'activité ADCC des monocytes, un accroissement de l'activité phagocytaire de ces cellules ((Hogge *et al.* 1999), ainsi qu'une augmentation de la sécrétion de TNF-α et d'IFN (MacEwen *et al.* 1999). Cette cytokine est également capable de stimuler très fortement la **maturation et la différenciation** des cellules souches de la moëlle osseuse hématopoïétique **en cellules dendritiques**, **présentatrices d'antigène** (MacEwen *et al.* 1999). Elle accroît en outre l'expression et la présentation des antigènes tumoraux par les molécules de CMH aux cellules immunitaires effectrices (MacEwen *et al.* 1999) (Hogge *et al.* 1999).

Néanmoins, le GM-CSF possède un **double visage**. Bien qu'il **rende les cellules** de la lignée murine B16 de mélanome **plus immunogènes**, il peut **aussi activer des mécanismes immunosuppresseurs** régulant négativement la réponse immunitaire anti-tumorale, voire même augmenter le potentiel tumoral de certaines cellules cancéreuses comme celles de la lignée NG4TL4 de fibrosarcome ou celles du carcinome épidermoïde du poumon (MacEwen *et al.* 1999).

Hogge *et al.* (1998) étudient les effets anti-tumoraux de **l'injection intra-tumorale d'ADNc codant pour le hr-GM-CSF** chez des chiens atteints de mélanomes de la cavité buccale. La production locale d'hr-GM-CSF par les cellules transfectées entraîne dès 24h une légère induration, un érythème et un prurit, associés à une **infiltration locale significative de cellules inflammatoires**, majoritairement constituées de polynucléaires neutrophiles, lymphocytes et macrophages (réponse T_H1), avec collagénolyse, atrophie folliculaire, et des plages étendues de nécrose (Hogge *et al.* 1999). Toutefois, **aucune réponse clinique** n'est malheureusement mesurable (Hogge *et al.* 1998).

Des résultats plus intéressants sont obtenus par la suite, montrant l'intérêt potentiel de l'utilisation de cette cytokine dans le cadre du mélanome canin. La même équipe a mis au point un **vaccin autologue fabriqué à partir de cellules tumorales irradiées** (ne se répliquant plus, mais continuant à produire et présenter normalement les protéines tumorales), puis **transfectées** par la méthode Accell **avec un plasmide contenant le gène codant pour le**

hr-GM-CSF (Hogge *et al.* 1999). A la suite de **l'injection intradermique** de ce vaccin, les chiens présentent rapidement une inflammation locale comme précédemment rapportée (Hogge *et al.* 1999). Deux d'entre eux, soit 20% des chiens, montrent respectivement une **rémission complète et une rémission partielle** de plus de 300 jours (Hogge *et al.* 1998) (Bianco *et al.* 2003). Cette méthode de traitement offre donc, par le biais de la stimulation de la réponse immunitaire anti-tumorale, une **réponse clinique intéressante**, d'autant plus qu'**aucune toxicité** n'est rapportée après l'injection (Hogge *et al.* 1999). Au bout de 14 jours, les cellules tumorales injectées ne sont plus visibles à l'histologie, et après 28 jours, la production locale d'hr-GM-CSF n'est plus décelable, indiquant un **effet transitoire** et **garantissant la sécurité de ce procédé** (Hogge *et al.* 1999).

Le hr-GM-CSF a été aussi testé **en complément du L-MTP-PE et de la chirurgie large** sur des mélanomes de la cavité buccale non métastasés (MacEwen *et al.* 1999), à la dose journalière de 15µg/kg (MacEwen *et al.* 1999). Cependant, il n'offre **pas d'amélioration de la réponse thérapeutique**. En outre, ce traitement est **assez mal toléré**, avec des complications de thrombocytopénie, d'uvéite antérieure, d'abattement avec diarrhée peu intense, de gastrite et de polyuro-polydypsie, dans près de la moitié des animaux traités (MacEwen *et al.* 1999).

Le GM-CSF ne présente donc **pas** à ce jour **de véritable intérêt pour le traitement adjuvant des mélanomes chez le chien**.

3.4.1.1.4.5 Inhibition de la néoangiogénèse par des facteurs anti-angiogéniques.

Le principe selon lequel on peut **traiter une tumeur en inhibant sa vascularisation** a été formulé dès 1923 par Wolgum dans les premières éditions du journal *Cancer Research* (Favrot 2005). Les travaux plus récents de Folkman ont par la suite confirmé qu'une tumeur ne pouvait ni croître ni disséminer sans vascularisation (Favrot 2005).

Une thérapeutique intéressante consiste donc à créer un **déséquilibre** dans la tumeur **en faveur des facteurs anti-angiogéniques**, et au détriment des facteurs pro-angiogéniques (FGF, VEGF, …) (Favrot *et al.* 2003) (Favrot 2005).

La caractérisation de **cytokines anti-angiogéniques**, telles que la **thrombospondine, le Platelet factor 4, l'IL-13, l'angiostatine ou l'endostatine**, permet d'envisager leur utilisation pour le traitement des tumeurs, par le biais de l'inhibition de la néoangiogenèse (Favrot 2005). Cependant, les essais cliniques ne sont qu'à leur commencement chez l'homme, et l'efficacité de ce traitement reste encore à démontrer (Favrot 2005).

3.4.1.1.5 Inhibition de la réponse à histamine.

L'histamine est un **médiateur de l'inflammation** produit au cours des phases précoces et tardives de la réponse immunitaire (Daniel *et al.* 1990), pouvant jouer un rôle

immunorégulateur dans le micro-environnement de son relargage. En effet, plusieurs études *in vitro* montrent chez l'homme et la souris que l'histamine **diminue la prolifération des lymphocytes, la production d'immunoglobulines, l'activité des cellules NK**, ainsi que **la production d'IL-2 et d'IFNγ** (Daniel *et al.* 1990). Daniel *et al.*, en 1990, montrent que l'histamine agit de manière comparable sur les lymphocytes canins, en inhibant la blastogenèse induite normalement *in vitro* par la phytohémagglutinine-P (PHA-P), un mitogène, par l'intermédiaire d'un récepteur à histamine de type II (H2) (Daniel *et al.* 1990).

Chez l'homme et la souris, une sous-population de lymphocytes T suppresseurs (LTs), portant des récepteurs H2, est impliquée dans l'immunosuppression locale créée par l'histamine. Elle est à l'origine de la sécrétion d'une molécule soluble, **l'HSF (histamine supressor factor)**, qui **stimule la synthèse et le relargage de prostaglandine PGE_2 par les monocytes**. La PGE2 **inhibe** alors **la synthèse d'IL-2**, lymphokine fondamentale pour la prolifération des lymphocytes T, et supprime donc la blastogenèse induite par le mitogène (Daniel *et al.* 1990). Le même type de mécanisme est probablement applicable au chien, mais les cellules effectrices ne sont pas encore caractérisées précisément (Daniel *et al.* 1990).

En outre, l'histamine joue un **rôle direct** dans la suppression de la lymphoprolifération, en **inhibant à la fois la production d'IL-2 et celle d'IFNγ par les lymphocytes T** (Daniel *et al.* 1990).

Des taux élevés d'histamine ont été détectés dans de multiples tumeurs chez le rat et la souris (carcinome 3LL, fibrosarcome McC3, leucémie, …), et l'on pense actuellement que **l'immunosuppression locale** qu'elle confère est impliquée dans **l'échappement des mélanomes** à la réponse anti-tumorale (Daniel *et al.* 1990).

La **cimétidine**, un antagoniste des récepteurs H2, permet d'**inhiber les cellules LTs** et donc de **lever l'effet suppresseur de l'histamine sur la blastogenèse des lymphocytes** (Daniel *et al.* 1990). Elle a donc été proposée chez l'homme comme en médecine vétérinaire en tant qu'immunomodulateur et **adjuvant à la chimiothérapie** (Daniel *et al.* 1990). Une étude déjà ancienne montre en effet chez l'homme une **régression des lésions de mélanome métastatique**, grâce au traitement par des injections intra-musculaires ou intra-tumorales d'IFNα, combinées à l'administration per-os de cimétidine (Flodgren *et al.* 1983). Aucune réponse tumorale objective n'est détectée suite au seul traitement par IFNα, tandis que l'association à la cimétidine permet une régression tumorale chez 6 des 8 patients atteints de métastases pulmonaires et cutanées de mélanome (5 régressions totales, 1 régression partielle), et une stabilisation de la maladie chez 3 autres patients (Flodgren *et al.* 1983). À l'histologie, on constate une **dégénération de cellules de mélanome et une infiltration marquée de la tumeur par des lymphocytes**, dans les cas de régression (Flodgren *et al.* 1983).

La cimétidine permet donc de **potentialiser l'effet anti-mélanome de l'IFNα** chez l'homme (Flodgren *et al.* 1983).

Son utilisation en tant que traitement adjuvant des mélanomes malins métastatiques du chien serait donc probablement bénéfique (Daniel *et al.* 1990). Cette piste thérapeutique reste en cours d'investigation à l'heure actuelle.

3.4.1.2 Immunothérapie active spécifique

Comme défini précédemment, il s'agit de l'immunisation active, ***in vivo*, spécifiquement dirigée contre les antigènes tumoraux** (Semana 2001).

3.4.1.2.1 Vaccination anti-cancer

La vaccination anti-cancer est l'un des exemples les plus importants d'immunothérapie active spécifique. Elle consiste classiquement à **introduire chez un patient un antigène tumoral, immunisant**, **qui induira une réponse T-cellulaire spécifique, de longue durée et à mémoire** (Kim *et al.* 2002). En effet, une fois dans l'organisme, cet antigène est apprêté puis **présenté par une CPA aux lymphocytes T auxiliaires**, par l'intermédiaire des molécules de CMH de **classe II**. Ces LT_4 produisent alors de **l'IL-2** et d'autres cytokines. Cet antigène est également **présenté aux lymphocytes T cytotoxiques,** par le biais des molécules de CMH de **classe I**. Il s'en suit l'attaque de la tumeur, médiée par ces cellules (Knapp 2002).

La mise en œuvre de cette vaccination reste néanmoins complexe. Contrairement au génome viral, relativement simple et possédant un nombre limité d'antigènes, les tumeurs possèdent tout un **univers d'antigènes** (Knapp 2002), qui sont **déjà présents dans l'organisme hôte** et induisent un certain degré de **tolérance** (Kim *et al.* 2002). La vaccination visera donc soit à **augmenter la reconnaissance des cellules tumorales par la réponse immunitaire, en les rendant plus « étrangères »**, soit à **améliorer la réponse anti-tumorale en augmentant l'activation des lymphocytes spécifiques** (Kim *et al.* 2002). Pour cela, elle est **souvent combinée à** des traitements adjuvants, tels que la **stimulation non spécifique de la réponse immune, ou à la thérapie génique** (Knapp 2002).

Les antigènes étrangers peuvent être introduits dans l'organisme par **différents véhicules** (Kim *et al.* 2002). On distingue classiquement les vaccins élaborés à partir des **cellules tumorales entières**, constituant elles-mêmes la source d'antigènes tumoraux. Le second type de vaccins correspond à des **vaccins spécifiques d'antigènes**, conçus pour générer une réponse immune dirigée spécifiquement contre certains produits géniques connus pour être exprimés par un type particulier de tumeur (Knapp 2002). Les antigènes peuvent alors être **apportés par voie exogène (protéines tumorales) ou par transduction/transfection (vaccins viral ou bactériens recombinant)**. L'utilisation de **cellules dendritiques** comme véhicule d'antigènes tumoraux (peptides ou lysat de cellules tumorales) est récemment rapportée, et constitue une modalité particulière et innovante de vaccination, dont les résultats cliniques face au mélanome semblent encourageants (Kim *et al.* 2002).

Le principal problème à la réalisation de vaccins anti-cancer a rapidement résidé en **l'identification d'antigènes présents à la surface des cellules tumorales mais absents sur les cellules normales** (Knapp 2002), afin de rendre l'attaque immunitaire spécifique des cellules malignes, tout en épargnant la cellule saine voisine (Leftheriotis *et al.* 1980). Ces antigènes doivent aussi être **partagés par les mélanomes de différents individus**, afin de permettre une utilisation facile en clinique (Kim *et al.* 2002). L'idéal serait bien sûr un *vaccin universel*, basé sur des antigènes spécifiques de tumeurs, non retrouvés sur les cellules

normales, donc n'engendrant pas de toxicité, mais partagés par de divers types tumoraux, voire conservés entre les différentes espèces. Les mécanismes tumoraux restent néanmoins d'une très grande complexité, et un tel vaccin reste malheureusement à ce jour du domaine de l'illusion.

La découverte du premier antigène spécifique de mélanome chez l'homme (MAGE-1) en 1991 par Van Der Bruggen *et al.* a constitué le point de départ de ces recherches. Par la suite, au moins 5 autres antigènes spécifiques de mélanomes ont pu être définis chez l'homme (MAGE-2, MAGE-3, MART-1, gp100) (Knapp 2002). Les chercheurs travaillent à présent à cibler des cellules tumorales spécifiques (Knapp 2002), et à **augmenter l'immunogénicité des antigènes utilisés grâce à la génothérapie**, afin d'obtenir une réponse anti-tumorale maximale de la part de l'hôte (Roitt *et al.* 1994).

La vaccination anti-tumorale est un sujet d'étude important en médecine humaine, et c'est dans le traitement du mélanome qu'elle donne les meilleurs résultats (Tizard 2004). Kim *et al.* (2002) rapportent à ce titre plus de 95 vaccins anti-tumoraux en cours de développement chez l'homme, dont la plupart sont destinés à traiter les patients atteints de mélanomes.

En médecine vétérinaire, elle commence juste à être étudiée. Il s'agit surtout de vaccins anti-lymphome, composés de cellules tumorales combinées à l'adjuvant de Freund, mais dont l'efficacité reste encore à prouver (Knapp 2002). De **nombreux essais** de vaccination sont également en cours pour le **traitement du mélanome canin**.

3.4.1.2.1.1 Vaccins à « cellules entières » ou à « antigènes complets ».

Cette première catégorie de vaccins consiste en des extraits de cellules tumorales autologues ou allogéniques (Knapp 2002). Les **cellules autologues** dérivent des tumeurs excisées chirurgicalement chez un patient, lequel constituera le récepteur de ses propres cellules tumorales manipulées *in vitro* (Kim *et al.* 2002). Cette méthode requiert donc **l'obtention d'un spécimen tumoral pour chaque patient traité**, ce qui limite ses applications (Kim *et al.* 2002). L'utilisation de **cellules allogéniques** permet de contourner ce problème. En effet, ces cellules sont produites en grande quantité et facilement, **à partir de lignées cellulaires stables, pré-établies** (Kim *et al.* 2002).

Ce type de vaccin a l'avantage **d'immuniser le patient par les différents antigènes présents à la surface de la tumeur.** Il permet donc de développer une réponse immunitaire étendue, à laquelle les cellules tumorales ne peuvent échapper par simple mutation (Kim *et al.* 2002) (Knapp 2002). De plus, **l'identité moléculaire spécifique des antigènes tumoraux n'a pas besoin d'être connue** (Knapp 2002).

Au préalable, il faut s'assurer que les cellules tumorales injectées soient **dépourvues de tumorigénicité** (Leftheriotis *et al.* 1980). On utilise donc dans ces vaccins des cellules tumorales **irradiées aux rayons X, traitées à la neuraminidase ou au glutaraldéhyde** (Tizard 2004). L'irradiation des cellules tumorales permet de **bloquer leur réplication**, mais

sauvegarde la synthèse et la présentation normale des protéines tumorales (Hogge *et al.* 1999), garantissant ainsi l'innocuité et l'efficacité du procédé.

De plus, les cellules tumorales utilisées sont connues pour être **faiblement immunogènes**, puisqu'elles échappent à la réponse immune de l'hôte, et conduisent à la formation de métastases (Kim *et al.* 2002). Il est donc courant de traiter ces cellules pour essayer **d'augmenter leur antigénicité et leur immunogénicité** (Tizard 2004), tout en conservant les antigènes caractéristiques de la tumeur initiale (Leftheriotis *et al.* 1980). On peut pour cela utiliser des lysats de cellules tumorales, des cellules transduites par un virus ou transfectées par un plasmide bactérien contenant un gêne d'intérêt (Roitt *et al.* 1994) (Knapp 2002), ou encore des cellules tumorales modifiées génétiquement (voir 3.3.1.2.2) pour produire des cytokines stimulant la réponse immunitaire, telles que le rh-GM-CSF (Hogge *et al.* 1999), l'IL-2 (Kim *et al.* 2002) (Parmiani *et al.* 2003), des molécules de costimulation, ou encore des antigènes xénogéniques (Alexander *et al.* 2006).

Cette première catégorie n'offre que des **résultats assez médiocres et hétérogènes** (Tizard 2004), avec une stabilisation de la maladie ou une rémission partielle, mais rarement une rémission complète chez des patients atteints de cancers du rein ou de mélanomes (Knapp 2002).

Chez l'homme atteint de mélanome métastatique, l'utilisation du **vaccin Melacine®**, à base de lysats de 2 lignées de cellules tumorales allogéniques (MSM-M-1 et MSM-M-2), exprimant notamment les antigènes CHER-2/neu et L523S, potentialisées par le Detox®, un adjuvant combinant du monophosphoryl lipid A (MPL) et des parois de *Mycobacterium* purifiées, conduit à une réponse clinique dans environ 20% des cas (20 patients sur 106), avec une rémission complète dans un peu moins de 5% des cas (Kim *et al.* 2002). Ce vaccin est approuvé par la FDA au Canada mais reste encore à l'étude, en raison de différentes réponses selon les HLA des patients.

Un autre vaccin, le **Canvaxin®** (CancerVax Corp®), offre des résultats hétérogènes **chez l'homme.** Ce vaccin, développé à partir d'oncolysats de 3 lignées de cellules tumorales allogéniques (M10-V, M24-V, et M101-V), exprimant au moins 20 antigènes immunogènes, n'apporte aucun effet bénéfique sur la survie lors d'une étude de 1995 (Kim *et al.* 2002). Cependant, une étude de 2002 montre une augmentation de la médiane de survie chez des patients atteints de mélanomes métastasés (37 mois chez les patients vaccinés contre 17 mois sans vaccination) (Kim *et al.* 2002).

Une **variante** consiste en un **oncolysat de mélanocytes tumoraux combinant des antigènes tumoraux « faibles » (peu opérants isolément) et des antigènes viraux forts et xénogénisants**, c'est-à-dire aptes à accroître le caractère étranger des antigènes tumoraux (Leftheriotis *et al.* 1980). En effet, pour être immunogène, une molécule doit contenir un grand nombre d'épitopes identiques, ou au moins 2 épitopes différents (Leftheriotis *et al.* 1980). Les cellules tumorales, dérivant de cellules normales, ne présentent parfois que des différences avec les cellules saines originelles. Il semble donc judicieux d'y adjoindre un **épitope étranger, dont le seul rôle est de déclencher la réponse immunitaire** (Leftheriotis *et al.* 1980).

Ces oncolysats sont obtenus grâce à des cellules tumorales prélevées sur un patient à un stade avancé de la maladie (récidive, métastases) puis infectées directement (oncolysat primaire) ou après leur mise en culture (établissement de lignées cellulaire et oncolysat secondaire) par un virus lytique (Leftheriotis *et al.* 1980). Chez l'homme, le seul virus à avoir montré une action oncolytique significative est le **virus de la vaccine**. Ce virus a l'avantage d'être **fortement immunogène et inoffensif pour l'hôte**, et permet en outre la stimulation non spécifique immuno-allergique dans le cadre de l'infection poxvirale (Leftheriotis *et al.* 1980).

Un vaccin de ce type est développé **chez l'homme** sous le nom de **VMO® (vaccinia melanoma oncolysate)** et montre un effet bénéfique sur la durée de survie. Leftheriotis *et al.* (1980) en rapportent une tentative efficace d'immunisation chez l'homme. L'oncolysat est injecté à des malades porteurs de **mélanome malin de stade avancé (III et IV)**, 4 à 6 semaines après l'exérèse chirurgicale de la tumeur, par voie intra-dermique dans la cuisse, l'épaule et le thorax, afin de stimuler les nœuds lymphatiques régionaux, toutes les semaines pendant 6 mois, puis toutes les deux semaines jusqu'à une éventuelle récidive (Leftheriotis *et al.* 1980). Sur les 19 patients bénéficiant de cette immunothérapie, 9 présentent des réactions cutanées positives au vaccin (**hypersensibilité retardée** aux lieux d'injection du vaccin), et 7 d'entre eux voient se stabiliser leur affection pendant 6 à 24 mois (Leftheriotis *et al.* 1980). De plus, aucun patient n'a présenté d'intolérance (Leftheriotis *et al.* 1980).

A la vue de ces bons résultats, Leftheriotis *et al.* (1980) proposent alors **d'appliquer ces oncolysats à la vaccine aux chiens atteints de mélanome**. La **prise du vaccin** est également constatée dans cette espèce, après scarification et inoculation intra-dermique, mais la réactivité apparaît discrète. En revanche, la **réponse sérologique** se révèle nettement **positive et prolongée** (Leftheriotis *et al.* 1980). Des **essais cliniques** ont été menés au début des années 80 par la même équipe, chez des chiens atteints de mélanome malins récidivants très pigmentés, mais les résultats n'ont pas été publiés, indiquant **probablement un échec** chez l'animal de cette thérapeutique.

Un **vaccin de seconde génération** est actuellement en cours de développement **chez l'homme, le CD-MelVac®** (Jack *et al.* 2006). Il est constitué de 5 lignées de cellules tumorales distinctes, contenant des antigènes de CMH II variés, et exprimant au moins 10 antigènes spécifiques de mélanomes (MAAs) (Jack *et al.* 2006). Ces cellules sont lysées par le virus de la vaccine, **puis pulsées dans des cellules dendritiques autologues** (Jack *et al.* 2006). Il est généralement associé au gène de l'IL-2 recombinante, ce qui permet d'augmenter l'activité lymphocytaire (Jack *et al.* 2006). Ce nouveau vaccin montre une **réduction significative du volume tumoral et augmente la durée de survie**, lors d'essais chez la **souris** (Jack *et al.* 2006). Chez l'homme, il conduit également à des **résultats cliniques bénéfiques pour les patients**. Il a d'ailleurs reçu en 2005 l'approbation de la FDA (Jack *et al.* 2006).

Son utilisation n'est pas encore rapportée chez le chien, mais apparaît prometteuse aux vues des effets obtenus chez la souris et l'homme.

3.4.1.2.1.2 Vaccins acellulaires, contenant des antigènes purifiés.

3.4.1.2.1.2.1 Vaccins synthétiques à réponse humorale.

Certains composants de la cellule peuvent être utilisés dans les vaccins anti-mélanome. Citons par exemple des **glycolipides et des gangliosides** (Knapp 2002), surexprimés par les tissus neuro-ectodermiques et notamment par les cellules tumorales de mélanome (Iwabuchi *et al.* 1998). Ces antigènes tumoraux de surface **induisent une réponse humorale**, et peuvent être **produits synthétiquement** (Kim *et al.* 2002).

C'est le cas par exemple d'un **vaccin anti-mélanome à l'étude chez l'humain, composé de monosyalogangliosid GM2.** Les patients atteints de mélanome vaccinés développent des **anticorps** anti-GM2 qui se révèlent **protecteurs**, associés à l'augmentation de la durée de survie (Knapp 2002) (Parmiani *et al.* 2003). La réponse est encore améliorée par l'administration concomitante de BCG au vaccin (Parmiani *et al.* 2003).

Le **ganglioside GM3** est également un MAA contribuant au développement d'une réponse humorale anti-mélanome. Il s'agit du ganglioside le plus couramment rencontré chez l'homme et l'animal (Dohi *et al.* 1988), est constitue donc un bon candidat pour la vaccination anti-mélanome.

Des essais concluants sont rapportés chez la souris. L'inoculation sous-cutanée de GM3 purifié, incorporé à des protéo-liposomes de très petite taille et associé à l'adjuvant de Freund, permet en effet de **prolonger durablement la survie** de souris porteuses de la lignée B16 de mélanome (Carr *et al.* 2001). Cette vaccination conduit de plus au **développement d'une réponse humorale**, comme en témoigne la présence sérique des 4 sous-classes d'IgG anti-GM3, avec une prédominance d'IgG2b et d'IgG3 (Carr *et al.* 2001). Une **forte cytotoxicité anti-B16, médiée par le complément**, est également détectée au cours de ces travaux.

Des essais de vaccination par GM3 **chez le singe** montrent la **même efficacité** et l'**absence de toxicité systémique** (Bada *et al.* 2002).

Un vaccin GM3 de ce type, capable d'induire une protection tumorale durable, serait donc **approprié pour le traitement du mélanome canin**. Néanmoins, aucun essai n'a encore été publié à ce sujet.

Dohi *et al.* (1988) précisent que le **véritable immunogène** dans les cellules de la lignée murine B16 de mélanome serait en réalité la **GM3 lactone**. En effet, ils observent au cours de leurs recherches, que l'immunisation de souris par la GM3 lactone induit la production **d'anticorps IgG3 (DH2)**, dirigés aussi bien contre le GM3 que contre la GM3 lactone, et possédant un effet cytotoxique caractéristique de la sous-classe (Dohi *et al.* 1988). Cette réponse humorale permet en outre l'inhibition de la croissance des cellules de mélanome B16 *in vitro*, à fortes concentrations (Dohi *et al.* 1988). I*n vivo*, la même action est constatée après injection intra-veineuse à des souris porteuses de mélanome B16, avec une accumulation significative de l'anticorps dans la tumeur (Dohi *et al.* 1988). Des résultats comparables sont obtenus chez l'homme (Dohi *et al.* 1988). Le DH2 réagit préférentiellement avec des cellules

ayant une forte densité de GM3 à leur surface (Dohi *et al.* 1988), conditionnant ainsi la sécurité de son utilisation envers les cellules saines de l'organisme. La GM3 lactone, plus immunogène, constitue donc un antigène vaccinal intéressant. Aucune donnée n'est cependant disponible à ce sujet en médecine vétérinaire.

Un autre antigène de surface spécifique du mélanome, **le disialoganglioside GD3**, est actuellement **à l'étude chez le chien**. Cet antigène a l'avantage d'être **fortement surexprimé par les cellules de mélanome par rapport aux cellules normales de la lignée neuro-ectodermique** (Milner *et al.* 2006), limitant tout risque de toxicité. Aucun effet secondaire n'est d'ailleurs rapporté lors des essais vaccinaux chez l'homme (Milner *et al.* 2006).

Milner *et al.* (2006) confirment, grâce à l'**anticorps monoclonal murin Mel-1 (R24)**, que cet antigène est présent en grande quantité à la surface des cellules de 6 des 7 lignées de mélanome canin étudiées (Jenny, Bear, CML-2, Scooter, GMGD-5 et GMGD-2). Il semble donc judicieux d'utiliser cet antigène comme une cible de la réponse immunitaire chez le chien. Seule la lignée cellulaire Shadow, dérivée d'une tumeur achromique métastatique, ne l'exprime qu'à faible intensité (Milner *et al.* 2006). L'**expression de GD3** semble donc **réduite dans les mélanomes métastatiques ou achromiques** (Milner *et al.* 2006), comme le confirment Sulaimon *et al.* (2002).

L'**immunogénicité de GD3** en tant qu'antigène vaccinal est déjà **établie chez l'homme, la souris et le hamster** (Milner *et al.* 2006). Elle apparaît d'ailleurs bien **supérieure chez les animaux de laboratoire** que chez l'homme (Milner *et al.* 2006), pouvant laisser espérer une réponse vaccinale meilleure chez le chien que chez l'homme. La **présentation** du GD3 au système immunitaire est médiée par des récepteurs **lectines de type C à la surface des cellules dendritiques** (Milner *et al.* 2006). Lorsqu'elles sont stimulées en même temps que des récepteurs **Toll-like** (signal de danger), ces lectines conduisent à une réponse immunitaire innée et adaptative (Milner *et al.* 2006). Parmi les ligands potentiels des récepteurs Toll, citons par exemple des oligodésoxynucléotides contenant des séquences cytosine-phosphate-guanine **(CpG-ODNs)**, ciblant le TLR9, les **parois des mycobactéries** se liant au TLR2, ou encore le **monophosphoryl lipid A (MPL)**, activant le TLR4 (Milner *et al.* 2006). **L'utilisation combinée de GD3, de parois de mycobactéries, de MPL et de CpG-ODNs dans un vaccin** semble donc bénéfique pour induire la réponse anti-tumorale voulue (Milner *et al.* 2006).

La réponse immunitaire induite par l'administration de GD3 se caractérise **chez l'homme** par une **forte réponse humorale IgM et une amélioration de la survie** (Milner *et al.* 2006). Milner *et al.* (2006) rapportent des résultats comparables **chez le chien**. En effet, ils expérimentent un vaccin contenant l'antigène GD3 (50µg, 100µg puis 150µg), associé à des CpG-ODNs et à l'adjuvant RIBI (contenant des parois de mycobactéries et du MPL), injecté par voie intra-dermique chez 10 chiens normaux, 3 fois, toutes les 4 semaines. Cette étude montre des **réactions d'hypersensibilité cutanée retardée positives** chez tous les chiens vaccinés, de plus en plus marquées au fur et à mesure des rappels (Milner *et al.* 2006). De plus, l'examen du sérum de ces chiens par ELISA et les études de cytotoxicité menées, révèlent le développement post-vaccinal d'une **forte réponse IgM, avec peu de**

commutation isotypique (faible réponse IgG), ainsi qu'une **réponse cellulaire cytotoxique par le biais des cellules NK circulantes**, non restreintes au CMH (Milner *et al.* 2006). Ce type de vaccin permet donc d'induire chez tous les animaux traités une réponse humorale et cellulaire **dirigée contre le GD3**, antigène classiquement surexprimé à la surface des cellules de mélanome (Milner *et al.* 2006). **L'efficacité de ce vaccin chez des chiens porteurs de mélanome est donc grandement espérée**. Des essais cliniques menés par la même équipe sont actuellement en cours.

Aucun effet secondaire n'est rapporté au cours de cette étude. De même, chez l'homme, seuls sont connus des symptômes de type grippaux ou des réactions locales au niveau des sites de vaccination (Milner *et al.* 2006). Cependant, la stimulation de la réponse immunitaire dirigée contre le GD3, assimilé à un auto-antigène en raison de son expression sur des cellules normales de l'organisme, **peut conduire au développement de maladies auto-immunes** et est donc potentiellement dangereuse (Milner *et al.* 2006). Plusieurs syndrômes auto-immuns, **associés à l'augmentation sérique de l'activité IgG anti-CD3**, sont effectivement connus **chez l'homme**. C'est par exemple le cas de neuropathies aiguës ou chroniques démyélinisantes, du syndrôme de Guillain-Barré, ou d'une de ses variantes, le syndrôme de Fisher, induite à la suite d'une infection à *Campylobacter spp*. (Milner *et al.* 2006). Chez les chiens étudiés, un faible niveau de production d'anticorps IgM dirigés contre le GD3 endogène est notable avant la vaccination (Milner *et al.* 2006). Cependant, aucune maladie auto-immune dirigée contre le GD3 n'est rapportée (Milner *et al.* 2006).

3.4.1.2.1.2.2 Vaccins peptidiques.

Les **antigènes associés au mélanome (MAAs)** sont des **peptides tumoraux spécifiques, immunogènes, partagés par différents patients**, constituant des candidats intéressants pour une thérapie vaccinale (Roitt *et al.* 1994). Ils sont à la base de la vaccination dite « peptidique ».

Ces vaccins peptidiques **associent** généralement **plusieurs MAAs** afin de générer une immunisation efficace et étendue, et éviter l'échappement tumoral par une simple mutation (Kim *et al.* 2002). De plus, la **combinaison de peptides restreints au CMH I,** présentés aux LT par voie endogène par les cellules tumorales, **et d'autres restreints au CMH II**, apprêtés par les CPA, permet d'induire **à la fois une réponse T $CD4^+$ et $CD8^+$** envers les antigènes tumoraux (Kim *et al.* 2002).

Ce type de vaccination est donc basé sur le chargement **des fragments peptidiques sur des molécules vides de CMH I ou II** (Kim *et al.* 2002). Leur administration aux patients est généralement combinée à celle d'**adjuvant incomplet de Freund** (émulsion d'huile minérale piégeant l'antigène), stimulant la réponse immunitaire de manière non spécifique (Kim *et al.* 2002).

De nombreux antigènes de ce type peuvent être utilisés comme cibles potentielles de la vaccination. C'est le cas notamment de la **tyrosinase** des mélanocytes (Roitt *et al.* 1994), mais aussi de la **gp100/pMEL17**, de **MelanA/MART-1**, de **gp75/TRP-1**, de **TRP-2**, des **ACE**, de **HER-2/neu 5**, de la **PSMA** (prostate specific membrane antigen), de **MAGE-1, -2, -3**, de **BAGE**, de **GAGE-1, -2**, de **GnT-V/NA17**, de **NY-ESO-1**, de **p15**, ou encore de la **β-caténine**, de l'**EF-2** (elongated factor 2), de la **caspase 8** ou de la **protéine codée par *MUM-1*** (Kim *et al.* 2002) (Parmiani *et al.* 2003).

Ces antigènes peuvent être **produits synthétiquement** à partir d'acides aminés purifiés (Kim *et al.* 2002). L'obtention de tissus du patient n'est donc pas nécessaire (Kim *et al.* 2002).

Des essais cliniques de vaccination par ces peptides montrent des **résultats encourageants chez des humains atteints de mélanomes à des stades avancés** (Kim *et al.* 2002), bien que l'étendue du système HLA humain représente une grande limite à ces investigations.

Par exemple, la vaccination de patients atteints de mélanome métastatique **avec le peptide MAGE-3** restreint au HLA-A1 aboutit à **28%** de réponse clinique avec **rémission complète durable** (Parmiani *et al.* 2003). Si l'on vaccine avec le même peptide restreint par le HLA-A2 ou avec MAGE-1 restreint au HLA-A1, on n'obtient par contre que 12% de réponse (Parmiani *et al.* 2003).

L'utilisation de **MelanA/MART-1, combinée à l'adjuvant incomplet de Freund**, permet quant à elle l'établissement d'une réponse CTL spécifique, mais aucun effet clinique n'est observé (Parmiani *et al.* 2003).

Citons aussi un taux de réponse de 42% chez des patients ayant reçu un **peptide gp100 modifié, en association avec de fortes doses systémiques d'IL-2** (Parmiani *et al.* 2003).

Enfin, des essais comparables effectués chez des patients atteints de mélanome de stade III/IV avec **la gp100 et la tyrosinase**, **combinées à l'adjuvant incomplet de Freund**, aboutissent à une réponse immunitaire dans 90% des patients (Parmiani *et al.* 2003).

Ces peptides peuvent être également administrés **en association avec du GM-CSF** dans le but d'augmenter la présentation antigénique *in situ*.

En effet, le traitement de patients atteints de mélanome métastatique avec un **mélange de peptides tumoraux (MelanA/MART-A, gp100, tyrosinase) couplée à l'administration loco-régionale de GM-CSF**, induit une **réponse CTL** spécifique d'un ou plusieurs peptides, et une régression transitoire chez l'ensemble des individus traités. Cependant, une réponse durable n'est observée que chez 10% d'entre eux (Parmiani *et al.* 2003).

De plus, **NY-ESO-1**, antigène fortement immunogène, est capable de générer à la fois une réponse CTL et anticorps chez 50% des patients porteurs de tumeurs NY-ESO-1^{+}, dont le mélanome (Parmiani *et al.* 2003). Son administration à des patients porteurs de ce type de

tumeur, **combinée au GM-CSF**, induit une réponse CTL spécifique chez près de 60% des individus, associée à une **stabilisation de la maladie et à une régression objective de quelques métastases** (réponse mixte) (Parmiani *et al.* 2003).

Ces peptides peuvent être également **pulsés dans des cellules dendritiques autologues**, ce qui induit plus efficacement une réponse anti-tumorale (voir 3.3.1.2.1.3.).

Une autre approche consiste à **injecter de l'ADN nu correspondant** (voir la vaccination génétique en 3.3.1.2.1.2.3.) **ou de cellules génétiquement modifiées**, afin d'aboutir à la **traduction du peptide d'intérêt dans l'organisme hôte**.

Alexander *et al.* (2006) proposent par exemple d'administrer à des **chiens atteints de mélanome** un **vaccin composé de cellules tumorales allogéniques** (cellules de la lignée 17CM98), **modifiées pour exprimer le gène codant pour la gp100 humaine**. L'utilisation des **xénogènes** codant pour des antigènes tumoraux homologues apparaît très intéressante pour dépasser la tolérance tumorale et induire une réponse immunitaire efficace (Alexander *et al.* 2006). En effet, ces antigènes différant légèrement des antigènes du soi, sont **plus facilement reconnus comme étrangers** et permettent d'induire une réaction immunitaire plus forte que la simple injection d'antigènes autologues (Liao *et al.* 2006). Il faut néanmoins veiller à maintenir une réactivité croisée suffisante avec l'antigène tumoral du soi, afin d'obtenir un effet thérapeutique (Gyorffy *et al.* 2005) (Liao *et al.* 2006). Au cours de ces travaux, cette équipe montre **l'induction post-vaccinale d'anticorps anti-h-gp100 et de cellules cytotoxiques spécifiques**. Cette vaccination a l'avantage d'être **bien tolérée**, permet **d'augmenter la durée de survie** chez les animaux traités, mais ne conduit qu'à un **taux de réponse global (réponses complètes et partielles) de 17%,** et un taux de contrôle tumoral (réponses complètes et partielles, et stabilisation de la maladie pendant plus de 6 semaines) de 35% (Alexander *et al.* 2006). Cette approche **reste donc encore à améliorer**.

3.4.1.2.1.2.3 Vaccins génétiques.

La vaccination génétique correspond à la **vaccination par un gène** codant pour un antigène tumoral caractérisé, **plutôt que par des cellules ou des peptides tumoraux** (Favrot *et al.* 2003).

Cette méthode de vaccination génétique a l'intérêt d'être basée sur la **purification d'ADN**, méthode simple, peu coûteuse et permettant de produire l'ADN recherché en grande quantité. Afin d'être véhiculé dans l'organisme hôte, l'ADN d'intérêt est **cloné dans un plasmide bactérien** avec un promoteur fortement actif (par exemple celui du cytomégalovirus), puis administré par voie intra-dermique ou intra-musculaire (Bergman *et al.* 2003). Le plasmide s'intègre alors aux cellules de la peau ou du muscle, l'antigène est transcris puis traduit dans l'organisme, et correctement présenté par des CPA telles que les cellules dendritiques.

Bergman *et al.* (2003) ont développé dans cette optique un vaccin xénogénique, à base d'**ADN codant pour des antigènes de différenciation mélanosomaux,** comme la tyrosinase humaine (hu-Tyr-DNA), la tyrosinase murine (mu-Tyr-DNA) ou la TRP-1/gp75. Plusieurs études chez les souris montre que la tyrosinase, bien qu'étant une protéine intra-cellulaire, s'exprime faiblement à la surface des cellules tumorales mélanocytaires (Liao *et al.* 2006). D'autre part, la tyrosinase canine partage 87,5% d'homologie avec la tyrosinase humaine, et 84,4% d'homologie avec la tyrosinase murine (Bergman *et al.* 2003) (Liao *et al.* 2006), rendant possible ce type de vaccination chez le chien.

De bons résultats sont obtenus en termes d'efficacité et d'innocuité chez la souris C57/BL6, en induisant une rupture de la tolérance tumorale, ainsi qu'une réponse humorale et T cytotoxique dirigées contre les cellules syngéniques de la lignée de mélanome B16 (Bergman *et al.* 2003) (Liao *et al.* 2006). Un phénomène d'hypopigmentation auto-immun est parfois rapporté (Bergman *et al.* 2003).

Bergman *et al.* (2003) étudient la **vaccination par le hu-Tyr-DNA** chez 9 **chiens porteurs de mélanome malin** de grade II, III ou IV, de localisation variée (cavité buccale, coussinet, ongle, œil). Le vaccin est injecté 4 fois, à raison de 2 fois par semaine, par voie intra-musculaire (Bergman *et al.* 2003).

Aucune toxicité systémique, élévation des facteurs anti-nucléaires (FAN), ou lésion d'hypopigmentation n'est constatée (Bergman *et al.* 2003) (Liao *et al.* 2006). Seuls sont notables des effets secondaires inflammatoires transitoires, localisés au site d'injection (irritation, gonflement, légère douleur) (Bergman *et al.* 2003).

La vaccination induit une **réponse humorale anti-tyrosinase humaine spécifique** chez 3 des 9 chiens traités, avec des titres d'anticorps 2 à 5 fois supérieurs à leur valeur pré-vaccinale, soutenue pendant 3 à 9 mois après la dernière injection vaccinale (Liao *et al.* 2006) (Bergman *et al.* 2006). Liao *et al.* (2006) montrent également que les **anticorps produits sont capables de reconnaître à la fois la tyrosinase xénogénique et syngénique**. Cette réponse immunitaire ne se met parfois en place que **tardivement**, jusque 8 semaines après la dernière injection (Liao *et al.* 2006). Des données comparables sont rapportées chez la souris et l'homme (Liao *et al.* 2006).

D'autre part, la tyrosinase humaine produite est présentée par le CMH I, et possède une séquence qui diffère légèrement de la séquence normale du soi (Liao *et al.* 2006). Une **réponse immunitaire cellulaire**, basée sur **l'activation de lymphocytes T $CD8^+$ cytotoxiques**, est donc également induite par la vaccination (Bergman *et al.* 2003) (Liao *et al.* 2006).

Comme le montre la figure 85, la réponse immunitaire engendrée est **corrélée à une augmentation significative de la médiane de survie** chez les animaux traités (389 jours, tous stades confondus, soit plus d'un an) (Bergman *et al.* 2003) (Liao *et al.* 2006).

Figure 85 : association de la survie des chiens vaccinés par hu-Tyr-DNA et du développement d'une réponse humorale spécifique protectrice (d'après Liao et al. 2006).

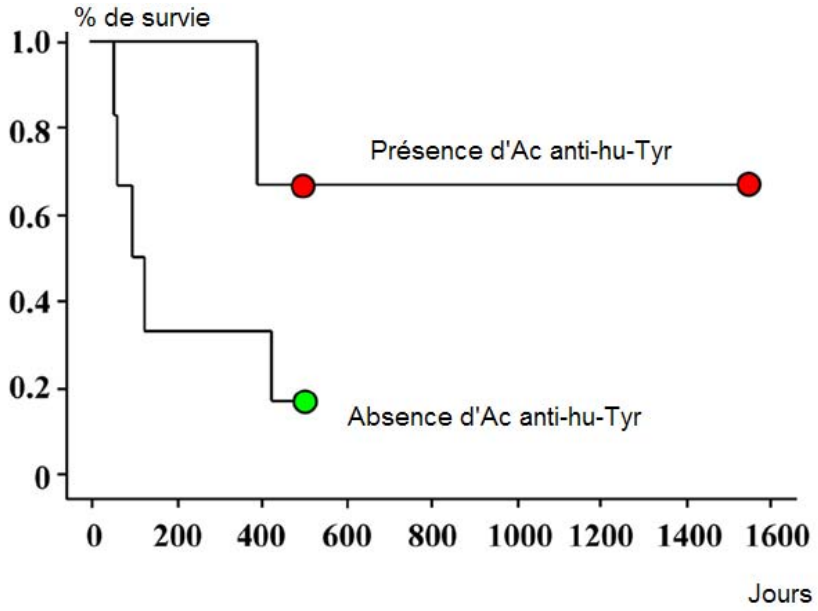

Bergman *et al.* (2006) confirment ces résultats au cours d'une étude de plus grande envergure, enrôlant 170 chiens porteurs de mélanome malin de stade II, III ou IV.

Les **meilleurs résultats** sont obtenus chez les animaux **sans signe de métastase** lors de la vaccination, et dont la tumeur est déjà bien **contrôlée par radiothérapie et chimiothérapie** (médiane de survie de 569 jours, avec plus de 45% des animaux encore en vie à la fin de l'étude) (Bergman *et al.* 2003) (Bergman *et al.* 2006). Cependant, une réponse clinique significative reste parfois notable chez les animaux porteurs de métastases, avec une régression ou une stabilisation des métastases présentes au moment de la vaccination (Liao *et al.* 2006).

La **vaccination par le hu-Tyr-DNA** constitue donc un **traitement efficace des mélanomes malins canins de stades II, III ou IV, une fois la croissance de la tumeur primitive contrôlée au plan loco-régional**, probablement en inhibant la dissémination métastatique (Bergman *et al.* 2003).

La même équipe a récemment étudié les effets de la vaccination par l'ADN xénogène codant pour la tyrosinase murine, la TRP-1/gp75 murine, le GM-CSF humain, et l'association tyrosinase murine/GM-CSF humain, selon un mode d'administration identique, sur 170 **chiens atteints de mélanome malin**. Leurs travaux révèlent une médiane de survie respectivement de 224 jours, 153 jours, 148 jours et plus de 402 jours, avec 7 des 9 chiens traités par ce dernier protocole encore en vie à la fin de l'étude. (Bergman *et al.* 2006). Le **traitement par ADN codant pour la tyrosinase murine et le GM-CSF humain** donne donc des résultats **particulièrement encourageants**.

De plus, comme pour la vaccination par le hu-Tyr-DNA, **aucune toxicité systémique** n'est rapportée. Seuls deux cas de **dépigmentation locale** sont constatés avec l'utilisation de l'ADN codant pour la gp75 murine et la tyrosinase murine (Bergman *et al.* 2006).

La vaccination par ADN xénogénique de chiens porteurs de mélanomes apparaît donc sûre et efficace, induisant une réponse humorale spécifique suffisamment puissante pour dépasser l'état de tolérance tumoral initial (Bergman *et al.* 2006). Le **meilleur candidat thérapeutique réside en l'utilisation combinée d'ADN codant pour la tyrosinase murine et pour le GM-CSF** (Bergman *et al.* 2006).

3.4.1.2.1.2.4 Vaccination avec des protéines de choc thermique.

Kim *et al.* (2002) et Liao *et al.* (2006) rapportent que des protéines de choc thermique, purifiées à partir de lignées de cellules tumorales autologues, possèdent une action anti-tumorale envers les cellules dont elles dérivent. Ces protéines sont en effet considérées comme des adjuvants naturels, grâce à leur propriété de **fixer les peptides antigéniques** et de **chaperonner ces peptides aux CPA afin de stimuler les cellules T naïves** dans les nœuds lymphatiques (Parmiani *et al.* 2003). Des récepteurs spécifiques sont exprimés par les CPA, permettant de fixer les différentes familles de protéines de choc thermique (Parmiani *et al.* 2003).

Des essais menés **chez la souris et chez l'homme** démontre leur capacité de se comporter comme de puissants vaccins, avec le **développement d'une réponse CTL spécifique** de la tumeur dans 50% des cas (Parmiani *et al.* 2003), un **retardement de la progression et de la dissémination métastatique tumorales**, et donc la **prolongation de la durée de survie**, dans de nombreux cancers dont le mélanome (Tamura *et al.* 1997) (Parmiani *et al.* 2003).

Ces protéines de choc thermique constituent donc antigènes vaccinaux **potentiellement efficaces pour le traitement du mélanome canin**.

3.4.1.2.1.3 Immunisation par les cellules dendritiques.

La stratégie vaccinale actuellement **la plus prometteuse** se base sur l'immunisation du patient par des cellules dendritiques (Gyorffy *et al.* 2005).

En effet, le **manque d'immunité naturelle** à l'origine de la dissémination du mélanome malin peut être imputable à une faible immunogénicité des antigènes tumoraux **par défaut de présentation par les cellules dendritiques (DCs)** (Catchpole *et al.* 2002b) (Gyorffy *et al.* 2005). Ces cellules, comme on l'a étudié en 2.2., sont des CPA spécialisées, qui capturent les antigènes et migrent vers les nœuds lymphatiques où elles stimulent les réponses immunes T-cellulaires (Catchpole *et al.* 2002b). Leur manque d'activité se traduit donc par une limitation des cellules T réactives (Gyorffy *et al.* 2005).

Ces cellules dendritiques sont utilisées comme **adjuvant cellulaire afin d'induire une réponse immune anti-tumorale efficace** (Tamura *et al.* 2007).

Les DCs du patient sont d'abord isolées, purifiées puis cultivées *in vitro* (Catchpole *et al.* 2002b). Catchpole *et al.* (2002b) ont mis au point à ce titre une méthode permettant de **générer facilement et en grande quantité des DCs canines.** Les cellules mononucléées circulantes sont extraites à partir d'un **prélèvement sanguin** de chiens porteurs de mélanome de la cavité buccale (Catchpole *et al.* 2002b).

Elles sont ensuite **cultivées *in vitro*** avec du **GM-CSF** recombinant canin, du **ligand Flt3** recombinant humain (un facteur de croissance agissant en synergie avec les CSF pour induire la prolifération et la différenciation des cellules hématopoïétiques souches), et de l'**IL-4** recombinante canine (Catchpole *et al.* 2002b). Leur **maturation** est ensuite stimulée dans un milieu contenant du **LPS**. Sept jours plus tard, on observe déjà des cellules de morphologie dendritique (voir figure 86), formant des paquets, et exprimant les marqueurs caractéristiques de la lignée des DCs (CMH de type II, CD1a, CD11c, CD18) (Catchpole *et al.* 2002b).

Figure 86 : microscopie à contraste de phase (x55) : amas de cellules dendritiques produites à partir d'un prélèvement sanguin chez un sang atteint de mélanome malin (Catchpole et al. 2002b, avec leur autorisation).

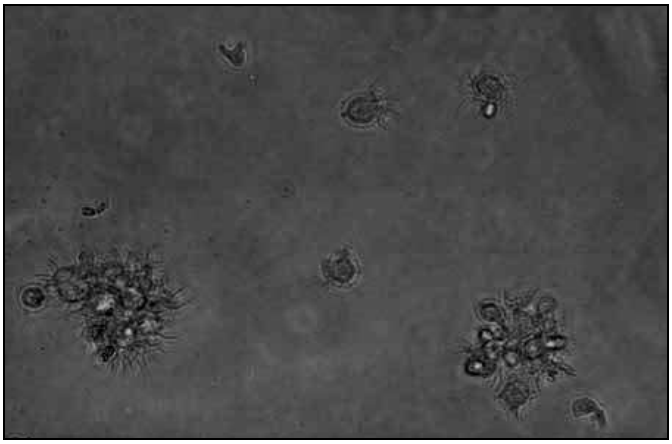

Gyorffy *et al.* (2005) proposent une méthode comparable permettant de développer des DCs canines à partir d'un **prélèvement de moelle osseuse hématopoïétique**, en utilisant des cytokines humaines (hGM-CSF, hSCF, hFlt3 ligand, hTNF-α).

Les cellules dendritiques obtenues sont ensuite **chargées en antigènes de mélanome** par différentes méthodes (fusion avec des cellules tumorales entières, impulsion avec un lysat soluble de cellules tumorales, un peptide tumoral, ou des nucléotides codant pour des antigènes tumoraux, transduction par un virus contenant un gène de MAA, …) (Catchpole *et al.* 2002b) (Kim *et al.* 2002) (Tamura *et al.* 2007). Soulignons à ce propos que des lysats de cellules tumorales se sont révélés capables de fournir des **MAAs non identifiés** aux DCs, et constituent donc une source pratique d'antigènes pour la vaccination (Parmiani *et al.* 2003). Plus récemment, des **hybrides de DCs/cellules tumorales** ont même été créés, permettant de présenter tout le répertoire de MAAs des cellules tumorales d'origine.

Ces DCs modifiées sont finalement réinjectées aux malades afin d'induire une immunité anti-tumorale spécifique *in vivo* (Catchpole *et al.* 2002b).

Une telle utilisation vaccinale des cellules dendritiques permet de **stimuler la réponse anti-tumorale spécifique médiée par les lymphocytes T cytotoxiques et auxiliaires**, et semble suffisante pour **dépasser le phénomène de tolérance tumorale** à l'origine de sa pérennité (Gyorffy *et al.* 2005), et donc induire des réponses cliniquement mesurables.

C'est effectivement ce que l'on observe dans le cadre du traitement du mélanome chez la souris et chez l'homme (Catchpole *et al.* 2002b).

Par exemple, l'injection à des **souris** de cellules dendritiques transduites par un adénovirus, exprimant l'antigène de mélanome gp100, conduit au développement d'une **immunité protectrice complète et d'une réponse cytotoxique puissante**, dirigée contre les mélanomes exprimant la gp100 de souris, par le biais des $CD4^+$ (Gyorffy *et al.* 2005). L'immunisation de souris par un adénovirus exprimant la TRP-2 humaine conduit même à une immunité protectrice 50 fois supérieure (Gyorffy *et al.* 2005).

Chez l'homme aussi, cette méthode de vaccination donne de bons résultats. L'utilisation de DCs chargées d'antigènes de mélanome restreints par des molécules HLA de classe I, tels que MelanA/MART-1, la tyrosinase ou la gp100, chez des patients atteints de mélanome métastatique, montre le développement d'une **réponse cytotoxique spécifique** du peptide administré dans environ 50% des cas, et une **réponse clinique** (rémission complète, partielle ou stabilisation) **dans près de 25% des cas** (Kim *et al.* 2002) (Parmiani *et al.* 2003). Des essais de vaccination sont également en cours avec des DCs pulsées par MAGE-3A2.1 et l'anatoxine tétanique (Kim *et al.* 2002).

Une efficacité comparable peut être observée **chez le chien**.

Tamura *et al.* (2007) rapportent récemment un vaccin canin réalisé à partir de **DCs autologues, pulsées par un lysat de cellules tumorales d'une lignée stable**, pré-établie de mélanome canin (CMM2), en présence de **KHL** (keyhole limpet hemocyanin), une molécule permettant d'augmenter la réponse T-cellulaire médiée par les DCs. Ce vaccin est injecté à 3 chiens, par voie sous-cutanée, 4 fois, à un intervalle de 2 semaines (Tamura *et al.* 2007). Il permet l'induction *in vivo* d'une réponse immunitaire anti-mélanome chez tous les animaux, en recrutant les cellules T spécifiques des cellules CMM2 (Tamura *et al.* 2007). En effet, les **tests cutanés d'hypersensibilité retardée** (intradermo-réactions à partir de cellules CMM2) sont **de plus en plus positifs** au fur et à mesure des vaccinations (érythème) (Tamura *et al.* 2007). De plus, les biopsies cutanées réalisées aux point d'injection du vaccin révèlent une infiltration du derme par de nombreux lymphocytes $CD4^+$ et $CD8^+$ (Tamura *et al.* 2007). L'injection de DCs pulsées par un lysat de cellules CMM2 permet donc d'**induire et de stimuler la réponse T-cellulaire dirigée contre les CMM2 chez le chien**.

L'immunisation *in vivo* par des cellules dendritiques modifiées permet également de **prévenir, ou au moins retarder la progression du métastatique du mélanome chez le chien** (Catchpole *et al.* 2002b). Gyorffy *et al.* (2005) évaluent à ce titre l'effet d'une vaccination de trois chiens porteurs de mélanomes malins de la cavité buccale de stade I et III, par des **cellules dendritiques transduites par un adénovirus de type 2 exprimant la gp100**

humaine (xénoantigène). Les tumeurs sont d'abord excisées chirurgicalement, et une radiothérapie est mise en place parallèlement à l'immunothérapie (Gyorffy *et al.* 2005). Le vaccin est injecté par voie sous-cutanée sur le flanc, une première fois 4 semaines après la chirurgie, puis renouvelé 30 jours puis 60 jours après la première injection (Gyorffy *et al.* 2005). **Aucune toxicité** n'est rapportée. Une **forte activité CTL dirigée contre la gp100 humaine (et probablement contre la gp100 canine)** est détectée chez le chien témoin et l'un des chiens traités (stade I), et est associée à une **absence de rechute** pendant plus de 48 mois. On ne dénote par contre aucune réponse immune dirigée contre le vecteur adénoviral (Gyorffy *et al.* 2005). L'absence de cytotoxicité chez les deux autres chiens traités témoigne d'une mauvaise reconnaissance de la gp100 canine par les $CD8^+$ stimulés par la gp100 humaine du vaccin (Gyorffy *et al.* 2005). Le développement d'un plasmide codant pour la gp100 canine permettrait sans doute de pallier à ce problème.

Même si les résultats ne semblent **pas encore très probants chez le chien** porteur de mélanome, cette **technique reste prometteuse**. En effet, la **réponse d'hypersensibilité retardée** est considérée chez l'homme comme **l'un des meilleurs critères prédictifs de la réponse tumorale**. Le vaccin développé par Tamura *et al.* (2007), basé sur des DCs impulsées avec un lysat de cellules tumorales, mérite donc d'être testé lors d'essais cliniques. Rappelons également à ce titre les **bons résultats cliniques** obtenus **chez l'homme** par la vaccination par **DC-MelVac®** (voir 3.3.1.2.1.1.).

3.4.1.2.2 Génothérapie et transformation moléculaire des cellules tumorales.

La génothérapie possède de vastes débouchés, en permettant de traiter des maladies infectieuses, tumorales ou congénitales (Knapp 2002).

Elle comporte notamment de multiples applications dans le cadre de l'immunothérapie anti-cancéreuse.

La première réside en la **vaccination génétique**, correspondant à la vaccination par un gène codant pour un antigène tumoral caractérisé, plutôt que par le peptide ou la protéine (Favrot *et al.* 2003).

Un deuxième type d'approche consiste à **transfecter des cellules immunocompétentes par l'ADN ou ARN d'intérêt**, par exemple des cellules dendritiques autologues, afin d'induire la réponse anti-tumorale (Kim *et al.* 2002) (Favrot *et al.* 2003).

Ces deux premiers types de démarches ont déjà pu être abordés dans les parties précédentes.

Le dernier domaine d'application, sur lequel nous nous focaliserons dans ce paragraphe, consiste en **l'introduction *in vivo* ou *in vitro* de matériel génétique (ADN, ARN) dans les cellules tumorales elles-mêmes** (Kim *et al.* 2002). Ces modifications aboutissent, par des mécanismes variés, à la mort cellulaire des cellules transfectées et des cellules adjacentes non transfectées (**effet bystander**, ou de voisinage) (Knapp 2002), soit directement, soit en accroissant leur antigénicité et donc leur reconnaissance par les CPA, potentialisant ainsi la réponse immunitaire (Modiano *et al.* 1999).

Cette méthode est **simple et peu coûteuse**. Elle possède de plus l'avantage de permettre une **expression prolongée de la molécule souhaitée**.

Le gène d'intérêt peut être introduit dans les cellules **directement, *in vitro***, couplé à des méthodes de transfert physique. C'est le cas notamment de la méthode de transfection Accell, où le transfert génique s'effectue par la projection de **microparticules d'or recouvertes d'ADNc par un pistolet à gènes** dans des cellules ou des tissus (Hogge *et al.* 1999) (Favrot *et al.* 2003). D'autres méthodes sont possibles, notamment l'électroporation, l'injection à l'aiguille, … (Favrot *et al.* 2003).

L'**ADN nu** peut également être **injecté directement *in vivo***, dans certains tissus comme **le muscle ou le tissu sous-cutané** (Favrot *et al.* 2003).

Cependant, le gène recherché reste le plus souvent introduit dans les cellules par **l'intermédiaire d'un vecteur**.

Citons par exemple des **vecteurs viraux**, tels des **rétrovirus** incompétents pour la réplication, qui infectent les **cellules en prolifération**, des **adénovirus**, des **virus adéno-associés**, des **herpesvirus**, ou encore le **virus de la vaccine** (Knapp 2002). Andrawiss *et al.* rapportent en 2001 le premier cas de transfert génique médié par un adénovirus recombinant, incompétent pour la réplication, chez un chien atteint d'un mélanome intraoculaire spontané. Ils obtiennent par la simple injection intra-tumorale de ce vecteur une **transduction efficace des cellules tumorales (viables ou nécrotiques) et des cellules adjacentes** de la chambre antérieure (iris, angle irido-cornéen et corps ciliaire surtout), **sans** provoquer d'**effet délétère** (absence d'inflammation) (Andrawiss *et al.* 2001). Ce vecteur a également l'avantage de **disséminer par le sang** vers d'autres organes (foie, nœuds lymphatiques, …) et donc de pouvoir toucher les **différents sites métastatiques** (Andrawiss *et al.* 2001). Enfin, d'autres études rapportent une **persistance** de l'expression du gène transduit supérieure à 100 jours dans certains cas (Andrawiss *et al.* 2001).

Les **liposomes** constituent également de très bons **vecteurs de plasmides**, en permettant à l'ADN de traverser la membrane plasmique de **cellules même quiescentes** (comme des cellules somatiques différenciées), puis de gagner le noyau. Les liposomes cationiques ont l'avantage de pouvoir être préparés en grandes quantités, et les formes aqueuses sont stables pendant plusieurs mois (Knapp 2002). Toutefois, le taux de transfection reste bas (Knapp 2002).

La **génothérapie anti-cancéreuse** reçoit depuis 1989 une attention toute particulière en médecine humaine en tant que **traitement alternatif ou complémentaire des cancers métastasés** (Knapp 2002). Et aujourd'hui, elle est de plus en plus utilisée en médecine vétérinaire.

En effet, la modification génétique des cellules tumorales permet de potentialiser leur propre destruction selon différentes voies :

3.4.1.2.2.1 Induction d'une réponse anti-tumorale efficace.

Tout d'abord, la modification génétique des cellules tumorales peut permettre **d'améliorer leur reconnaissance par le système immunitaire**, ainsi que stimuler la réponse immune anti-tumorale.

On peut par exemple **transfecter des cellules tumorales par les gènes codant pour des MAAs**, afin de permettre une **plus grande expression de ces antigènes** à la surface de la tumeur (Kim *et al.* 2002). L'immunisation par l'ADN codant pour la gp100/pMEL17 conduit par exemple à réduire de moitié la formation de tumeurs chez la souris (Kim *et al.* 2002).

On peut aussi utiliser **l'ADN de l'IL-2, du TNF, du GM-CSF** (permettant le recrutement de cellules présentatrices au niveau de la tumeur, et donc l'activation de cellules naïves), comme précédemment décrit (voir 3.3.1.1.4.) **ou de B7** (molécule costimulante, permettant de rendre les cellules tumorales meilleures CPA) (Knapp 2002) (Kim *et al.* 2002).

Citons à ce titre les premières recherches en médecine vétérinaire portant sur la génothérapie anti-cancéreuse, initiées en 1995 par Elmslie *et al.* chez des **chiens porteurs de mélanome** (Elmslie *et al.* 1995, Dow *et al.* 1998).

Ces chercheurs ont **injectés directement dans les tumeurs primaires et les nœuds lymphatiques métastasés**, des liposomes cationiques contenant un **plasmide d'ADN codant pour un super-antigène bactérien, l'entérotoxine staphylococcique B, en association avec le gène codant pour le GM-CSF canin**, une fois toutes les deux semaines pendant 12 semaines. Plusieurs études rapportent en effet l'utilité de la réalisation d'immunisations multiples pour dépasser l'état de tolérance partielle du système immunitaire face aux antigènes tumoraux (Dow *et al.* 1998). L'entérotoxine staphylococcique B (SEB) est un super-antigène bactérien connu pour activer les cellules T. Il aboutit à leur prolifération, leur sécrétion de cytokines (TNF-α, IFN-γ, IL-2, IL-12), et leur développement d'une forte activité cytotoxique (Dow *et al.* 1998). Le GM-CSF, quant à lui, permet d'induire des réponses immunitaires contre un large panel d'antigènes tumoraux en stimulant fortement les cellules dendritiques et macrophagiques, et donc en améliorant la présentation des antigènes tumoraux aux cellules T (Dow *et al.* 1998).

Vingt-deux chiens ont été traités par cette combinaison, 20 atteints de mélanome malin de la cavité buccale, et 2 d'un mélanome digité métastasé aux nœuds lymphatiques de la cuisse. Chez l'ensemble des animaux traités, les biopsies montrent un **infiltrat inflammatoire intra-tumoral beaucoup plus dense en cellules** qu'avant le traitement, composé de **lymphocytes T $CD4^+$ et surtout de lymphocytes T $CD8^+$ et de macrophages** (Dow *et al.* 1998). De plus, sur les 16 chiens encore en vie après les 12 semaines d'induction, on observe une **diminution notable de la taille tumorale** environ 10 semaines après l'initiation du traitement, corrélée dans le temps à **l'augmentation croissante de l'activité des lymphocytes T cytotoxiques** (CTL) anti-tumoraux circulants (Dow *et al.* 1998). Ces résultats sont comparables à ceux obtenus dans les modèles humains et murins de la maladie (Dow *et al.* 1998). De plus, lors de régression complète de la tumeur, cette activité des CTL soutenue est maintenue pendant au moins 3 mois (Dow *et al.* 1998).

Le **taux de réponse global (rémission partielle ou complète)** pour les 22 chiens est de **41%**, tous stades confondus (Dow *et al.* 1998), avec un taux de réponse supérieur dans les stades précoces de la maladie (Dow *et al.* 1998) (voir tableau 11). On constate également une **prolongation significative de la durée de rémission et de survie** des animaux traités par génothérapie, comparé à la pratique de la seule chirurgie (Dow *et al.* 1998).

Tableau 10 : réponse clinique et durée de survie des 22 chiens atteints de mélanome, traités par injection intra-tumorale d'ADN codant pour la SEB et le GM-CSF (d'après Dow et al. 1998).

Stade tumoral	Nombre de patients	Réponse (%)	Durée de survie moyenne (semaines)
I	3	100 (3/3)	61
II	5	60 (3/5)	47
III	12	33 (4/12)	42
IV	2	0 (0/2)	7

Une réponse clinique encore meilleure est obtenue par **l'injection intra-tumorale d'ADN codant pour la SEB et l'IL-2.** Sur 4 chiens atteints de mélanomes de **stade III**, le **taux de réponse est de 75%**, avec une régression complète pour 3 de ces animaux après 12 semaines de traitement, et une durée de rémission supérieure à 18 mois pour l'un d'eux (Dow *et al.* 1998).

Des résultats médiocres sont par ailleurs obtenus lors de l'utilisation de la seule entérotoxine staphylococcique B (progression tumorale chez 3 chiens /3), ou du seul GM-CSF (progression tumorale chez 1 chien /2, et stabilisation chez 1 chien /2) (Elmslie *et al.* 1995).

L'expression intra-tumorale de gènes codant pour un super-antigène et une cytokine permet donc l'induction chez le chien d'une **réponse anti-tumorale efficace dirigée contre le mélanome, à la fois locale** (infiltration de la tumeur par des cellules inflammatoires, régression tumorale) **et systémique** (augmentation de l'activité des CTL circulants, augmentation de la durée de survie et donc inhibition du développement de métastases) (Dow *et al.* 1998). Les **meilleurs résultats** sont obtenus avec l'util**isation du gène codant pour l'IL-2, en combinaison avec le super-antigène** (Dow *et al.* 1998).

D'autre part, la **toxicité** de ce traitement reste **minime**, avec seulement rapportés un œdème péri-tumoral transitoire après l'injection, et un abattement ou une anorexie de 24h (Elmslie *et al.* 1995) (Dow *et al.* 1998). D'autre part, aucune maladie auto-immune n'est observée, même 2 ans après le traitement (Dow *et al.* 1998).

Des essais récents ont été conduits chez des souris avec d'autres gènes de cytokines, telles que **l'IL-12 ou l'IL-6**. Ils montrent également un **ralentissement de la croissance tumorale, voire une régression tumorale spectaculaire** (Dow *et al.* 1998).

L'utilisation de ces cytokines chez le chien peut donc s'avérer bénéfique pour le traitement des mélanomes évoulés.

3.4.1.2.2.2 Modification du métabolisme des cellules tumorales.

La modification génétique des cellules tumorales peut aussi permettre de **modifier leur métabolisme** (Knapp 2002), en augmentant par exemple leurs besoins en oxygène, en inhibant les enzymes de la glycolyse ou de la glycogénolyse et donc son potentiel de synthèse protéique et de production d'énergie, en inhibant certains canaux membranaires ou transporteurs, ou encore en diminuant la synthèse de molécules indispensables à la survie cellulaire ou à la division. Il s'en suit une **mortalité des cellules tumorales** (hypoxie, perturbation des échanges ioniques…) ou au moins un **ralentissement de leur prolifération**.

La génothérapie peut également servir à **empoisonner** les cellules tumorales, notamment en les transduisant par le **virus de l'Herpès simplex contenant le gène de la thymidine kinase**, dont la protéine assure la **conversion du ganciclovir** non toxique en un métabolite toxique (Knapp 2002). Des essais sont en cours chez l'homme pour le traitement du glioblastome, mais aucune donnée n'est disponible concernant le traitement du mélanome par cette approche (Favrot *et al.* 2003).

3.4.1.2.2.3 Protection des cellules souches sanguines

La thérapie génique peut aussi être utilisée dans le but de protéger les cellules de la moëlle osseuse hématopoïétique des effets délétères de la chimiothérapie, en les **transfectant par le gène MDR** (multidrogue resistance) (Knapp 2002) (Favrot *et al.* 2003).

3.4.1.2.2.4 Rétablissement du contrôle génétique de la prolifération cellulaire

La thérapie génique peut **théoriquement inactiver des oncogènes** (en fournissant des oligonucléotides anti-sens), **restaurer des anti-oncogènes** (transfection ou transduction par *p53*, *waf-1*, *ink-4a* et *Rb* normales), et ainsi **rétablir les voies de l'apoptose et le contrôle génétique de la division cellulaire** (Modiano *et al.* 1999) (Knapp 2002) (Semana 2001).

Les cellules tumorales seraient ainsi susceptibles d'entrer en apoptose (sans nécrose significative). Le volume tumoral régresserait donc (Favrot *et al.* 2003). Ces corps apoptotiques seraient alors phagocytés par les macrophages et d'autres CPA, assurant la **présentation d'une grande quantité d'antigènes tumoraux non modifiés** aux cellules T (Modiano *et al.* 1999). En combinaison avec des stimulants puissants de la réponse immunitaire tels que l'IL-2, le GM-CSF ou l'IFNγ, cette augmentation de la charge antigénique serait suffisante pour **déclencher une réponse immunitaire anti-mélanome systémique et efficace**, et améliorer ainsi l'issue clinique de la maladie (Modiano *et al.* 1999).

D'autre part, ces cellules seraient également plus **sensibles aux effets de la radiothérapie** (Bianco *et al.* 2003).

L'induction de l'apoptose par le biais de la génothérapie montre des **résultats encourageants pour le traitement des mélanomes** de la souris, de l'homme et du chien (Bianco *et al.* 2003) (Favrot *et al.* 2003).

Comme on a pu le voir précédemment (voir 1.2.1.3.), les **voies intrinsèques du déclenchement de l'apoptose** (mettant en jeu la mitochondrie et des gènes de la famille de Bcl2) sont **souvent inactivées dans le mélanome du chien**. Par conséquent, les gènes pro-apoptotiques qui peuvent déclencher le programme de mort cellulaire doivent être nécessairement ré-exprimés pour rétablir la capacité des cellules tumorales à entrer en apoptose (Bianco *et al.* 2003).

La **voie extrinsèque** de l'apoptose implique des récepteurs de mort appartenant à la superfamille des récepteurs au TNF, comme par exemple le **récepteur Fas**. Cette voie, **moins fréquemment altérée** dans le mélanome, est donc **plus facilement utilisable** en thérapie génique.

Bianco *et al.* (2003) rapportent à ce titre que la **transduction de cellules de mélanome *in vitro*** avec le gène codant pour la protéine murine FasL par l'intermédiaire d'un adénovirus, conduit à la **surexpression forcée du ligand de Fas (FasL) par ces cellules**, et aboutit à **l'apoptose de presque la totalité des cellules tumorales**. Ces résultats s'observent dans 5 lignées de mélanomes canins sur 6, qui se révèlent être Fas+ (Bianco *et al.* 2003). En effet, les cellules néoplasiques qui n'expriment plus Fas, ou expriment un mutant non fonctionnel de cette protéine membranaire, sont connues chez la souris pour être normalement résistantes *in vitro* à l'apoptose médiée par le ligand de Fas (FasL) (Bianco *et al.* 2003). Donc, **seules les cellules tumorales Fas+ sont susceptibles de répondre à ce type de génothérapie**.

FasL permet également de détruire les cellules tumorales par une voie détournée. En **générant une forte réponse inflammatoire au niveau de la tumeur primaire**, il induit la dégradation des cellules tumorales et donc la présentation accrue d'antigènes tumoraux endogènes par les CPA (macrophages, cellules dendritiques) aux cellules de l'immunité (Bianco *et al.* 2003). La réponse anti-tumorale, dirigée notamment contre des tumeurs Fas-résistantes, est alors stimulée, et empêche la croissance de métastases distantes (Bianco *et al.* 2003).

FasL offre donc des avantages non négligeables pour le traitement des cancers.

Bianco *et al.* (2003) ont appliqué cette technique ***in vivo*** chez 5 **chiens porteurs de mélanomes de la cavité buccale de stade III,** en administrant directement dans la tumeur le gène codant pour FasL, avec le même vecteur viral. Trois de ces tumeurs ont montré une **régression significative** (2 régressions complètes, une régression partielle, une stabilisation et une progression de la maladie). De plus, **aucun effet secondaire** n'a été observé (Bianco *et al.* 2003).

Le transfert d'un gène suppresseur de tumeur offre donc des résultats impressionnants pour le traitement du mélanome canin

3.4.1.2.2.5 Inhibition de l'angiogenèse.

Le **transfert de gènes codant pour des facteurs anti-angiogéniques** dans les cellules tumorales constitue une stratégie thérapeutique prometteuse du mélanome malin chez l'homme (Rodolfo *et al.* 2001).

De nombreuses études rapportent l'utilisation de **l'angiostatine**, un fragment du plasminogène, inhibant fortement l'angiogenèse. La plupart portent sur des modèles murins de mélanome.

Citons par exemple les travaux de Rodolfo *et al.* (2001), où des liposomes enveloppant un plasmide d'ADN contenant le gène de l'angiostatine sont injectés une fois par semaine par voie locale (intra-tumorale) ou systémique (intra-péritonéale) à des souris *nude*, transplantées avec des cellules de mélanome humain. Ce traitement permet une réduction de la croissance tumorale de 50 à 90%, avec une apoptose tumorale importante et la réduction de la densité vasculaire des tumeurs, **sans** provoquer d'**effet secondaire** notable chez les animaux traités (Rodolfo *et al.* 2001). L'angiostatine permet donc de **ralentir voire d'arrêter la croissance tumorale**.

L'angiostatine semble également jouer un rôle fondamental dans **l'inhibition du développement de métastases, en inhibant la néo-vascularisation tumorale**. Une étude portant sur le mélanome de l'uvée chez l'homme montre en effet que l'angiostatine produite par les cellules tumorales possède une action systémique contribuant à limiter le développement de métastases hépatiques, exacerbées lors de l'énucléation (Apte *et al.* 2001) (Andrawiss *et al.* 2001).

La génothérapie basée sur la transduction du gène de l'angiostatine est donc proposée comme nouvelle approche thérapeutique pour la gestion du mélanome, en particulier pour le mélanome de l'uvée (Andrawiss *et al.* 2001).

Le chien constitue une espèce intéressante pour évaluer l'efficacité du transfert génique dans le cas de tumeurs uvéales spontanées. En effet, malgré la différence de localisation préférentielle (iris et non choroïde), et le plus faible degré métastatique du mélanome de l'uvée canin, cette tumeur partage de nombreuses similitudes avec son homologue humain,. Le chien reste donc un **bon modèle du mélanome de l'uvée humain** (Andrawiss *et al.* 2001) (voir 1.3.2.4).

Andrawiss *et al.* (2001) sont les premiers à montrer la **possibilité et l'efficacité de la transduction du gène de l'angiostatine par un adénovirus recombinant humain, chez un chien atteint d'un mélanome intra-oculaire spontané**. Leur étude révèle une expression de l'angiostatine par les cellules tumorales et les cellules de l'uvée antérieure, et sa présence dans l'humeur aqueuse pendant près de 15 jours (Andrawiss *et al.* 2001). L'angiostatine produite localement induit une forte réponse inflammatoire cellulaire, majorant la réponse immunitaire humorale (IgM et IgG) développée à l'encontre du vecteur viral (Andrawiss *et al.* 2001). Des études complémentaires restent néanmoins nécessaires afin de caractériser l'action

angiostatique de cette molécule et son potentiel anti-tumoral chez le chien (Andrawiss *et al.* 2001).

La **génothérapie anti-cancéreuse** constitue donc une **voie thérapeutique prometteuse dans le cadre du mélanome canin.** Néanmoins, le chemin reste long avant son utilisation au quotidien, compte-tenu de la présence de multiples mutations génétiques à l'origine de la cancérisation. De plus, il reste à s'assurer que cette technique reste bien **spécifique des cellules tumorale**s, sans cibler la fonction cellulaire normale de l'hôte (Knapp 2002). Enfin, le **risque de développer des maladies auto-immunes** reste présent.

3.4.2 Immunothérapie passive

Il s'agit d'un traitement qui consiste à **injecter au patient** les agents ou cellules à l'origine même de l'effet thérapeutique recherché (**Ig ou cellules effectrices**).

3.4.2.1 Thérapie par des anticorps monoclonaux anti-tumoraux.

Le développement des anticorps monoclonaux en 1975 par Kohler et Milstein a permis l'identification, la sélection et la production en masse d'anticorps (Knapp 2002).

Les anticorps dirigés spécifiquement contre des peptides tumoraux possèdent un intérêt diagnostique et pronostique évident, comme précédemment décrit (3.2). En outre, ils constituent des outils thérapeutiques séduisants (Knapp 2002).

3.4.2.1.1 Obtention des anticorps monoclonaux d'intérêt.

Les anticorps monoclonaux sont **développés grâce à l'immunisation d'une souris par un antigène approprié** (cellule tumorale entière ou extraits de membrane plasmique) (voir figure 87) (Knapp 2002). Cette souris va produire en réaction un grand nombre de lymphocytes B fabriquant des anticorps spécifiques de cet antigène. Les lymphocytes B de la souris sont alors prélevés (nœuds lymphatiques, rate), fusionnés avec des cellules de myélome, pour ainsi obtenir des cellules hybrides immortelles productrices d'anticorps. Il ne reste plus qu'à sélectionner les cellules produisant l'anticorps recherché, et à les cloner. On dispose ainsi d'une source de production illimitée d'anticorps (Knapp 2002).

Figure 87 : schéma général d'obtention des anticorps monoclonaux (d'après Hudrisier 2003).

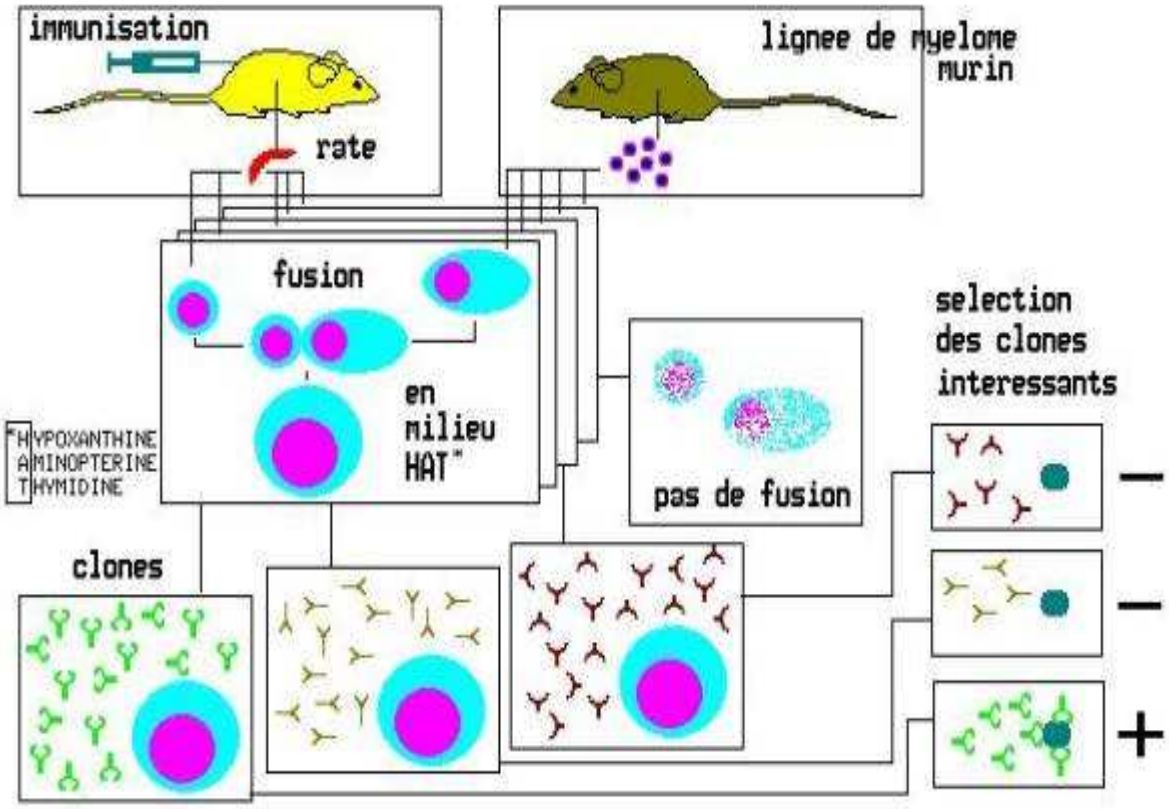

3.4.2.1.2 Rôles des anticorps dans l'immunothérapie passive.

Les **anticorps** injectés peuvent intervenir dans la lutte anti-tumorale selon plusieurs modalités.

3.4.2.1.2.1 Destruction directe de la tumeur par des anticorps spécifiques.

Les anticorps administrés sont le plus souvent **spécifiques des antigènes de la tumeur**, permettant ainsi de **médier sa destruction** par les différents mécanismes déjà étudiés en 2.2. (Knapp 2002).

Rappelons pour mémoire (voir figure 88) la lyse des cellules tumorales par le complément suite à la fixation de l'anticorps, l'ADCC (lyse de la cellule cible par les lymphocytes, neutrophiles ou monocytes se fixant à la fraction Fc de l'anticorps déjà lié à la cellule tumorale), ou encore l'opsonisation (facilitation de la phagocytose des cellules tumorales par les macrophages) (Knapp 2002).

Figure 88 : mécanismes d'action des anticorps : cytotoxicité cellulaire dépendante de l'anticorps (ADCC) et activation de la cascade du complément (d'après Burmester et Pezzutto 2003)

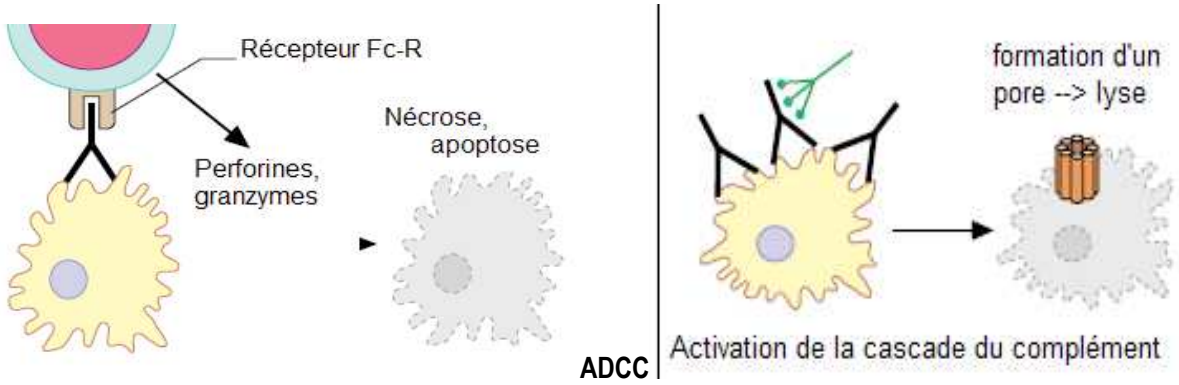

Toutefois, plusieurs problèmes se posent à l'utilisation de ces anticorps anti-tumeur.

D'abord, il n'existe **pratiquement aucun antigène** qui soit **exprimé exclusivement par la tumeur** : la majorité est aussi exprimée par des cellules normales, risquant ainsi leur destruction (Roitt *et al.* 1994). Néanmoins, le fait que certains antigènes soient exprimés en plus grande quantité sur les cellules tumorales rend envisageable le traitement par anticorps (Roitt *et al.* 1994). C'est par exemple le cas des **gangliosides GD2 et GD3** (Soergel *et al.* 1994a) (Milner *et al.* 2006). Soergel *et al.* (1994a) montrent à ce titre que l'utilisation d'**anticorps murins anti-ganglioside 2 (mab 14.G2a) ou anti-ganglioside 3 (mab R24)** conduit *in vitro* à la lyse des cellules de mélanome canin, grâce à la mise en œuvre d'ADCC par les neutrophiles. Cette action est potentialisée par l'administration d'IL-2 (activation des lymphocytes sanguins périphériques) (Soergel *et al.* 1994a). Soergel *et al.* (1999) étudient par la suite que l'administration d'IFN-γ, parallèlement à l'administration de ces mêmes anticorps, permet d'activer *in vitro* les macrophages pulmonaires alvéolaires, d'augmenter leur cytotoxicité à l'encontre des cellules de mélanome canin (ADCC), et donc potentiellement de contrôler les métastases pulmonaires *in vivo*. L'utilisation de ces Mabs anti-tumoraux constitue donc une approche immunothérapeutique intéressante pour le traitement du mélanome canin.

D'autre part, les anticorps **pénètrent difficilement dans la masse tumorale** (vascularisation limitée, protéines de taille importante, forte pression interstitielle) (Roitt *et al.* 1994) (Semana 2001). Des molécules plus petites, conservant leur capacité de liaison à l'antigène, telles que les **fragments (Fab)$_2$** ou bien des **mini-anticorps** formés d'un ou deux fragments Fv (V_H/V_L) peuvent résoudre cette difficulté (Roitt *et al.* 1994).

Enfin, il n'y a **souvent pas d'activation lytique** (Semana 2001). C'est pourquoi ils sont souvent **couplés** (voir figure 89) soit **à une toxine** (bactérienne comme l'exotoxine de *Pseudomonas* ou la toxine diphtérique ; végétale comme la ricine ou l'abrine), soit **à des substances chimiothérapiques** (adriamycine), soit **à une enzyme capable d'activer des prodrogues dans l'environnement tumoral**, soit **à des radio-isotopes** induisant la mort des cellules tumorales se trouvant à proximité, ou encore **à des agents biologiques** (comme l'IL-2, l'IFN) (Roitt *et al.* 1994) (Knapp 2002) (Semana 2001). Ces anticorps ont ainsi l'avantage de cibler l'action toxique de ces molécules sur la tumeur (Tizard 2004).

Figure 89 : immunothérapie par anticorps, couplage à des toxines ou radio-isotope afin d'améliorer la cytotoxicité (d'après Burmester et Pezzutto 2003).

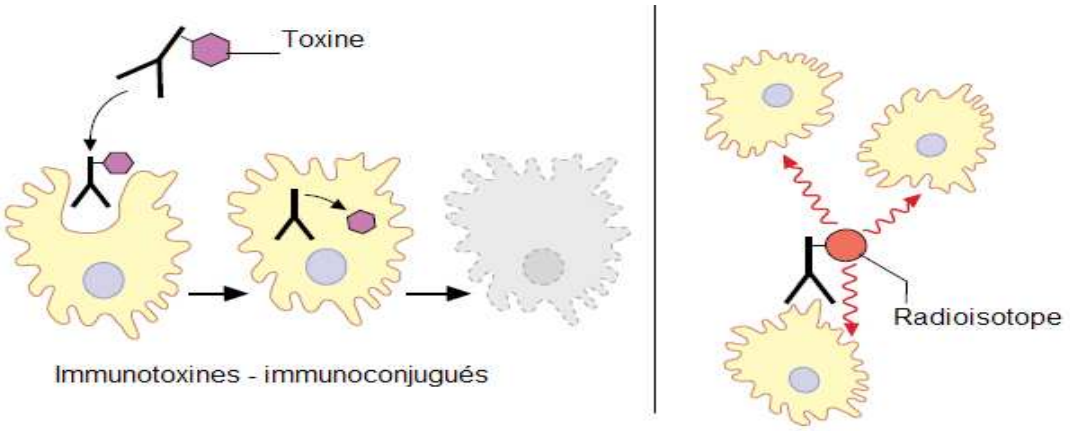

3.4.2.1.2.2 Inhibition des signaux de prolifération.

Des anticorps à visée thérapeutique peuvent également être utilisés afin de **bloquer des facteurs de croissance autocrines**, certaines **hormones** ou des **cytokines favorables à la croissance tumorale** (Knapp 2002).

3.4.2.1.2.3 Anticorps levant l'immunosuppression locale.

Les anticorps administrés peuvent avoir comme objectif de stimuler **les CPA ou les lymphocytes** (anti-CD40, anti-CD137).

Ils peuvent aussi **bloquer les signaux inhibiteurs** délivrés à ces cellules par des récepteurs tels que le CTLA-4 (anti-CTLA-4), et ainsi stimuler les cellules anti-tumorales capables d'éradiquer les cellules cancéreuses (Bellet *et al.* 2003).

3.4.2.1.2.4 Induction de l'apoptose des cellules tumorales.

D'autres peuvent aussi **imiter un ligand naturel d'un récepteur**. Un anticorps anti-CD95 pourra ainsi activer le récepteur Fas/APO-1 (CD95) (voir figure 90), et ainsi déclencher l'apoptose (Burmester et Pezzutto 2003).

Figure 90 : mécanismes d'action des anticorps : induction de l'apoptose des cellules tumorales (d'après Burmester et Pezzutto 2003)

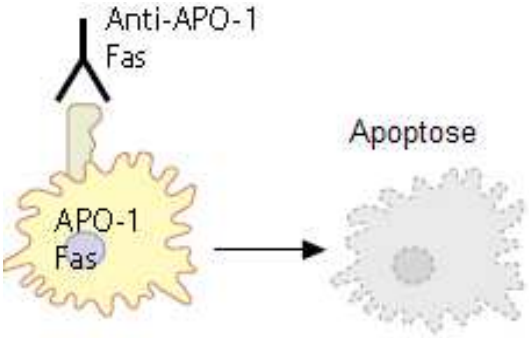

3.4.2.1.2.5 Induction d'une réponse anti-idiotypique.

D'autre part, ces anticorps peuvent être à l'origine d'une réponse immunitaire anti-tumorale chez l'hôte par l'induction **d'anticorps dirigés contre leurs propres déterminants idiotypiques** (Knapp 2002) (Parmiani *et al.* 2003). Les anticorps anti-idiotypiques peuvent mimer la structure de l'antigène externe et induire une réponse immunitaire similaire à celle développée contre les antigènes ayant servi à l'immunisation initiale (Parmiani *et al.* 2003), permettant ainsi le rejet de la tumeur.

Leur utilisation chez l'homme a d'ailleurs conduit à une réduction des lésions métastatiques chez 19% des patients atteints de mélanome (Parmiani *et al.* 2003).

3.4.2.1.2.6 Inhibition de la dissémination métastatique.

Ces anticorps peuvent être également utilisés afin de **bloquer des protéines d'adhésion favorisant la dissémination tumorale**.

C'est le cas par exemple du **CD44**. En effet, la présence d'anticorps anti-CD44 (GKW.A3) est associée à l'inhibition de la formation tumorale *in vitro* (Serra *et al.* 2004), et son administration intra-veineuse à des souris bloque la croissance tumorale et de la dissémination métastatique *in vivo* (Guo *et al.* 1994). La durée de survie des animaux traités est significativement augmentée, laissant envisager une application thérapeutique chez le chien et l'homme de ces anticorps spécifiques.

3.4.2.1.2.7 Inhibition de la vascularisation tumorale.

Une dernière approche consiste à **cibler la vascularisation tumorale** par des anticorps monoclonaux spécifiquement **dirigés contre l'endothélium tumoral** (Roitt *et al.* 1994) (Semana 2001) (Bellet *et al.* 2003) (Favrot 2005). Cette technique permet de détruire la source d'oxygène et de nourriture de la tumeur, ce qui conduira à sa **nécrose**. Elle constitue donc une voie thérapeutique prometteuse (Favrot 2005).

Des anticorps **inhibant les facteurs d'angiogenèse** peuvent également s'avérer efficaces. En effet, si l'on utilise un anticorps neutralisant du VEGF, de l'IL-8 et du FGFβ chez des souris atteintes de mélanome, on **inhibe la dissémination métastatique** de ce dernier et la colonisation pulmonaire (Sulaimon et Kitchell 2003). Le premier traitement anti-angiogénique sortira prochainement chez l'homme pour le traitement du cancer du côlon et du rein. Il s'agit du bevacizumab (Avastin ®), un anticorps anti-VEGF (Bellet *et al.* 2003) (Favrot 2005). Cependant, cette approche n'est pas encore à l'étude chez l'animal.

3.4.2.1.3 Efficacité du traitement passif par anticorps monoclonaux.

De nombreux essais cliniques de traitement par anticorps monoclonaux sont conduits chez l'homme. Les résultats obtenus sont généralement mineurs, avec plus de succès néanmoins dans le cadre des lymphomes de type B (Knapp 2002). Dans le cadre du mélanome, un seul essai clinique de phase I est rapporté, avec **l'anticorps R24 (IgG3 murine) dirigé contre le GD3** (Bellet *et al.* 2003).

En médecine vétérinaire, le traitement par anticorps monoclonaux reste pour le moment **marginal**, avec cependant des résultats encourageants pour le traitement des lymphosarcomes du chien (augmentation de la durée de première rémission), avec très peu d'effets secondaires (Knapp 2002).

Cette voie thérapeutique reste donc **prometteuse pour le traitement du mélanome**, bien que **limitée naturellement par son mode de fonctionnement**.

En effet, une **modulation antigénique de la tumeur** est fréquemment rencontrée, et il se peut que les anticorps développés soient déjà dépassés au moment de l'injection (Knapp 2002). Il reste également à s'assurer avant tout essai que les anticorps administrés **ne réagissent pas de manière croisée avec les tissus sains de l'hôte** (Knapp 2002). Enfin, à côté de leur effet anti-tumoral bénéfique, certaines études chez des souris syngéniques montrent que des IgM spécifiques de la tumeur peuvent **parfois favoriser la dissémination hématogène au poumon** des cellules de mélanome (Tsai *et al.* 2003).

3.4.2.2 Immunothérapie par des anticorps hybrides

Une nouvelle forme d'anticorps monoclonal a récemment été développée. Il s'agit des anticorps hybrides (Knapp 2002).

Ces anticorps sont en fait des **molécules bispécifiques**, **combinant deux régions variables dirigées vers 2 antigènes différents**, portées par une même fraction constante (Knapp 2002) (voir figure 91). Ils sont construits par couplage chimique de deux anticorps monoclonaux, ou bien sécrétés par des quadromes obtenus par fusion de deux hybridomes sécrétant des anticorps différents (Roitt *et al.* 1994).

Figure 91 : schématisation d'un anticorps hybride (d'après Quintin-Colonna et al. 2006a).

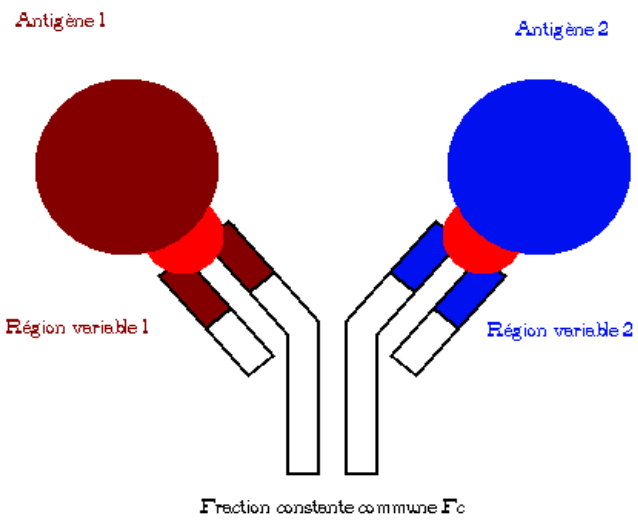

Ces anticorps, lorsqu'ils sont dirigés contre deux antigènes différents associés sur les cellules tumorales mais séparés sur les cellules normales, permettent une **discrimination plus fine entre cellules tumorales et cellules saines** de l'hôte (Roitt *et al.* 1994).

Ils peuvent aussi être utilisés pour **cibler des cellules effectrices vers un antigène de surface de la tumeur**, l'un des sites de fixation se liant à la cellule immunitaire, tandis que l'autre ira reconnaître un antigène tumoral prédéfini (voir figure 92) (Roitt *et al.* 1994). Cette méthode de ciblage permet ainsi d'**augmenter** fortement **la cytotoxicité spécifique des cellules tumorales**, ainsi que la **reconnaissance des cellules tumorales** par les lymphocytes T spécifiques conduisant à leur activation (Roitt *et al.* 1994) (Knapp 2002). D'autre part, les anticorps dirigés contre certaines molécules membranaires des leucocytes (CD3,…) ont l'avantage supplémentaire de **stimuler les lymphocytes T** (Roitt *et al.* 1994).

Figure 92 : effet bispécifique des anticorps hybrides, et facilitation de la reconnaissance et de la lyse des cellules tumorales (d'après Burmester et Pezzutto 2003).

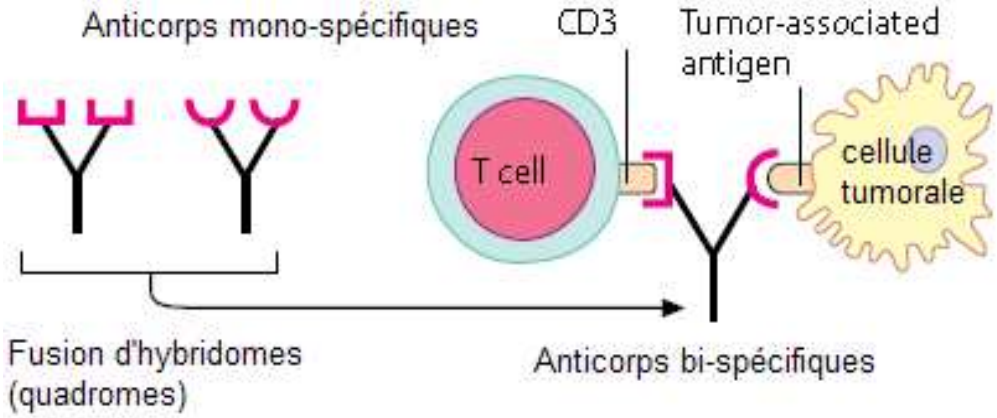

Cette nouvelle forme d'anticorps monoclonaux permet donc de contourner certaines limites de l'immunothérapie passive classique. Leur utilisation promet une efficacité supérieure. Elle reste néanmoins à évaluer dans le cadre du mélanome chez l'homme et le chien.

3.4.2.3 Immunomodulation adoptive ou thérapie par cellules effectrices

L'immunomodulation adoptive consiste à **cultiver *in vitro* des cellules spécifiques de la tumeur et les réinjecter au malade** (Semana 2001).

On distingue plusieurs approches pour le traitement des cancers.

3.4.2.3.1 Utilisation de cellules LAK

La première approche se base sur la **culture *in vitro* de cellules mononucléées circulantes, dérivées des cellules NK et actives sur les tumeurs** (Semana 2001). Sous l'effet d'IL-2, ces cellules deviennent fortement cytotoxiques vis-à-vis d'un ensemble de cibles tumorales qui, pour la plupart, sont résistantes aux cellules NK isolées du sang (Roitt *et al.* 1994) (Tizard 2004). Elles sont alors appelées des **LAK ou cellules tueuses activées par les lymphokines** (voir 2.2.1.2.) (Roitt *et al.* 1994) (Semana 2001). Ces cellules activées sont $CD3^+$, $CD16^+$ et $CD56^+$, et relarguent comme effecteur une **protéine cytotoxique LAK-1** (Tizard 2004), ainsi que des **perforines et granzymes** (Kato *et al.* 2007). L'IL-4 et l'IL-7 peuvent également les activer (Tizard 2004).

Ces LAK sont classiquement produites *in vitro* (voir figure 93) en présence d'**anticorps anti-CD3**, qui favorisent l'expression de récepteurs à l'IL-2, et de **fortes doses d'hr-IL-2**, qui induit la prolifération de ces cellules et leur activation en cellules tueuses (Helfand *et al.* 1994b) (Tizard 2004) (Kato *et al.* 2007). Une autre méthode a été récemment proposée par Kato *et al.* (2007), consistant cultiver les lymphocytes circulants du patient avec de la concanavaline A (5µg/ml), puis de l'hr-IL-2. La **concanavaline A** permet la prolifération de ces lymphocytes, et augmente l'expression de récepteurs α à l'IL-2 à leur surface, caractéristiques des lymphocytes activés (Kato *et al.* 2007). L' hr-IL-2 accélère la prolifération de ces cellules, et leur permet d'acquérir leur potentiel cytotoxique non restreint au CMH (Kato *et al.* 2007). Cette méthode a l'avantage de produire de **grandes quantités de LAK** (100 à 150 fois plus que par la méthode traditionnelle), très utiles en pratique, sachant que la mise en œuvre de l'immunothérapie adoptive nécessite plus 10^8 cellules LAK chez le chien (Kato *et al.* 2007).

Figure 93 : production de cellules LAK par incubation de lymphocytes circulants en présence d'IL-2, pendant 4 à 7 jours (d'après Tizard 2004).

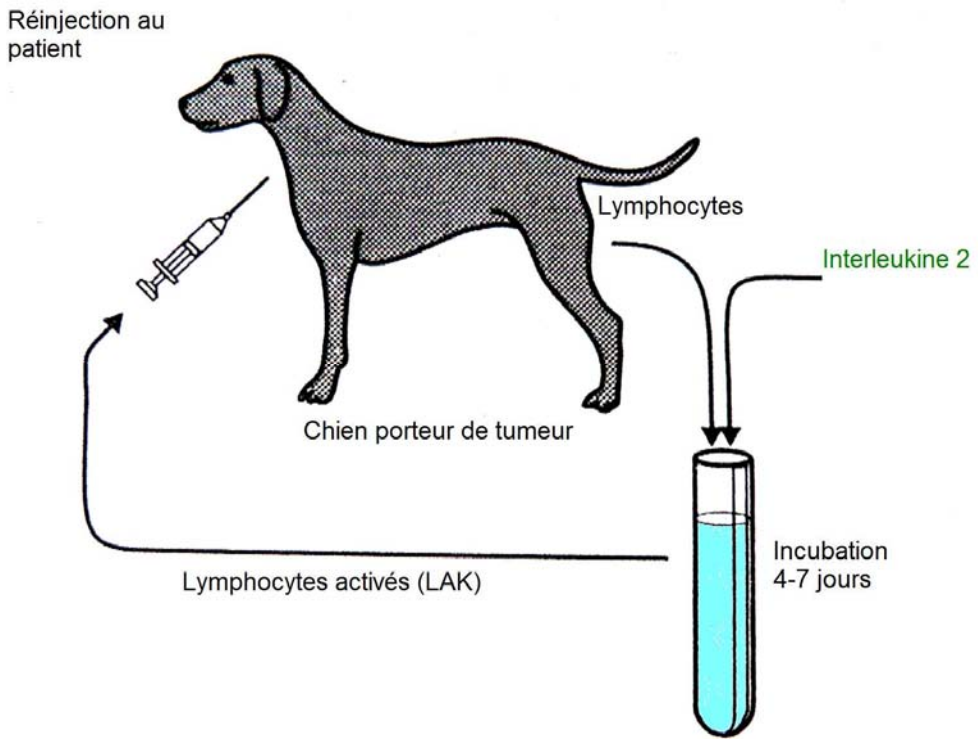

Cette méthode d'immunothérapie adoptive se révèle **efficace chez l'homme**, notamment pour le traitement de **cancers à des stades avancés** (Kato *et al.* 2007), tout en provoquant **moins d'effets secondaires** que les autres stratégies thérapeutiques.

Des résultats favorables sont également observés **chez l'animal**, lors d'études où les cellules LAK sont réinjectées en association avec l'injection systémique d'IL-2 (Roitt *et al.* 1994) (Tizard 2004) (Kato *et al.* 2007). Toutefois, **seul un petit nombre de LAK atteignent les tumeurs** (Roitt *et al.* 1994). Des **anticorps monoclonaux bispécifiques** possédant un site de fixation dirigé contre une molécule tumorale et l'autre contre un marqueur de surface des lymphocytes, pourraient être utilisés pour concentrer les LAK dans la tumeur, et ainsi obtenir un gain d'activité de ces LAK (Roitt *et al.* 1994).

D'autres études montrent par ailleurs que les cellules mononucléées circulantes possèdent une **activité cytolytique très supérieure** lorsqu'elles sont activées **en présence** d'IL-2 et **de cellules tumorales capables d'apoptose**. Bianco *et al.* (2003) proposent alors de rétablir cette capacité par thérapie génique, en transduisant les cellules de mélanome *in vitro* avec le gène codant pour FasL, par le biais d'un vecteur viral à adénovirus. Cette méthode permettrait d'amorcer et améliorer la réponse anti-tumorale par les LAK ainsi générées (Bianco *et al.* 2003).

3.4.2.3.2 Utilisation des TILs.

La seconde approche thérapeutique consiste à **récupérer les cellules infiltrant la tumeur (TILs)** après son exérèse chirurgicale, puis à les **cultiver *in vitro* en présence d'IL-2** pendant 4 à 6 semaines (Roitt *et al.* 1994) (Tizard 2004). On obtient alors un **mélange de cellules NK, de lymphocytes T CD8$^+$ et de lymphocytes T CD4$^+$** (Semana 2001), possédant parfois une spécificité vis-à-vis de la tumeur d'origine, qui sera par la suite **réinjecté** au malade (Roitt *et al.* 1994) (Semana 2001). Ces cellules s'accumulent alors autour des reliquats de la tumeur, créant ainsi une **réponse immunitaire locale soutenue** (Knapp 2002).

Les **meilleurs résultats** obtenus à ce jour concernent les **patients humains atteints de mélanome** (Tizard 2004). En effet, cette technique permet d'aboutir à une **rémission complète chez 1/3 des patients humains atteints de mélanomes malins métastasés** (Knapp 2002). Dans les **modèles animaux**, ces cellules T cytotoxiques spécifiques de la tumeur entraînent aussi des **régressions tumorales parfois spectaculaires**, notamment lorsqu'elles sont administrées avec de l'IL-2 (Roitt *et al.* 1994) (Tizard 2004).

Des essais thérapeutiques sont également menés sur des **TILs modifiés génétiquement** par incorporation du gène codant pour le TNFα, le TcR ou l'IFNγ, avant de les réinjecter au patient (Knapp 2002). Cette technique permet **d'accroître l'efficacité** de ces TILs (Roitt *et al.* 1994).

L'immunothérapie adoptive basée sur les TILs est donc l'une des méthodes les plus prometteuses pour le traitement des mélanomes malins de haut grade, chez l'homme comme chez le chien.

L'immunothérapie présente donc de nombreuses facettes, pouvant être exploitées dans la lutte contre le mélanome malin chez l'homme et le chien. Son utilisation en tant que traitement adjuvant ou à part entière conduit parfois à effets bénéfiques, bien qu'encore trop souvent sporadiques et hétérogènes. La réponse immunitaire reste en effet un mécanisme d'une grande complexité, et de nombreuses recherches devront être effectuées pour tenter de mieux la comprendre, et ainsi de l'apprivoiser.

Cette voie thérapeutique représente néanmoins l'une des plus prometteuses actuellement. Les nombreux essais actuellement en cours confirmeront sans doute sa valeur.

Conclusion

Comme chez l'homme, le mélanome reste une tumeur relativement **rare** chez le chien. Dans cette espèce, il se développe préférentiellement au niveau des **muqueuses buccales**. Sa pathogénie n'est pas encore parfaitement comprise, mais il semblerait que la **perte de protéines suppressives de tumeurs telles que p53, Rb, p21, p16, PTEN** soit fréquente chez le chien (Gyorffy *et al.* 2005).

Cette tumeur exprime de **nombreux antigènes spécifiques**, appelés **antigènes associés au mélanome (MAAs)**. Citons par exemple ceux de la tyrosinase, Melan A/MART-1, gp 100, TRP-1, TRP-2, HMSA, MAGE-B,… (Gyorffy *et al.* 2005). Hormis un **intérêt diagnostique et pronostique considérable**, ces antigènes sont potentiellement **immunogènes** et contribuent au développement d'une **réponse immunitaire anti-mélanome spécifique**. Toutefois, bien qu'il existe des preuves formelles que le système immunitaire soit capable de lyser les cellules tumorales sous des conditions appropriées (Knapp 2002), la **réponse cellulaire induite est souvent dépassée**. Elle peut n'être pas appropriée en termes de quantité, de différenciation ou de capacité à rejoindre les sites tumoraux (Viguier *et al.* 2004). De plus, le mélanome dispose de **nombreux mécanismes d'échappement**, rendant ainsi la réponse immunitaire développée inefficace (Knapp 2002). Ainsi, bien qu'étant considérée comme l'une des tumeurs les plus immunogènes, le mélanome reste chez le chien une tumeur **agressive et de mauvais pronostique**.

L'immunothérapie, cherchant à contourner ces stratégies tumorales, est donc actuellement l'une des voies thérapeutiques les plus prometteuses, car potentiellement **efficace et moins toxique** que les traitements conventionnels (Knapp 2002). Elle est souvent couplée à la **thérapie génique**, afin d'accroître son efficacité (Modiano *et al.* 1999). Chez le chien, citons parmi les plus étudiés, l'injection de MTP-PE encapsulé dans des liposomes, la production *in situ* de cytokines stimulant la réponse immunitaire, la vaccination par de l'ADN xénogénique codant pour des gènes de la famille de la tyrosinase, l'immunisation par des cellules dendritiques chargées d'antigènes MAAs, la production d'anticorps monoclonaux antitumoraux, l'immunothérapie adoptive par transfert de TILs, l'inhibition de la vascularisation tumorale (Gyorffy *et al.* 2005), ou encore la restauration du contrôle génétique de la prolifération, de la différenciation, ou des voies de l'apoptose. Ces nouvelles stratégies thérapeutiques permettent d'améliorer la durée de survie des animaux atteints de mélanome. Toutefois, l'immunothérapie reste encore à un stade précoce de son développement (Knapp 2002), et ne permet que des effets sporadiques à ce jour.

Le chien représente donc un **patient à part entière**, pouvant bénéficier des dernières trouvailles de la médecine humaine dans le cadre des tumeurs mélaniques malignes.

Par ailleurs, cette étude montre que le **chien constitue un modèle animal intéressant pour l'homme**, **notamment dans le cadre du mélanome**.

En effet, depuis juillet 2005, le génome du chien, comprenant environ 2,4 milliards de paires de bases (pb) pour 39 paires de chromosomes, contre 3 milliards de pb et 23 paires de chromosomes chez l'homme, est séquencé et cartographié à 99%. Et le chien se révèle être un proche cousin: **plus de 18 000 de ses gènes sont des répliques des nôtres**, soit plus des trois

quarts. En plus, le chien **partage le même environnement que son maître** : alimentation, exposition à des produits carcinogènes et stress. Le chien constitue donc un outil précieux pour comprendre l'origine génétique de maladies communes aux deux espèces.

En outre, il s'agit d'un animal de **grande taille**, chez qui l'on peut étudier des **tumeurs spontanées** (Hogge *et al.* 1999), et non induites expérimentalement comme chez la souris.

Malgré la différence de localisation préférentielle, et l'absence d'induction connue par les UV, **les mélanomes comportent dans cette espèce de nombreuses similitudes avec les tumeurs humaines**. Les **mécanismes moléculaires** sous-jacents à la cancérisation des mélanocytes sont en effet quasi-similaires, de même que ceux conditionnant la progression des mélanomes (Bianco *et al.* 2003). Les **caractéristiques histologiques et immuno-histochimiques** des mélanomes dans les deux espèces sont aussi très proches, avec par exemple un épitope immuno-dominant de l'antigène MelanA/MART-1 conservé chez le chien (Hogge *et al.* 1999). Ils présentent également le **même comportement biologique, avec un pronostic sombre.** Le taux de survie à 5 ans chez les humains touchés par une maladie métastatique (5%) est en effet comparable à la médiane de survie chez le chien attient par un mélanome de stade III (14 à 16 semaines). Par ailleurs, la même **résistance aux traitements conventionnels (radiothérapie, chimiothérapie)** est observée dans les deux espèces. Enfin, le chien permet d'obtenir rapidement les résultats d'un traitement, et donc d'**évaluer de nouvelles approches thérapeutiques** pour les patients humains atteints de mélanome malin (Hogge *et al.* 1999).

Le chien constitue donc un **modèle animal intéressant,** intermédiaire entre les rongeurs et les primates, permettant de contribuer à l'avancée des recherches sur le mélanome humain.

Annexes

Annexe 1 : principaux gènes et protéines impliquées dans la cancérisation du mélanome chez l'homme, la souris et le chien (d'après Chudnovsky et al. 2005 et Modiano et al. 1999).

Homme (gène)	Souris (gène)	Protéine	Dénomination	Fonction et intervention dans le mélanome
PROTO-ONCOGENES				
FACTEURS DE CROISSANCE ET RECEPTEURS				
Int2		FGF	Fibroblast Growth Factor	→ amplification lors d'un cas de mélanome chez l'homme
c-erbB-2		HER2/neu		Protéine transmembranaire à activité tyrosine kinase, proche de la famille des récepteurs à l'EGF →surexpression dans une lignée cellulaire de mélanome malin chez le chien →associée au potentiel métastatique du mélanome canin
PROTEINES NUCLEAIRES DE REGULATION				
c-myc		c-myc		→surexpression associée à la résistance à l'effet anti-prolifératif du TGFβ1 →associée au potentiel métastatique du mélanome canin
PROTEINES PERMETTANT LA TRANSDUCTION DU SIGNAL				
BRAF		B-Raf	Homologue B1 de l'oncogène viral du sarcome murin v-raf	Protéine cytosolique permettant la transduction du signal et activant les familles MEK des kinases MAPK →gène fréquemment muté dans le mélanome humain →mutation connue dans le mélanome canin
CRAF		C-Raf	Homologue 1 de l'oncogène viral de la leucémie virale murine v-raf-1	Protéine cytosolique permettant la transduction du signal et activant les familles MEK des kinases MAPK →mutation connue dans le mélanome canin
HRAS	*Hras*	H-Ras	Homologue de l'oncogène du sarcome viral du rat Harvey (v-Ha-ras)	Protéine membranaire relayant les signaux mitogènes de la surface vers le cytosol. Active Raf-MEK-ERK et PI3K-Akt en particulier. →Proto-oncogène fréquemment muté dans les tumeurs de

				l'homme →mutation rapportée dans le mélanome canin
NRAS	*Nras*	N-Ras	Homologue de l'oncogène du neuroblastome viral RAS (v-ras)	Idem HRAS; → isoforme RAS le plus fréquemment muté dans le mélanome (codon 61, exon 2 ++) → mutation dans 5 à 36% des cas de mélanome chez l'homme → moins impliqué dans le développement tumoral chez le chien ?
AKT3		Akt3	Homologue 3 de l'oncogène du thymome viral murin v-akt, protéine kinase B	Proto-oncogène activé normalement par PI3K; inhibition de l'apoptose →dans le mélanome, souvent activé via l'amplification du gène AKT3 ou la délétion/mutation de PTEN
CYCLINES				
CDK4	*Cdk4*	CDK4	Cyclin-dependant kinase 4	Promoteur de la phase G1 à S en phosphorylant et inactivant pRb (protéine Rb = protéine du cycle cellulaire) →impliqué dans la transformation maligne des mélanocytes chez le chien
CDK6	*Cdk6*	CDK6	Cyclin-dependent kinase 6	idem CDK4
ANTI-ONCOGENES				
NF2		Merlin	Neurofibromatose 2	Anti-oncogène codant pour une protéine associée au cytosquelette proche des tyrosine-phosphatases → Muté dans des cas de mélanome humain

TP53		p53	Protéine tumorale p53	Anti-oncogène activé par de nombreux stimuli en particulier les dommages de l'ADN ; promoteur de l'apoptose ou de l'arrêt du cycle cellulaire →absence ou diminution d'expression rapportée lors de mélanome chez l'homme, associée à un mauvais pronostic, et chez le chien → mutations plutôt rares et tardives dans le développement tumoral chez l'homme et le chien (1 cas de mélanome multicentrique chez le chien) →exclusion du compartiment nucléaire ++
RB1	*Rb*	Rb	Gène de susceptibilité au rétinoblastome 1	Anti-oncogène contrôlant le cycle cellulaire → perte d'expression dans une lignée de cellules de mélanome canin →exclusion du compartiment nucléaire ++
CDKN2A	*Cdkn2a*	p16INK4a, p14ARF (p19ARF in mouse)	Cyclin-dependent kinase inhibitor 2A	Code pour 2 anti-oncogènes suppresseurs de tumeurs : INK4a et ARF
INK4a ou CDKN2	*Ink4a*	p16INK4a	Cyclin-dependent kinase inhibitor 2	Anti-oncogène inhibant l'inactivation de pRb (médiée par CDK4/6) → délétion dans de nombreuses tumeurs, retrouvée dans 50% des mélanomes chez l'homme → diminution ou perte d'expression fréquente lors de mélanome canin → prédispose au mélanome familial chez l'homme
ARF	*Arf*	p14ARF (p19ARF in mouse)		Anti-oncogène bloquant la dégradation de p53 (médiée par HDM-2)
WAF-1 ou CDKN1		p21	Cyclin-dependent kinase inhibitor 1	Cdki universel (cdk2/4 ++, cdk 1/3/5/6 +) → perte d'expression de p21 dans

				un cas de mélanome canin multicentrique → chez l'homme, la diminution d'expression de p21 est associée à un plus fort degré de malignité des tumeurs mélanocytaires
PTEN /MMAC1	*Pten*	PTEN	Homologue de Phosphatase et TENsine	Anti-oncogène inhibant l'activation de Akt médiée par PI3K, encode une protéine à activité lipide-phosphatase Liaison génétique RAS/PTEN → l'absence ou la perte totale d'expression concomitante de p16 et de PTEN = anomalies génétiques les plus fréquemment rencontrées lors de mélanomes bénins et malins canins
EDNRB		EDNRB	Récepteur à l'endothéline B	prolifération et migration des mélanoblastes cutanés lors de la vie embryonnaire, et inhibition de leur différenciation →surexpression dans le mélanome chez l'homme
VOIES DE L'APOPTOSE				
TP53		p53		Induit l'apoptose des cellules non réparables Voir plus haut
Bcl		Bcl-2		Inhibition de l'apoptose →surexpression dans un cas de mélanome chez l'homme
TELOMERASES				

Annexe 2 : système alternatif de détermination des stades des mélanomes oraux, à visée pronostique (d'après Hahn et al. 1994).

T. tumeur primaire	**T1.**	diamètre ≤ 2 cm (volume ≤ 8cm3)
	T2.	diamètre de 2 à 4 cm (volume de 8 à 64 cm3)
	T3.	diamètre > 4cm (volume >64 cm3)
Index mitotique	**(a).**	≤ 3 par champ (x400)
	(b).	> 3 par champ (x400)
Localisation	**(1).**	Partie rostrale de la mandibule rostrale ou partie caudale de l'os maxillaire
	(2).	autre
N. Nœuds lymphatiques régionaux	**N0.**	pas d'envahissement
	N1.	envahissement visible à l'examen histologique
	N2.	nœuds indurés et fixes
M. Métastase	**M0.**	pas de métastase décelable
	M1.	métastases (y compris des nœuds lymphatiques)
Stade	**I.**	T1a1.N0.M0
	II.	T1a2.N0.M0 T1b.N0.M0 T2a1.N0.M0 T.N1.M0
	III.	T2a2.N0.M0 T2b.N0.M0 T3.N0.M0 T.N2.M0 T.N.M1

Annexe 3 : distribution et caractéristiques des mélanomes primaires de l'œil chez le chien (d'après Dubielzig 2002).

Nom de la tumeur		Commentaires
	Mélanocytome épibulbaire	▪ bénin ▪ limbe scléro-cornéen ▪ cellules rondes très pigmentées et cellules fusiformes pigmentées
	Mélanocytome de l'uvée antérieure	▪ bénin ▪ uvée antérieure ▪ mélange de cellules rondes très pigmentées et de cellules fusiformes très pigmentées ▪ invasion locale ▪ jamais de métastase
	Mélanocytome de la choroïde	▪ bénin ▪ choroïde ▪ mélange de cellules rondes très pigmentées et de cellules fusiformes très pigmentées ▪ invasion locale ▪ jamais de métastase ▪ décollement de rétine
	**Mélanome malin intraoculaire**	▪ malin ▪ évolution lente ▪ uvée (surtout uvée antérieure) ▪ souvent diffus

Annexe 4 : résumé des principaux antigènes tumoraux reconnus, et application au mélanome chez l'homme et le chien.

	Antigènes tumoraux	Types tumoraux exprimant cet antigène
Antigènes de transplantation spécifiques de tumeur (TSTA)	▪ Protéine encodée toujours inconnue	▪ Sarcomes induits chimiquement par le méthylcholanthrene (MCA) ▪ Potentiellement induits par les UV (mélanome ?)
Antigènes de transplantation associés aux tumeurs (TATA) communs de différentes tumeurs	▪ Protéine nucléaire ▪ Antigènes T, communs aux virus d'un même groupe	▪ Tumeurs induites par des virus
Produits de gènes cellulaires mutés	▪ Gangliosides caractéristiques (GM3) ▪ Mutation de MUM-2, MUM-3, triose P isomérase, Cdc27	▪ Mélanomes ▪ Mélanome H
Antigènes codés par des gènes normalement silencieux ou surexprimés	▪ Télomérase ▪ Antigènes « cancer-testicule » : MAGE-A, -B et -C, BAGE, GAGE, HAGE, SAGE, RAGE, LAGE, NY-ESO-1, SSX2 ▪ N-acétylglucosaminyl transférase V : glycosylation des protéines ▪ TRP-2 muté ▪ PRAME	▪ Spécifique de tumeurs, majorité des cancers ▪ Spécifiques de tumeurs, notamment mélanome H (seul 1 gène homologue de MAGE-B chez le chien) ▪ Spécifique de tumeurs (50% des mélanomes H) ▪ Spécifique de mélanome ▪ Surexpression par des leucémies et des mélanomes malins H
Antigènes codés par des oncogènes ou des anti-oncogènes mutés	▪ p16 ▪ Cdk4 ▪ Casp-8 ▪ β-caténine ▪ N-ras	▪ Antigènes de mélanome, expression faible ▪ Mutation dans le mélanome H
Antigènes associés à la surexpression de proto-oncogènes non modifiés	▪ Surexpression du proto-oncogène *HER-2/neu* ▪ Surexpression de l'anti-oncogène *p53*	▪ Adénocarcinomes chez l'H (poumon, sein, …), protéine ubiquitaire ▪ Nombreuses tumeurs chez l'H, protéine ubiquitaire

Antigènes associés aux tumeurs, non protecteurs	Antigènes oncofœtaux ré-exprimés : ▪ α-fœtoprotéine (AFP) ▪ antigène carcino-embryonnaire (ACE) ou CD66e Antigènes de différenciation : ▪ PSA ▪ MSH-R ▪ Tyrosinase ▪ MelanA/MART-1 (protéine de mélanosome) ▪ TRP-1 ou gp75 ▪ TRP-2 ▪ Pmel-17/gp100 ▪ HMSA-1 et -5 (Human melanosome specific antigen)(protein de la matrice des mélanosomes)	Surexprimés lors de tumeurs, inflammation ▪ Tumeurs hépatiques (H, CN) ▪ Tumeurs rectales et coliques (H) ▪ Carcinomes prostatiques ▪ Spécifiques des mélanocytes normaux et tumoraux ▪ Spécifiques des mélanocytes normaux et tumoraux, surexprimée lors de mélanomes ▪ Mélanocytes et mélanomes (H et CN)

Annexe 5 : mécanisme simplifié de la réponse immunitaire spécifique anti-tumorale (d'après Quintin et al. 2006b).

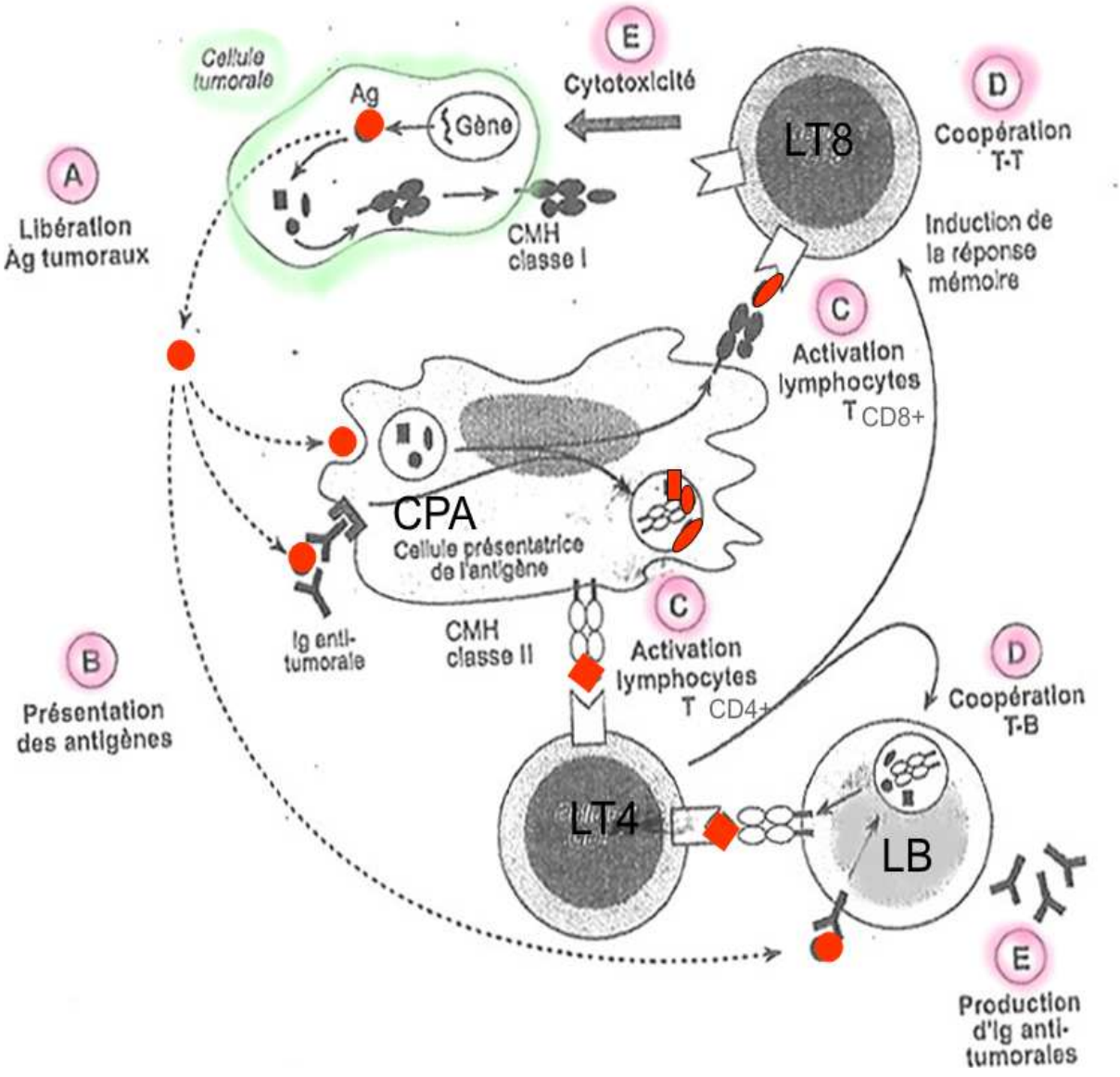

Annexe 6 : principaux marqueurs diagnostiques reconnus dans le cadre du mélanome chez le chien.

Marqueurs diagnostiques	Marquage	Se	Sp	Tissus sains marqués	Autres tumeurs marquées	+/-
· MARQUEURS IMMUNOHISTOCHIMIQUES						
Filaments intermédiaires: Cytokératines **Vimentine** Desmine Actine GFAP Neurofilaments	 - + cytoplasmique - - - -	 ≈1	 faible	 · cellules mésenchymateuses · cellules neuro-ectodermiques	 · sarcomes	· distinction des grands types tumoraux (tumeur épithéliale/ mésenchymateuse)
NSE+	+ cytoplasmique ±nucléaire	0,6 à 0,9	faible	· neurones · cellules neuro-endocrines centrales et périphériques · mélanocytes · muscles lisses	· tumeurs dérivées de ces tissus	· -
S100	+ cytoplasmique ±nucléaire	0,75 à 0,8 0,9 pour les mélanomes achromiques	faible	· cellules de Schwann · cellules gliales et épendymaires du cerveau · neurones · mélanocytes et cellules de Langerhans cutanées · glandes sudoripares et salivaires	tumeurs dérivées de ces tissus : · schwannomes · léiomyosarcomes · GIST (gastro-intestinal stromal tumors) · fibrosarcomes · chondrosarcomes	· marquage mélanomes achromiques · distinction mélanocytes tumoraux (α1AT-, S100+) et mélanophages (α1AT+, S100-)

Isoforme S100a				· tissus lymphoïdes (cellules dendritiques folliculaires, cellules interdigitées) · glandes endocrines (cellules interstitielles hypophysaires, cellules satellites de la médullosurrénale) · chondrocytes de la trachée · cellules myoépithéliales (mamelle, prostate) · adipocytes · cellules neuro-ectodermiques uniquement	· ostéosarcomes · plasmocytomes · carcinomes épidermoïdes · adénocarcinomes de la glande mammaire · neurofibrosarcomes · …	· ICC+
α1 anti-trypsine	-					· distinction mélanocytes tumoraux (α1AT-, S100+) et mélanophages (α1AT+, S100-)
MelanA/ MART-1	+ (marquage cytoplasmique)	0,9 pour mélanomes pigmentés 0,5 à 0,7 pour mélanomes achromiques 0,3 pour mélanomes	+++ (>0,9)	· épithélium des canaux des glandes salivaires · épithélium des bronches, bronchioles et parois alvéolaires pulmonaires · acinus prostatiques · canaux pancréatiques · urètre (épithélium)	tumeurs dérivées de ces tissus : · carcinome transitionnel de la vessie · carcinome de la glande salivaire	· mélanophages – · ICC+ · fixation >1semaine possible

		en bague à chaton		· paupières (épithélium) · glandes surrénales (zone fasciculée et réticulée) · testicules (cellules interstitielles) et ovaires (granulosa) · mélanocytes normaux		
HMSA-1 **HMSA-5** **HMSA-1 + HMSA-5**	+ (cytoplasmique et granuleux) + cytoplasmique	0,6 0,7 0,83	0,7 0,97	· cellules épithéliales des glandes salivaires · mélanophages± · neurones · mélanocytes normaux	· tumeurs des cellules basales · tumeurs à cellules granuleuses · plasmocytomes · tumeur cutanée pigmentée des cellules basales	- · marquage des cellules peu à pas pigmentées (mélanome achromique ++)
HMB-45 (murin)	+ (cytoplasmique, diffus et granuleux)	0,88 toutes localisations confondues 0,86 pour mélanomes achro-miques	0,94	· glandes sébacées et apocrines · mélanocytes normaux	· plasmocytomes (H et CN) Chez l'H : · adénocarcinomes du sein ou de l'endomètre, coliques et rectaux · lymphomes immunoblastiques · neuro-blastomes olfactifs · carcinomes basocellulaires	· marquage des cellules peu à pas pigmentées (mélanome achromique ++)

NK1/C3 **NK1/beteb**	+ chez l'H – chez l'H (mélanome métastatique) et chez le CN	-	-	-	-	-
MEL1 (R24) = anti-GD3	+ (cytoplasmique, homogène ± nucléaire)	0,72 toutes localisations confondues 0,58 pour mélanomes achromiques	?	· glandes sébacées et apocrines · mélanocytes normaux	?	-
Tyr = anti-tyrosinase	+ chez l'H – chez le CN	élevée	faible	· ?	· ?	· -
Anti-TRP-2 (lapin)	+ cytoplasmique	0,62	≈1	·	· -	· cellules peu à pas pigmentées (mélanome achromique +) · TRP-2 détectable quel que soit le stade de progression tumorale
IBF-9 (spécifique du chien)	+ (membranaire)	0,63 tous mélanomes confondus 0,83 pour mélanomes malins	0,7	· aucun	· lymphosarcomes · tumeurs des cellules basales · tumeurs mammaires · carcinomes épidermoïdes · épulis	· marquage des mélanomes malins buccaux ++

Mitf	+	0,3 pour mélanocy-tomes cutanés 0,45 pour mélanomes malins cutanés	?	· ?	· ?	· -
· MARQUEURS SERIQUES						
OFP	+	élevée	faible chevauche-ment entre + et -	· aucun	· presque toutes les tumeurs	· marqueur de cancer généraliste
· DETECTION PAR RT-PCR						
MAGE-B **+ tyrosinase** **+MelanA/MART-1** **+ gp100/Pmel17** **+ TRP-2**	+	élevée	élevée	· mélanocytes normaux	· aucune	· possible sur cytoponction · distinction mélanocytes / mélanopha-ges · mais pas de distinction mélanocytes sains / tumoraux

Annexe 7 : diagramme diagnostique de tumeurs cutanées indifférenciées, basé sur la mise en évidence de marqueurs tumoraux par IHC (d'après Rabanal et al. 1988, Sandusky et al. 1987, et Sandusky et al. 1991).

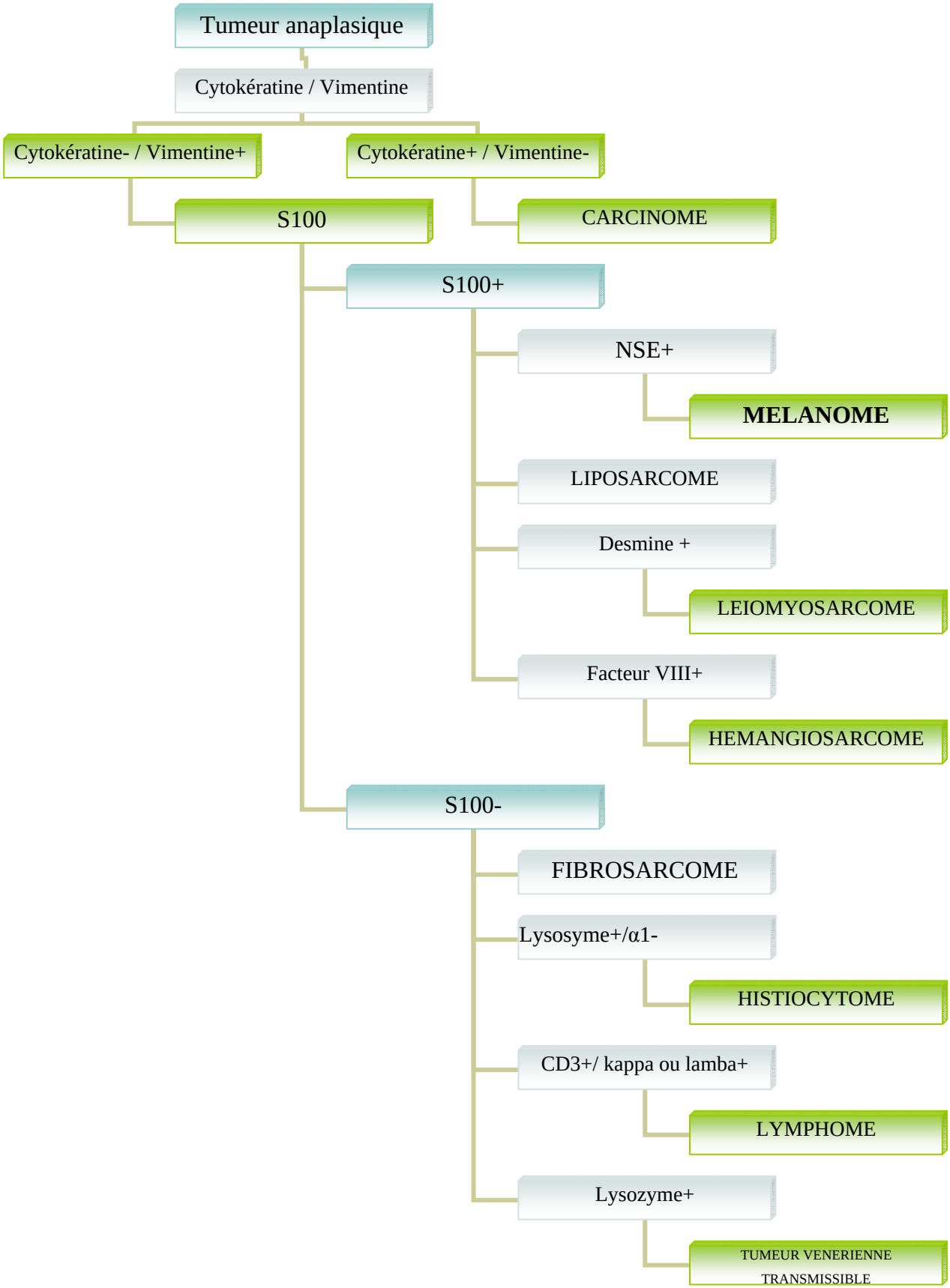

Annexe 8 : principaux marqueurs à visée pronostique du mélanome chez le chien.

Facteurs pronostiques	Intérêt	Explications	Valeur prédictive
· Critère propres à l'animal :			
Sexe	-		
Race	-		
Âge	±	· animaux âgés ont tendance à être touchés par des tumeurs plutôt malignes	
· Critères macroscopiques :			
localisation	+	· mélanomes de la cavité buccale plutôt malins · mélanomes oculaires et cutanés plutôt bénins	
taille	±		
rapport taille/volume	±	· >1 = malignité	
caractère infiltrant	±		
ulcération	±		
stading alternatif de Hahn	+++	· mélanomes de la cavité buccale	
· Marqueurs histologiques :			
	+	· absence de corrélation au pronostic dans 10 à 40% des cas selon les études et les localisations	0,89 (mélanomes cutanés) 0,86 (mélanomes oraux)
croissance intra-épithéliale	±		
pléomorphisme cellulaire	+++	· mélanomes oraux : atypies nucléaires > 40% = malignité · mélanomes cutanés : atypies nucléaires > 20% = malignité	0,89 0,93
index mitotique	+++	· ≥3 mitoses sur 10 champs à x400 =malignité	0,91
invasion vasculaire/lymphatique	++++		1
inflammation intra-tumorale	±	· facteur péjoratif si forte inflammation	
nécrose intra-tumorale	±		
score tumoral (index mitotique sur 10 champs, degré d'atypies nucléaires,	++	· ≥10 = malignité	

inflammation intra-tumorale, foyers de nécrose intra-tumoraux, rapport taille/volume tumoral)			
type cellulaire histologique (épithélioïde, fusiforme, mixte, dendritique, à cellules balonisantes, à cellules en bague à chaton)	**-**	▪	
pigmentation	**+**	▪ tumeur fortement pigmentées plutôt bénignes	
▪ **Immunomarquages :**			
Vimentine	**-**		
S100 et S100A	**-**		
MelanA	**±**	▪ perte d'expression lors de mélanomes achromiques, et lors de la transformation maligne ▪ mais forte + ne permet pas d'exclure la présence de métastases	
Enzymes de la mélanogenèse	**++**	▪ diminution d'expression de tyrosinase, TRP-1, Pmel17/Silver ▪ mais TRP-2 reste stable	
Marqueurs de prolifération : **PC10 = anti-PCNA** **MIB-1 = anti-Ki-67**	**+++** **++** **+++**	▪ corrélation avec le comportement bénin/malin ▪ distinction tumeur bénigne et maligne : encore + fiable que l'index mitotique ▪ seul paramètre relié à la survie : valeur seuil entre 5 et 15% selon les études (mauvais pronostic si > à la valeur seuil)	Élevée (>0,95)
Index apoptotique	**+ (H)** **- (CN)**		
Anti-oncogènes : **p53** **EDNRB** **p21/*Waf-1*** **p16/*Ink-4a*** ***Rb***	 **-** **?** **?** **?** **?**		

Molécules d'adhésion : **CD44** **MUC18** **Métallothionines** **Ténascine**	 **?** **+ ?** **?** **++ ?**	 · niveau d'expression corrélé au potentiel métastatique chez la souris · mélanocytomes : expression faible et comparable à celle de la peau saine · mélanomes malins : expression x2 à x3, dans le tissu conjonctif intra- et péri-tumoral · marqueur de l'angiogenèse ?	
Marqueurs de la vascularisation tumorale : **Densité micro-vasculaire (MVD) = anti-facteur VIII** **Mab 3B5 = anti-cellules endothéliales** **Comptage des mastocytes (MCC)** **VEGF sérique** **β-FGF sérique** **IL-8 sérique** **Mimétisme vasculaire**	 ++ **?** +++ **++ (H)** **± (CN)** **+++(H)** **? (CN)** **+++(H)** **? (CN)** ++	 · corrélation avec le comportement bénin/malin · corrélation au risque de récidive et au développement de métastases · mauvais pronostic si augmentation · seuil : >18/mm² aux marges de la tumeur, > 13/mm² dans l'ensemble de la tumeur · corrélation avec le comportement bénin/malin · corrélation au risque de récidive et au développement de métastases · mauvais pronostic si augmentation · seuil : >42/mm² aux marges de la tumeur, > 12/mm² dans l'ensemble de la tumeur · mauvais pronostic si >363,8 pg/ml (H) · variation ++ selon les races · mauvais pronostic si >3,19 pg/ml (H) · mauvais pronostic si >226,8 pg/ml (H) · détection histologique et IHC	 + fiable que la MVD
· **Analyses cytogénétiques**			
Etude du caryotype	+	· dans les mélanomes agressifs voire métastasés : · hyperploïdie, aberrations de la structure chromosomique (iso-chromosome, fusion centrique,	

Analyse de la ploïdie par cytométrie de flux	+	apparition de marqueurs chromosomiques inconnus) · mais difficilement applicable en routine · corrélation au comportement bénin/ agressif · mais difficultés techniques	0,93
· Évaluation de la réponse immunitaire			
Activité lysosyme	++	· augmentation chez les patients atteints de mélanome, d'autant plus élevée que la maladie est étendue ou métastasée. · méthode simple (ponction veineuse), peu coûteuse	
Quantification des LTreg = anticorps anti-FoxP3	++	· seuils à déterminer · mélanomes de la cavité buccale + · augmentation du nombre de nombre de T_{reg} dans le sang et les ganglions de drainage des animaux malades · nombre de T_{reg} + élevé lors de tumeurs de haut grade de malignité · seuils à définir	
· Marqueurs de chimiorésistance			
P-Gly / mdr = anticorps C494 et JSB-1	++		

Bibliographie

- ABBAS AK, LICHTMAN AH (2004), *Basic Immunology: Functions and Disorders of the Immune System*, 2nd edition, Philadelphia: W.B. Saunders Company, 336p.

- ADELAIDE J, MATTEI MG, MARICS I, RAYBAUD F, PLANCHE J, DE LAPEYRIERE O, BIRNBAUM D (1988), Chromosomal localization of the host oncogene and its co-amplification with the int2 oncogene in a human melanoma, *Oncogene*, **2** (4), 413-416.

- ALBERTS B, BRAY D, LEWIS J, RAFF M, ROBERTS K, WATSON J.D. (1994), *Molecular Biology of The Cell*, 3ème edition, New York : Garland Publishing, 1408p.

- ALEXANDER AN, HUELSMEYER MK, MITZEY A, DUBIELZIG RR, KURZMAN ID, MAC EWEN EG, VAIL DM (2006), Development of an allogeneic whole-cell tumor vaccine expressing xenogeneic gp100 and its implementation in a phase II clinical trial in canine patients with malignant melanoma, *Cancer Immunol Immunother*, **55** (4), 433-442.

- ANDRAWISS M, MARON A, BELTRAN W, OPOLON P, CONNAULT E, GRISCELLI F, YEH P, PERRICAUDET M, DEVAUCHELLE P (2001), Adenovirus-mediated gene transfer in canine eyes: a preclinical study for gene therapy of human uveal melanoma, *J Gene Med*, **3** (3), 228-39.

- APTE RS, NIEDERKORN JY, MAYHEW E, ALIZADEH H (2001), Angiostatin Produced by Certain Primary Uveal Melanoma Cell Lines Impedes the Development of Liver Metastases, *Arch Ophthalmol*, **119** (17), 1805-1809.

- ARONSOHN MG, CARPENTER JL (1990), Distal extremity melanocytic nevi and malignant melanomas in dogs, *JAAHA*, **26**, 605-612.

- AUROUX M, HAEGEL P. (1974), Neurulation, *In : Embryologie : travaux pratiques et enseignement dirigé, Fascicule 3 : organogénèse : système nerveux, organes des sens et intégration neuro-endocrinienne*, 2ème édition, Paris 6 : Masson et Cie, 4-7.

- BADA A, CASACO PARADA A, ARTEAGA M, MARTINEZ J, LEON A, SANTANA E, HERNANDEZ O, ORPHEE R, GONZALEZ A, MESA C, GONZALEZ C, MONTERO E, FERNANDEZ LE (2002), Toxicity of a GM3 cancer vaccine in a Macaca fascicularis monkey : a 12-month study, *Hum Exp Toxicol*, **21** (5), 263-267.

- BAPTISTA CS, VILLAGRASA M, MARINHO AA (2006), Standardised B-scan and A-scan echographic evaluation of spontaneous anterior uveal melanomas in the dog, *Veterinary Journal*, **171**(2), 322-330.

- BASSET-SEGUIN N, SOUFIR N (2005), Cancers cutanés, In : LACAVE R, LARSEN CJ, ROBERT J, *Cancérologie fondamentale*, Paris : éditions John Libbey Eurotext, 267-275.

- BELLET D, DEBRAY C, BIDART JM (2003), chapitre 18 : Utilisation des anticorps monoclonaux pour le traitement des cancers, *In :* CHOUAIB S, BENSUSSAN A, *Immunologie des cancers*, Paris 6ème : Médecine-Sciences Flammarion, 203-216.

- BERGMAN PJ, CAMPS-PALAU MA, MAC KNIGHT J, LEIBMAN NF, CRAFT DM, LEUNG C, LIAO J, RIVIERE I, SADELAIN M, HOHENHAUS AE, GREGOR P, HOUGHTON AN, PERALES MA, WOLCHOK JD (2006), Development of a xenogeneic DNA vaccine program for canine malignant melanoma at the Animal Medical Center, *Vaccine*, **24**, 4582-4585.

- BERGMAN PJ, MAC KNIGHT J, NOVOSAD A, CHARNEY S, FAREELY J, CRAFT D, WULDERK M, JEFFERS Y, SADELAIN M, HOHENHAUS AE, SEGAL N, GREGOR P, ENGELHORN M, RIVIERE I, HOUGHTON AN, WOLCHOK JD (2003), Long-term survival of dogs with advanced malignant melanoma after DNA vaccination with xenogeneic human tyrosinase : a phase I trial, *Clinical Cancer Research*, **9**, 1284-1290.

- BERNARD A (1967), *Cancer*, Montréal: Le cercle du livre de France, 144p.

- BERNEX F (2002), *Histologie spéciale : la peau*, Polycopié, École Nationale Vétérinaire d'Alfort, Unité Pédagogique d'Histologie - Embryologie - Anatomie-Pathologique vétérinaires, 18p.

- BERRINGTON AJ, JIMBOW K, HAINES DM (1994), Immunohistochemical detection of melanoma-associated antigens on formalin-fixed, paraffin-embedded canine tumors, *Vet Pathol*, **31** (4), 455-461.

- BETTON FR, GORMAN NT (1978), Cell-mediated responses in dogs with spontaneous neoplasms: I. Detection of cell-mediated cytotoxicity by the chromium-51 release assay, *J. Natl. Cancer Inst*. **61** (4), 1085–1093.

- BIANCO SR, SUN J, FOSMIRE SP, HANCE K, PADILLA ML, RITT MG, GETZY DM, DUKE RC, WITHROW SJ, LANA S, MATTHIESEN DT, DOW SW, BELLGRAU D, CUTTER GR, HELFAND SC, MODIANO JF (2003), Enhancing antimelanoma immune responses through apoptosis, *Cancer gene therapy*, **10**, 726-736.

- BILLER BJ, ELMSLIE RE, BURNETT RC, AVERY AC, DOW SW (2007), Use of FoxP3 expression to identify regulatory T cells in healthy dogs and dogs with cancer, *Veterinary Immunology and Immunopathology*, **116**, 69-78.

- BLANCHARD TW, BRYANT NJ, MENSE MG (2001), Balloon cell melanoma in three dogs: a histological, immunohistochemical and ultrastructural study, *J. Comp. Path*, **125**, 254-261.

- BOLON B, CALDERWOOD MAYS MB, HALL BJ (1990), Characteristics of canine melanomas and comparison of histology and DNA ploidy to their biologic behaviour, *Vet. Pathol.*, **27**, 96-102.

- BONNETT BN, EGENWALL A, HEDHAMMAR A, OLSON P. (2005) , Mortality in over 350,000 insured Swedish dogs from 1995-2000 : I. Breed-, gender-, age- and cause-specific rates, *Acta Veterinaria Scandinavica*, **46** (3), 105-120.

- BOSSE P (2005), Génétique de la couleur du pelage chez les mammifères : de la souris au chat, *Bull. Acad. Vét. France*, **158** (4), 499-507.

- BRADLEY RL, SPONENBERG DP, MARTIN RA (1986), Oral neoplasia in 15 dogs and four cats, *Seminary of veterinary medicine and surgery*, **1**, 33-42.

- BRODEY RS (1972), Immunological therapy of canine neoplasms, *Gaines Veterinary symposium*, **22**, 16-18.

- BRUNET E. (janvier 2004, modifié le 20 mars 2004), Cancérologie générale, chap.9 la chimiothérapie des cancers. [en-ligne], Caen (France) : Centre Régional François Baclesse, Faculté de Médecine de Caen, [http://www.oncoprof.net/Generale2000/g09_Chimiothérapie/g09_ct18.html], (consulté le 13 juin 2006).

- BURMESTER GR, PEZZUTTO A (2003), Color atlas of immunology, New-York : Thieme Medical Publisher, 322p.

- BURNET FM (1970), The concept of immunological surveillance, *Prog. Exp. Tumor Res.* **13**, 1–27.

- BUSAM KJ, IVERSEN K, COPLAN KA, OLD LJ, STOCKERT E, CHEN YT, McGREGOR DP, JUNGBLUTH A (1998), Immunoreactivity for A103, an antibody to MelanA (MART-1), in adrenocortical and other steroid tumors, *Am. J. Surg. Pathol*., **27**, 57-63.

- CALHOUN ML, STINSON ALW (1987), Chapter 16: Integument, *In:* DELLMANN HD, BROWN EM, editors, *Textbook of veterinary histology*, 3rd edition, Philadelphia: Lea & Febiger, 382-385.

- CANGUL IT, VAN GARDEREN E, VAN DER LINDE-SIPMAN JS, VAN DEN INGH TS, SCHALKEN JA (2001), Canine balloon and signet-ring cell melanomas: a histological and immunohistochemical characterization, *J. Comp. Path*, **125**, 166-173.

- CATALA M., ANDRE J.M., POIRIER J. (2005), *Histologie : organes, systèmes et appareils, Polycopié, Chapitre 5 : la peau et les phanères*, Université PARIS-VI Pierre et Marie Curie, Faculté de Médecine Pitié-Salpêtrière, Service d'Histologie – Embryologie, 57-72.

- CATCHPOLE B, GOULD SM, KELLETT-GREGORY LM, DOBSON JM (2002a), Immunosuppressive cytokines in the regional lymph node of a dog suffering from oral malignant melanoma, *Journal of Small Animal Practice*, **43**, 464-467.

- CATCHPOLE B, GOULD SM, KELLETT-GREGORY LM, DOBSON JM (2003), Development of a multiple-marker polymerase chain reaction assay for detection of metastatic melanoma in lymph node aspirates of dogs, *Am J Vet Res*, **5**, 544-549.

- CATCHPOLE B, STELL AJ, DOBSON JM (2002b), Generation of blood-derived dendritic cells in dogs with oral malignant melanomas, *J Comp Path*, **126**, 238-241.

- CHOI C, KUSEWITT DF (2003), Comparison of Tyrosinase-Related Protein-2, S-100, and Melan A immunoreactivity in canine amelanotic melanomas, *Vet Pathol*, **40**, 713-718.

- CHOUAIB S, BENSUSSAN A (2003), chapitre 1 : la réponse immunitaire anti-tumorale, *In : Immunologie des cancers*, Paris 6ème : Médecine-Sciences Flammarion, 1-6.

- CHUDNOVSKY Y, KHAVARI PA, ADAMS AE (2005), Melanoma genetics and the development of rational therapeutics, *J. Clin. Invest.* **115**, 813–824.

- COULIE P (2003), chapitre 10 : Antigènes reconnus par des lymphocytes T sur des cellules tumorales humaines, *In :* CHOUAIB S, BENSUSSAN A, *Immunologie des cancers*, Paris 6ème : Médecine-Sciences Flammarion, 109-120.

- CRESPEAU F. (1999), *Pathologie des cellules - Pathologie des substances tissulaires – interstitielles - Pathologie des systèmes pigmentaires (Tome 1)*, Polycopié, École Nationale Vétérinaire d'Alfort, Unité Pédagogique d'Histologie –Embryologie - Anatomie-Pathologique vétérinaires, 125-135.

- CRESPEAU F. (2002), *Cancérologie générale*, Polycopié, École Nationale Vétérinaire d'Alfort, Unité Pédagogique d'Histologie –Embryologie - Anatomie-Pathologique vétérinaires, 75p.

- CULLEN JM, PAGE R, MISDORP W (2002), Chapter 1 : An overview of cancer pathogenesis, diagnosis, and management, *In :* MEUTEN DJ editor, *Tumors in Domestic Animals*, 4th Edition, USA : Iowa State Press, 3-44.

- DANIEL SL, OGILVIE GK, FELSBURG PJ (1990), Modulation of canine lymphocyte blastogenesis via histamine, *Vet Immunol Immunopathol*, **24**(1), 69-77.

- DINCER Z, JASANI B, HAYWOOD S, MULLINS JE, FUENTEALBA IC (2001), Metallothionin expression in canine and feline mammary and melanotic tumours, *J Comp Pathol*., **125** (2-3), 130-6.

- DOHI T, NORES G, HAKOMORI SI (1988), An IgG3 monoclonal antibody established after immunization with GM3 lactone : immunochemical specificity and inhibition of melanoma cell growth in vitro, *Cancer Research*, **48**, 5680-5685.

- DONALDSON D, SANSOM J, ADAMS V (2006b), Canine limbal melanoma: 30 cases (1992-2004), Part 2. Treatment with lamellar resection and adjunctive strontium-90β plesiotherapy - efficacy and morbidity, *Veterinary Ophthalmology*, **9** (3), 179–185.

- DONALDSON D, SANSOM J, SCASE T, ADAMS V, MELLERSH C (2006a), Canine limbal melanoma: 30 cases (1992-2004), Part 1. Signalment, clinical and histological features and pedigree analysis, *Veterinary Ophthalmology*, **9** (2), 115–119.

- DORSKY RI, RAIBLE DW, MOON RT (2000), Direct regulation of *nacre*, a zebrafish *MITF* homolog required for pigment cell formation, by the Wnt pathway. *Genes Dev*, **14** (2), 158–162.

- DOW SW, ELMSLIE RE, WILSON AP, ROCHE L, GORMAN C, POTTER TA (1998), In Vivo Tumor Transfection with Superantigen plus Cytokine Genes Induces Tumor Regression and Prolongs Survival in Dogs with Malignant Melanoma, *J. Clin. Invest*., **101**, 2406-2414.

- DUBIELZIG RR (1990), Ocular neoplasia in small animals, *Veterinary Clinics of North America : Small Animal Practice*, **20** (3), 837-845.

- DUBIELZIG RR (2002), Chapter 15 : Tumors of the eye, *In :* MEUTEN DJ editor, *Tumors in Domestic Animals*, 4th Edition, USA : Iowa State Press, 401-482.

- DUCLOS D (2006), Lasers in Veterinary Dermatology, *Veterinary Clinics of North America: Small Animal Practice*, **36** (1), 15-37.

- DUNN KJ, WILLIAMS BO, LI Y, PAVAN WJ. (2000), Neural crest-directed gene transfer demonstrates Wnt1 role in melanocyte expansion and differentiation during mouse development, *Proc Natl Acad Sci USA*, **97** (18), 10050-5.

- ELMSLIE RE, POTTER TA, DOW SW (1995), Direct DNA injection for the treatment of malignant melanoma, *Proceedings of the veterinary cancer society 15th annual conference*, Tucson, **15**, 52-53.

- FAVROT MC (2005), Biothérapies, *In* : LACAVE R, LARSEN CJ, ROBERT J, *Cancérologie fondamentale*, Paris : éditions John Libbey Eurotext, 414-421.

- FAVROT MC, ZAVAGLIA D, HURBIN A, COLL JL (2003), chapitre 14 : Thérapie génique en cancérologie, *In :* CHOUAIB S, BENSUSSAN A, *Immunologie des cancers*, Paris 6ème : Médecine-Sciences Flammarion, 159-169.

- FELDMAN BF, MADEWELL BR, MILLER RB (1981), Serum lysozyme (muramidase) activity in dogs with neoplastic disease, *American Journal of Veterinary Research*, **42** (8), 1319-1321.

- FLODGREN P, BORGSTROM S, JONSSON PE, LINDSTROM C, SJOGREN HO (1983), Metastatic malignant melanoma : regression induced by combined treatment with interferon [HuIFN-alpha(Le)] and cimetidine, *Int J Cancer*, **32**(6), 657-65.

- FOLBERG R, HENDRIX MJC, MANIOTIS AJ (2000), Vasculogenic mimicry and tumor angiogenesis, *American Journal of Pathology*, **156** (2), 361-381.

- FRADELIZI D, BLAY JY, CHOUAIB S (2003), chapitre 11 : Cytokines : immunité, inflammation et cancer, *In :* CHOUAIB S, BENSUSSAN A, *Immunologie des cancers*, Paris 6ème : Médecine-Sciences Flammarion, 121-135.

- GANTER P, JOLLES G (1969), Chapitre 11 : Pigments, *In : Histochimie normale et pathologique Tome 1*, Paris : Gauthier – Villars, 815-825 et 861-872.

- GARTNER LP, HIATT JL. (2006) *Interactive Color Atlas of Histology:* Student Version 2.0. , [cd-rom], Baltimore : Lippincott Williams & Wilkins.

- GINN PE (1996), Immunohistochemical detection of P-glycoprotein in formalin-fixed and paraffin-embedded normal and neoplastic canine tissues, *Vet Pathol*, **33**, 533-541.

- GOLDSCHMIDT MH, DUNSTAN RW, STANNARD AA, VON TSCHARNER C, WALDER EJ, YAGER JA (1998), Melanocytic tumors and tumorlike lesions, *In : Histological Classification of Epithelial and Melanocytic Tumors of the Skin of Domestic Animals*, 2nd series, III, Washington DC : Armed Forces Institute of Pathology, 38-41.

- GOLDSCHMIDT MH, HENDRICK MJ (2002), Chapter 2 : Tumors of the skin and soft tissues, *In :* MEUTEN DJ editor, *Tumors in Domestic Animals*, 4th Edition, USA : Iowa State Press, 45-118.

- GOLDSTEIN RS, HESS PW (1977), Cryosurgical treatment of cancer, *Vet Clin North Am*, **7** (1), 51-64.

- GRIER RI, THOEN CO, HARRIS DL (1978), Regression of cutaneous melanosarcoma following intralesional *Mycobacterium bovis* BCG injection : a case report, *JAAHA*, **14**, 76-81.

- GUERQUIN-KERN JL, HILLION F, MADELMONT JC, LABARRE P, PAPON J, CROISY A (2004), Ultra-structural cell distribution of the melanoma marker iodobenzamide : unproved potentiality of SIMS imaging in life sciences, *BioMedical Engineering OnLine*, **3** (10), 1-7.

- GUEZGUEZ B, VIGNERON P, ALAIS S, JAFFREDO T, GAVARD J, MEGE RM, DUNON D (2006), A dileucine motif targets MCAM-1 cell adhesion molecule to the basolateral membrane in MDCK cells, *Federation of European Biochemical Societies*, **580**, 3649-3656.

- GUO Y, MA J, WANG J, CHE X, NARULA J, BIGBY M, WU M, SY MS (1994), Inhibition of human melanoma growth and metastasis in vivo by anti-CD44 monoclonal antibody, *Cancer Research*, **54**, 1561-1565.

- GYORFFY S, RODRIGUEZ-LECOMPTE JC, WOODS JP, FOLEY R, KRUTH S, LIAW PCY, GAULDIE J (2005), Bone marrow-derived dendritic cell vaccination of dogs with naturally occurring melanoma using human gp100 antigen, *J Vet Intern Med*, **19**, 56-63.

- HAHN KA, DENICOLA DB, RICHARDSON RC, HAHN EA. (1994) Canine oral malignant melanoma : Prognostic utility of an alternative staging system, *J Small Anim Pract*, **35**, 251-256.

- HAHN KA, RICHARDSON RC (1995), Detection of serum alpha-fetoprotein in dogs with naturally occurring malignant neoplasia, *Vet Clin Pathol*, **24** (1), 18-21.

- HARRIS C, PIERCE K, KING G, YATES KM, HALL J, TIZARD I (1991), Efficacy of acemannan in treatment of canine and feline spontaneous neoplasms, *Mol Biother*., **3** (4), 207-13.

- HEAD KW, ELSE RW, DUBIELZIG RR (2002), Chapter 8 : Tumors of the alimentary tract, *In :* MEUTEN DJ editor, *Tumors in Domestic Animals*, 4th Edition, USA : Iowa State Press, 401-482.

- HELFAND SC, SOERGEL SA, DONNER RL, GAN J, HANK JA, LINDSTROM MJ, SONDEL PM (1994a), Potential to involve multiple effector cells with human recombinant interleukin-2 and antiganglioside monoclonal antibodies in a canine malignant melanoma immunotherapy model, *J Immunother Emphasis Tumor Immunol*, **16** (3), 188-197.

- HELFAND SC, SOERGEL SA, MODIANO JF, HANK JA, SONDEL PM (1994b), Induction of lymphokine-activated killer (LAK) activity in canine lymphocytes with low dose human recombinant interleukin-2 in vitro, *Cancer Biother*, **9** (3), 237-244.

- HERON JF (1998a), Cancérologie fondamentale : Division cellulaire et cycle cellulaire, [en-ligne], Caen (France) : Centre Régional François Baclesse, Faculté de Médecine de Caen. [http://www.baclesse.fr/cours/fondamentale/4-division-cellulaire/Divis-0.htm] (consulté le 12 juillet 2007).

- HERON JF (1998b), Cancérologie fondamentale : modèle général de la cancérogenèse [en-ligne], Caen (France) : Centre Régional François Baclesse, Faculté de Médecine de Caen [http://www.baclesse.fr/cours/fondamentale/c10-mecanisme/Etape-0.htm] (consulté le 13 juillet 2007).

- HERON JF (2006a), Cancérologie générale : Diagnostic des cancers : immunohistochimie [en-ligne], Caen (France) : Centre Régional François Baclesse, Faculté de Médecine de Caen [http://www.oncoprof.net/Generale2000 /g04_Diagnostic/Histologie/Technique-texte/dg_ap_tech06.html] (consulté le 23 juillet 2007).

- HERON JF (2006b), Cancérologie générale : Autres traitements [en-ligne], Caen (France) : Centre Régional François Baclesse, Faculté de Médecine de Caen [http://www.oncoprof.net/Generale2000/g11_AutresTraitements/g11_at03.html] (consulté le 06 octobre 2007).

- HOGGE GS, BURKHOLDER JK, CULP J, ALBERTINI MR, DUBIELZIG RR, KELLER ET, YANG NS, MACEWEN EG (1998), Development of human granulocyte-macrophage colony-stimulating factor-transfected tumor cell vaccines for the treatment of spontaneous canine cancer, *Hum Gene Ther*, **9** (13), 1851-61.

- HOGGE GS, BURKHOLDER JK, CULP J, ALBERTINI MR, DUBIELZIG RR, YANG NS, MACEWEN EG (1999), Preclinical development of human granulocyte-macrophage colony-stimulating factor-transfected tumor cell vaccines using established canine cell lines and normal dogs, *Cancer gene Therapy*, **6** (1), 26-36.

- HÖINGHAUS R, MISCHKE R, HEWICKER-TRAUTWEIN M (2002), Use of immunocytochemical techniques in canine melanoma, *J Vet Med A*, **49**, 198-202.

- HUDRISIER D (2003), Présentation générale du système immunitaire, de ses acteurs et des mécanismes d'action mis en jeu [en-ligne], Albi (France) : Centre universitaire de formation et de recherche JF Champollion [http://www.univ-jfc.fr/bibli_supports/d_hudrisier/dhudrisier_cours_immun_chapitre_1a3_2003.html](consulté le 06 octobre 2007).

- IMBAULT-HUART M-J. (1985), Histoire du Cancer, *Histoire*, **74**, 74-77.

- INSEE (2006), *Portait social*, Paris : INSEE, 278p.

- INSERM (2005), *Cancer : Approche méthodologique du lien avec l'environnement*, Paris : INSERM, 78p.

- INSTITUT PASTEUR (avril 2004), Cancer, *In : La recherche vaccinale à l'institut Pasteur*. [en-ligne]. Paris (France) : Institut Pasteur [http://www.pasteur.fr/actu/presse/dossiers/vaccins/cancers.html] (consulté le 13 juin 2006).

- IWABUCHI K, YAMAMURA S, PRINETTI A, HANDA K, HAKOMORI SI (1998), GM3-enriched microdomain involved in cell adhesion and signal transduction through carbohydrate-carbohydrate interaction in mouse melanoma B16 cells, *The Journal of Biological Chemistry*, **273** (15), 9130-9138.

- JACK A, BOYES C, AYDIN N, ALAM K, WALLACK M (2006), The treatment of melanoma with an emphasis on immunotherapeutic strategies, *Surgical oncology*, **15** (1), 13-24.

- JACOBS RM, MESSICL JB, VALLI VE (2002), Chapter 8 : Tumors of the alimentary tract, *In :* MEUTEN DJ editor, *Tumors in Domestic Animals*, 4th Edition, USA : Iowa State Press, 698-738.

- KATO M, WATARAI S, NISHIKAWA S, IWASAKI T, KODAMA H (2007), A novel culture method of canine peripheral blood lymphocytes with concanavilin A and recombinant human interleukin-2 for adoptive immunotherapy, *J Vet Med Sci*, **69** (5), 481-486.

- KATO K, NISHIMURA R, SASAKI N, MATSUNAGA S, MOCHIZUKI M, NAKAYAMA H, OGAWA H (2005), Magnetic resonance imaging of a canine eye with melanoma, *Journal of veterinary medical science*, **67** (2), 179-182.

- KERBRAT P (2002), Que faire des marqueurs tumoraux [en-ligne], Rennes (France) : Réseau pédagogique de l'université de Rennes 1, [http://www.med.univ-rennes1.fr/ resped/s/cancero/ marqueurstumoraux.html], (consulté le 21 juillet 2007).

- KHAN A, MARTIN ES, WEBB K, WELDON D, HILL NO, DUVALL J, HILL JM (1982), Regression of malignant melanoma in a dog by local injections of a partially purified preparation containing human alpha-lymphotoxin, *Proceedings of the society for experimental biology and medicine*, **169** (2), 291-294.

- KIM CJ, DESSUREAULT S, GABRILOVITCH D, REINTGEN DS, SLINGLUFF CL (2002), Immunotherapy for melanoma, *Cancer control*, **9** (1), 22-30.

- KIM K, DANIELS KJ, HAY E D, (1998), Tissue-specific expression of beta-catenin in normal mesenchyme and uveal melanomas and its effect on invasiveness, *Exp Cell Res*, **245** (1), 79-90.

- KNAPP DB (2002), Chapter 28 : Immunotherapy and biologic response modifiers, *In :* MORRISON WB, *Cancer in Dogs and Cats: Medical and Surgical Management*, Second edition, Jackson Wyoming : Teton NewMedia, 425-439.

- KOENIG A, BIANCO R, FOSMIRE S, WOJCIESZYN J, MODIANO JF (2002), Expression and Significance of p53, Rb, p21/waf-1, p16/ink-4a, and PTEN Tumor Suppressors in Canine Melanoma, *Vet Pathol*, **39**, 458-472.

- KOENIG A, WOJCIESZYN J, WEEKS BR, MODIANO JF (2001), Expression of S100a, vimentin, NDE, Melan A/MART-1 in seven canine melanoma cell lines and twenty-nine retrospective cases of canine melanoma, *Vet Pathol*, **38**, 427-435.

- KOSMATOPOULOS K, LEMONNIER FA (2003), chapitre 9 : Présentation des antigènes tumoraux, immunogénicité peptidique et complexe majeur d'histo-compatibilité, *In :* CHOUAIB S, BENSUSSAN A, *Immunologie des cancers*, Paris 6ème : Médecine-Sciences Flammarion, 95-107.

- KRAKOWKA S (1983), Natural Killer (NK) Cell Activity in Adult Gnotobiotic Dogs, *Am. J. Vet. Res.*, **44** (4), 635-638.

- LABORATOIRES CERBA (1988), *Quid Novi 1 : les marqueurs tumoraux*, France : Laboratoires Cerba, 107p.

- LAPRIE C, ABADIE J, AMARDEILH MF, NET JL, LAGADIC M, DELVERDIER M (2001), MIB-1 immunoreactivity correlates both biological behaviour in canine cutaneous melanoma, *Veterinary Dermatology*, **12**, 139-147.

- LATSHAW W.K. (1987), *Veterinary Developmental Anatomy : a clinically oriented approach*, Philadelphia : B.C. Decker Inc, 283p.

- LE GALL JP (2001), Les marqueurs tumoraux, [en-ligne], Rennes (France) : Réseau pédagogique de l'université de Rennes 1, [http://www.med.univ-rennes1.fr/ resped/s/cancero/ semiomq/marqtum .htm] (consulté le 20 juillet 2007).

- LEFTHERIOTIS E, CARCAGNE JG, JOUBERT L (1980), Immunothérapie bispécifique des tumeurs malignes (mélanomes) par oncolysats à la vaccine autologue ou homologues, *Bull Soc Sci Vet et Med comparée*, **82** (3), 123-135.

- LEIFER CE, PAGE RL, MATUS RE, PATNAIK AK, MAC EWEN EG (1987), Proliferative glomerulonephritis and chronic active hepatitis with cirrhosis associated with *Corynebacterium parvum* immunotherapy in a dog, *JAVMA*, **190** (1), 78-80.

- LIAO J, GREGOR P, WOLCHOK JD, ORLANDI F, CRAFT DM, LEUNG C, HOUGHTON AN, BERGMAN PJ (2006), Vaccination with human tyrosinase DNA induces antibody responses in dogs with advanced melanoma, *Cancer immunity*, **6**, 8-18.

- LIU KX, CHURCH BIRD AE, LENZ SD, McDONOUGH SP, WOLFE LG (1994), Antigen expression in normal and neoplastic canine tissues defined by a monoclonal antibody generated against canine mesothelioma cells, *Vet Pathol*, **31**, 663-673.

- MA Z, KHATLANI TS, OHNO K, SASAKI K, INOKUMA H, ONISHI T (2000), Cloning and sequencing of canine MAGE cDNA, *Tissue Antigens*, **56** (2), 166-169.

- MAC EWEN EG (1976), General concepts of immunotherapy of tumors, *JAAHA*, **12**, 363

- MAC EWEN EG, KURZMAN HD, VAIL DM, DUBIELZIG R, EVERLITH K, MADEWELL BR, RODRIGUEZ CO, PHILIPPS B, ZWAHLEN H, OBRADOVICH J, ROSENTHAL RC, FOX LE, ROSENBERG M, HENRY C, FIDEL J (1999), Adjuvant therapy for melanoma in dogs : results of randomized clinical trials using surgery, liposome-encapsulated muramyl tripeptide, and granulocyte macrophage colony-stimulating factor, *Clinical Cancer Research*, **5**, 4249-4258.

- MAC EWEN EG, PATNAIK AK, HARVEY HJ, HAAYES AA, MATUS R (1986), Canine oral melanoma : Comparison of surgery versus surgery plus *Corynebacterium parvum*, *Cancer investigation*, **4**, 397-402.

- MAGNOL JP, MARCHAL T, DELISLE F, DEVAUCHELLE P, FOURNEL C. (1998) les tumeurs cutanées et sous-cutanées, *In : Cancérologie clinique du chien.* Saint-Pierre-La-Palud : Th. Marchal, 100-104.

- MALIVER P, ESTRADA M, LAGADIC M, MIALOT M, MANIN S, FONTAINE JJ (2004), An osteoid variant of cutaneous melanoma in a dog detected by S100 and Melan-A markers, *J Vet Med A*, 51, 413-415.

- MANDIGERS PJJ, SENDERS T, ROTHUIZEN J. (2006), Morbidity and mortality in 928 Dobermans born in the Netherlands between 1993 and 1999 , *Vet Rec.* , **158**, 226-229.

- MARINO DJ, MATTHIESEN DT, STEFANACCI JD, MOROFF SD (1995), Evaluation of dogs with digit masses: 117 cases (1981-1991), *J Am Vet Med Assoc.*, **207** (6):726-8.

- MARTIN C (1981), Canine epibulbar melanomas, *Journal of the American Animal Hospital Association*, **17**, 83–90.

- MARTIN PM, MAGDELENAT H (2005), Marqueurs tissulaires tumoraux, *In:* LACAVE R, LARSEN CJ, ROBERT J, *Cancérologie fondamentale*, Paris : éditions John Libbey Eurotext, 366-379.

- MARTIN PM, MURACCIOLE X (2005), Biomarqueurs tumoraux sériques dans les tumeurs solides humaines, *In :* LACAVE R, LARSEN CJ, ROBERT J, *Cancérologie fondamentale*, Paris : éditions John Libbey Eurotext, 355-365.

- MAYR B, ESCHBORN U, SCHLEGER W, LOUPAL G, BURTSCHER H (1992), Cytogenetic studies in a canine malignant melanoma, *J. Comp. Path*, **106**, 319-322.

- MAYR B, SCHAFFNER G, REIFINGER M, ZWETKOFF S, PRODINGER B (2003), N-ras mutations in canine malignant melanomas, *Vet Journal*, **165** (2), 169-171.

- MILLANTA F, FRATINI F, CORAZZA M, CASTAGNARO M, ZAPPULLI V, POLI A (2002), Proliferation activity in oral and cutaneous canine melanocytic tumours : correlation with histological parameters, location, and clinical behaviour, *Research in veterinary science*, **73**, 45-51.

- MILNER RJ, SALUTE M, CRAWFORD C, ABBOT JR, FARESE J (2006), The immune response to disialoganglioside GD3 vaccination in normal dogs : a melanoma surface antigen vaccine, *Veterinary Immunology and Immunopathology*, **114**, 273-284.

- MINISTERE DE LA SANTE (2003), Le mélanome : un cancer cutané de plus en plus fréquent [en-ligne]. Paris (France) : Ministère de la Santé [http://www.sante. gouv.fr/htm/actu/melanome/ melanome2.htm] (consulté le 8 juin 2006).

- MISFELDT ML, GRIMM DR (1994), Sinclair miniature swine: an animal model of human melanoma, *Veterinary Immunology and Immunopathology*, **43**, 167-175.

- MODIANO JF, RITT MG, WOJCIESZYN J (1999), The Molecular Basis of Canine Melanoma: Pathogenesis and Trends in Diagnosis and Therapy, *Journal of Veterinary Internal Medicine*, **13** (3), 163–174.

- MOORE AS, MADEWELL BR, LUND JK (1989), Immunohistochemical evaluation of intermediate filament expression in canine and feline neoplasms, *American Journal of Veterinary Research*, **50** (1), 88-92.

- MOORE AS, THEILEN GH, NEWELL AD, MADEWELL BR, RUDOLF AR (1991), Preclinical study of sequential tumor necrosis factor and interleukine-2 in the treatment of spontaneous canine neoplasms, Cancer Research, **51** : 233-238.

- MUKARATIRWA S, CHIKAFA L, DLIWAYO R, MOYO N (2006), Mast cells and angiogenesis in canine melanomas : malignancy and clinicopathological factors, *European society of Veterinary Dermatology*, **17**, 141-146.

- MUKARATIRWA S, CHIPUNZA J, CHITANGA S, CHIMONYO M, BHEBHE E (2005), Canine cutaneous neoplasms : prevalence and influence of age, sex and site on the presence and potential malignancy of cutaneous neoplasms in dogs from Zimbabwe, *Journal of the South African Veterinary Association*, **76** (2), 59-62.

- OAKES MG, LEWIS DD, HEDLUND CS, HOSGOOD G. (1993), Canine oral neoplasia, *Compend Contin Educ Pract Vet*, **15** : 15-31.

- OLIVER JL, WOLFE LG (1992), Antigen expression in canine tissues, recognized by a monoclonal antibody generated against canine melanoma cells, *Am J Vet Res*, **53** (1), 123-128.

- OLIVER JL, WOLFE LG, LOPEZ MK, CHURCH-BIRD AE, TOIVIO-KINNUCAN M, DIETRICH MA (1997), Isolation and characterization of the canine melanoma antigen recognized by the murine monoclonal antibody IBF-9 and its distribution in cultured canine melanoma cell lines, *Am J Vet Res*, **58** (1), 46-52.

- ORLOW SJ, HEARING VJ, SAKAI C, URABE K, ZHOU BK,SILVERS WK, MINTZ B (1995), Changes in expression of putative antigens encoded by pigment genes in mouse melanomas at different stages of malignant progression. *Proc Natl Acad Sci USA*, **92**, 10152–10156.

- ORLOW SJ, SILVERS WK, ZHOU BK, MINTZ B (1998), Comparative decreases in tyrosinase, TRP-1, TRP-2, and Pmel 17/silver antigenic proteins from melanotic to amelanotic stages of syngeneic mouse cutaneous melanomas and metastases, *Cancer Res*, **58**, 1521–1523.

- PARMIANI G, ANDREOLA G, DALERBA P, CASTLLI C, RIVOLTINI L (2003), chapitre 17 : Approches vaccinales dans le traitement des cancers, *In :* CHOUAIB S, BENSUSSAN A, *Immunologie des cancers*, Paris 6ème : Médecine-Sciences Flammarion, 195-202.

- PAUL WE (Ed.) (1993), *Fundamental immunology*, 3rd ed, New York: Raven Press, 1490p.

- PAUL WE editor (1993), *Fundamental immunology*, Third Edition, New York: Raven Press, 1440p.

- PEREZ J, GARCIA PM, BAUTISTA MJ, MILLAN Y, ORDAS J, MARTIN DE LAS MULAS J (2002), Immunohistochemical characterization of tumor cells and inflammatory infiltrate associated with cutaneous melanocytic tumors of Duroc and Iberian Swine, *Vet. Pathol.*, **39**, 445-451.

- PETIT G, HIPOLITE A (mars 2008), Les maladies les plus redoutées par les français. [en-ligne], Paris (France): TNS-SOFRES [http://www.tns-sofres.com/etudes/pol/050308_maladies_r.htm] (consulté le 18 mars 2008).

- POIRIER J, COHEN I, BERNAUDIN JF, (1979) Histologie de la peau et ses annexes : Histophysiologie des mélanocytes, *In : Histologie humaine, Fascicule 7 : peau et phanères, seins, organes des sens*, 3ème edition, paris 6 : Éditions Maloine, 33-35.

- PREHN RT, MIAN MJ (1957), Immunity to methylcholanthrene-induced sarcomas, *J. Natl. Canc. Institute*, **18** : 769-778.

- PROSCHOWSKY HF, RUGBJERG H, ERSBOLL AK. (2003), Mortality of purebred and mixed-breed dogs in Denmark, *Prev Vet Med*, **58** (1-2), 63-74.

- QUINTIN-COLONNA F, BOULOUIS HJ, FREYBURGER L (2006a), Immunologie spéciale et immunopathologie : Rappels d'immunologie, [en-ligne] Maisons-Alfort (France) : cours en ligne de l'École Nationale Vétérinaire d'Alfort, [http://cours.vet-alfort.fr/fichier/fquintin-colonna/r_cours_332/rappel-immuno_fichiers/frame.htm], (consulté le 7 juillet 2006)

- QUINTIN-COLONNA F, BOULOUIS HJ, FREYBURGER L (2006b), Immunologie spéciale et immunopathologie : Immunité anti-tumorale, [en-ligne] Maisons-Alfort (France) : Cours en ligne de l'École Nationale Vétérinaire d'Alfort, [http://cours.vet-alfort.fr/fichier/fquintin-colonna/r_cours_332/Immunite-anticancereuse_fichiers/frame htm], (consulté le 7 juillet 2006)

- QUINTIN-COLONNA F, DEVAUCHELLE P, FRADELIZI D, MOUROT B, FAURE T, KOURILSKY P, ROTH C, MEHTALI M (1996), Gene therapy of spontaneous canine melanoma and feline fibrosarcoma by intratumoral administration of histoincompatible cells expressing human interleukin-2, *Gene therapy* , **3** (12), 1104-1112.

- RABANAL RH, FONDEVILA DM, MONTANE V, DOMINGO M, FERRER L (1989), Immunocytochemical diagnosis of skin tumours of the dog with special reference to undifferentiated types, *Research in Veterinary Science*, **47**, 129-133.

- RAMOS-VARA JA, BEISSENHERZ ME, MILLER MA, JOHNSON GC, PACE LW, FARD A, KOTTLER SJ (2000), Retrospective study of 338 canine oral melanomas with clinical, histologic, and immunohistochemical review of 129 cases, *Vet Pathol*, **37** (6), 597-608.

- RAWLES M.E. (1955), Special vertebrate organogenesis : chapter 8 : Skin and its derivatives, In : WILLIER BH, WEISS PA, HAMBURGER V, editors, *Analysis of development*, Philadelphia and London : W.B. Saunders company, 499-519.

- RAYMOND-LETRON I, BOURGES-ABELLA N, DELVERDIER M, REGNIER A (2006), Mélanomes oculaires du chien et du chat, *In : Séminaire annuel de la SFAPV*, ENVA, Maisons-Alfort, France, 17 Novembre 2006.

- RICHTER A, ESCOBAR HM, GÜNTHER K, SOLLER JT, WINKLER S, NOLTE I, BULLERDIEK J (2005), RAS Gene Hot-Spot Mutations in Canine Neoplasias, *Journal of Heredity*, **96** (7), 764-765.

- RODOLFO M, CATO EM, SOLDATI S, CERUTI R, ASIOLI M, SCANZIANI E, VEZZONI P, PARMIANI G, SACOO MG (2001), Growth of human melanoma xenografts is suppressed by systemic angiostatin gene therapy, *Cancer gene therapy*, **8** (7), 491-496.

- ROELS S, TILMANT K, DUCATELLE R (1999), PCNA and Ki67 proliferation markers as criteria for prediction of clinical behaviour of melanocytic tumors in cats and dogs, *J. Comp. Path.*, **121** , 13-24.

- ROELS S, TILMANT K, DUCATELLE R (2001), p53 expression and apoptosis in melanomas of dogs and cats, *Res Vet Sci*, **70** (1), 19-25.

- ROITT IM, BROSTOFF J, MALE DK (1994), Chapitre 17 : Immunologie des tumeurs, *In : Immunologie*, 3ème édition, Bruxelles : De Boeck-Wesmael Université, 17.1-17.12.

- RONIT L (2005), Endothelin receptor B is required for the expansion of melanocytes precursors and malignant melanoma, *Int. J. Dev. Biol.*, **49**, 173-180.

- SANDUSKY GE, CARLTON WW, WIGHTMAN K (1985), Immunohistochemical staining for S100 protein in the diagnosis of canine amelanotic melanoma, *Vet Pathol*, **22**, 577-581.

- SANDUSKY GE, CARLTON WW, WIGHTMAN K (1987), Diagnostic Immunohistochemistry of canine round cell tumours, *Vet. Pathol.*, **24**, 495-499.

- SANDUSKY GE, WIGHTMAN K, CARLTON WW, (1987), Immunocytochemical study of tissues from clinically normal dogs and of neoplasms, using keratin monoclonal antibodies, *Am J Vet Res*, **52** (4), 613-618.

- SCHAFF-LAFONTAINE N, BAUDRIHAYE M, BONIVER J (1990), Chapitre 27 : Résistance envers les tumeurs, In : PASTORET PP, GOVAERTS A, BAZIN H, I*mmunologie animale*, Paris 6 : Médecine-Sciences Flammarion, 299-306.

- SCHOLL R. (2002), *Der Papyrus Ebers, die größte Buchrolle zur Heilkunde Altägyptens*, Leipzig : Universitätsbibliothek, 40p.

- SCHULTHEISS PC (2006), Histologic features and clinical outcomes of melanomas of lip, haired skin, and nail bed locations of dogs, *Journal of Veterinary Diagnostic Investigation*, **18** (4) : 422-425.

- SCOTT DW, MILLER WT, GRIFFIN CE, (2001), *Muller and Kirk's Small Animal Dermatology*, 6th Edition, Philadelphia : W.B. Saunders Company, 1528p.

- SEMANA P (décembre 2001), Réponse immunitaire anti-tumorale [en-ligne], Rennes (France) : Réseau pédagogique de l'université de Rennes 1, [http://www.med.univ-rennes1.fr/resped/s/cancero/repimmuno/repimmuno.html], (consulté le 7 juillet 2006).

- SERRA M, MIQUEL L, DOMENZAIN C, DOCAMPO MJ, FABRA A, WIGHT TN, BASSOLS A (2005), V3 versican isoform expression alters the phenotype of melanoma cells and their tumorigenic potential, *Int J Cancer*, **114** (6), 879-886.

- SERRA M, PASTOR J, DOMENZAIN C, BASSOLS A (2002), Effect of transforming growth factor-beta1, insulin-like growth factor-I, and hepatocyte growth factor on proteoglycan production and regulation in canine melanoma cell lines, *Am J Vet Res*, **63** (8), 151-8.

- SERRA M, RABANAL RM, MIQUEL L, DOMENZAIN C, BASSOLS A (2004), Differential expression of CD44 in canine melanocytic tumours, *Journal of Comparative Pathology*, **130** (2/3), 171-180.

- SMITH SH, GOLDSCHMIDT MH, McMANUS PM (2002), A comparative review of melanocytic neoplasms, *Vet Pathol* , **39,** 651–678.

- SOERGEL SA, MAC EWEN EG, VAIL DM, POTTER DM, SONDEL PM, HELFAND SC (1999), The immunotherapeutic potential of activated canine alveolar macrophages and antitumor monoclonal antibodies in metastatic canine melanoma, *J immunother*, **22** (5), 443-453.

- SPANGLER WL, KASS PH (2006), The histologic and epidemiologic bases for prognostic considerations in canine melanocytic neoplasia, *Vet Pathol*, **43**, 136-149.

- STEVENS A, LOWE JS (1993) Peau et glande mammaire : Cellules épidermiques non kératinisantes : les mélanocytes, *In : Histologie*, Paris : Éditions Pradel, 353.

- STROMBERG PC, SCHUMM DE, WEBB TE, WARD H, COUTO CG (1995), Evaluation of oncofœtale protein-related mRNA transport activity as a potential early cancer marker in dogs with malignant neoplasms, *Am J Vet Res*, **56** (12), 1559-1563.

- SULAIMON SS, KITCHELL BE (2003), The basis biology of malignant melanoma: molecular mechanisms of disease progression and comparative aspects, *J Vet Intern Med*, **17** (6), 760-72.

- SULAIMON SS, KITCHELL BE, EHRHART EJ (2002), Immunohistochemical detection of melanoma-specific antigens in spontaneous canine melanoma, *J Comp Path*, **127**, 162-168.

- TAMURA K, YAMADA M, ISOTANI M; ARAI H, YAGIHARA H, ONO K, WASHIZU T, BONKOBARA M (2007), Induction of dendritic cell-mediated immune responses against canine malignant melanoma cells, *The Veterinary Journal*, doi:10.1016/j.tvjl.2006.11.005.

- TAMURA Y, PENG P, LIU K, DAOU M, SRIVASTAVA PK (1997), Immunotherapy of Tumors with Autologous Tumor-Derived Heat Shock Protein Preparations, *Science*, **278** (5335), 117-120.

- TARTOUR E, GAZANE A, FRIDMAN WH (2005), Immunologie des tumeurs, *In :* LACAVE R, LARSEN CJ, ROBERT J, *Cancérologie fondamentale*, Paris : éditions John Libbey Eurotext, 384-394.

- THOMAS L (1982), On immunosurveillance in human cancer, *Yale J. Biol. Med.* **55**, 329–333.

- TIZARD IR (2004), Chapter 31 : Resistance to tumors, *In : Veterinary Immunology, an introduction*, seventh edition, Philadelphia : Saunders, 364-377.

- TODOROFF RJ, BRODEY RS (1979), Oral and pharyngeal neoplasia, in the dog: a retrospective survey of 361 cases, *J Am Vet Med Assoc*, **175,** 567–571.

- TOPOALIAN SL, SOLOMON D, ROSENBERG SA (1989), Tumor-specific cytolysis by lymphocytes infiltrating human melanomas, *The Journal of Immunology*, **142** (10), 3714-3725.

- TSAI NM, CHEN BM, WEI SL, WU CW, ROFFLER SR (2003), Anti-tumor immunoglobulin M increases lung metastasis in an experimental model of malignant melanoma, *Clin Exp Metastasis*, **20** (2), 103-109.

- UGUREL S, RAPPL G, TILGEN W, REINHOLD U (2001), Increased serum concentration of angiogenic factors in malignant melanoma patients correlates with tumor progression and survival, *Journal of clinical oncology*, **19** (2), 577-583.

- VAN DER BRUGGEN P, TRAVERSARI C, CHOMEZ P, LURQUIN C, DE PLAEN E, VAN DEN EYNDE B, KNUTH A, BOON T (1991), A gene encoding an antigen recognized by cytolytic T lymphocytes on a human melanoma, *Science*, **254** (5038), 1643-7.

- VIGUIER M, LEMAITRE F, VEROLA O, CHO MS, GOROCHOV G, DUBERTRET L, BACHETEZ H, KOURILSKY P, FERRADINI L (2004), Foxp3 expressing $CD4^{+}CD25^{high}$ regulatory T cells are overrepresented in human metastatic melanoma lymph nodes and inhibit the function of infiltrating T cells, *The Journal of Immunology*, **173**, 1444-1453.

- WEISS L, GREEP RO, (1977) Melanocytes *In : Histology*, Fourth Edition, USA : McGraw-Hill Book Company, 595-598.

- WERGIN MC, BALLMER-HOFER K, ROOS M, ACHERMANN RE, INTEEWORN N, AKENS MK, BLATTMANN H, KASER-HOTZ B (2004), Preliminary study of plasma vascular endothelial growth factor (VEGF) during low- and high-dose radiation therapy of dogs with spontaneous tumors, *Veterinary Radiology and Ultrasound*, **45** (3), 247-254.

- WESSELING J, VAN DER WALK SW, VOS HV, SONNENBERG A, HILKENS J (1995), Episialin (MUC1) overexpression inhibits integrin-mediated cell adhesion to extracellular matrix components, *The Journal of Cell Biology*, **129** (1), 255-265.

- WHITESIDE TL, HERBEMAN RB (1989), The role of natural killer cells in human disease, *Clinical Immunology and Immunopathology*, **53** (1), 1-23.

- WHITLEY EM, BIRD AC, ZUCKER KE, WOLFE LG (1995), Modulation by canine interferon-gamma of major histocompatibility complex and tumor-associated antigen expression in canine mammary tumor and melanoma cell lines, *Anticancer Res*, **15** (3), 923-929.

- YANG H, LIU Z, WU MW, MAC ALPINE B, ANSEL J, ARMSTRONG C, WU GJ (2001), Isolation and characterization of mouse MUC18 cDNA gene, and correlation of MUC18 expression in mouse melanoma cell lines with metastatic ability, *Gene*, **265**, 133-145.

- ZHANG H, ROSDAHL I (2003), Ultraviolet A and B differently induce intracellular protein expression in human skin melanocytes-a speculation of separate pathways in initiation of melanoma, *Carcinogenesis*, **24** (12), 1929-34.

L'IMUNOLOGIE DES MÉLANOMES CANINS
- Étude bibliographique –

NOM et Prénom : CAPLIER Laura

RÉSUMÉ :

Le chien constitue un **patient à part entière**, bénéficiant des dernières trouvailles de la médecine humaine. Dans cette espèce, le mélanome, bien que rare, représente près de 7% des tumeurs malignes, et touche, dans plus de la moitié des cas, les muqueuses buccales. Cette tumeur exprime de **nombreux antigènes spécifiques** (tyrosinase, Melan A/MART-1, gp100, TRP-1, TRP-2, HMSA, MAGE-B, …), dont l'**intérêt diagnostique et pronostique** est considérable. Souvent immunogènes, ils contribuent au développement d'une réponse immunitaire anti-mélanome, à laquelle ce néoplasme échappe malheureusement, faisant de lui une tumeur agressive et de mauvais pronostic. Ces antigènes constituent aussi des **cibles thérapeutiques fondamentales**, à la base de l'immunothérapie, stratégie prometteuse et moins toxique que les traitements conventionnels.

Par ailleurs, le chien est un **modèle animal intéressant**, contribuant à l'avancée des recherches sur le mélanome humain. Animal de grande taille, développant des mélanomes spontanés, il partage le même environnement que son maître et fournit rapidement les résultats d'un traitement. Malgré la différence de localisation préférentielle, et l'absence d'induction connue par les UV, **les mélanomes comportent dans cette espèce de nombreuses similitudes avec les tumeurs humaines** (mécanismes moléculaires de cancérisation et de progression, caractéristiques histologiques et immunohistochimiques, comportement biologique, résistance aux traitements conventionnels).

Mots clés : IMMUNOLOGIE, MELANOME, ANTIGENES, MARQUEURS TUMORAUX, CARCINOGENESE, IMMUNOTHERAPIE, THERAPIE GENIQUE, CARNIVORE, CHIEN.

Jury :

Président : Pr.

Directeur : Pr. F. Quintin-Colonna

Assesseur : Pr. H. Combrisson

Adresse de l'auteur :

Mlle CAPLIER Laura, 12 rue Mauconseil, 94120 Fontenay-sous-bois

CANINE MELANOMA IMMUNOLOGY

- Bibliographic study –

SURNAME and Given name: CAPLIER Laura

SUMMARY:

Dog is a **real patient**, who can benefits from human medicine innovations. In this specie, melanoma, although a rare tumor, represents 7% of all canine malignant neoplasms. It involves oral mucous membranes in more than half of cases. It expresses **numerous specific melanoma associated antigens** (tyrosinase, Melan A/MART-1, gp100, TRP-1, TRP-2, HMSA, MAGE-B…), which get considerable **diagnostic and prognostic interest**. These antigens are often immunogenic, and result in anti-melanoma immune response. Unfortunately, melanoma often escapes this response, so that it is usually an aggressive and poor prognostic tumor. Those antigens are also important **therapeutic targets**, which contribute to immunotherapy, a new promising and safer therapeutic strategy.

Dog is also an interesting **model for human melanoma researches**. Indeed, it's a big size mammal, which develops spontaneous tumors, which shares same environment as his owner, and which responds quickly to attempted therapeutics. Moreover, human and canine melanomas get lots of similar features, even if they don't preferentially develop in same localizations, and aren't induced by UV light in dogs. For example, they share same induction and progression molecular mechanisms, same histologic and immunohistologic data, same biological behaviors, and eventually same resistance to classical treatments.

Keywords: IMMUNOLOGY, MELANOMA, ANTIGENS, TUMORAL MARKERS, CARCINOGENESIS, IMMUNOTHERAPY, GENIC THERAPY, SMALL ANIMALS, DOGS.

Jury:

President: Pr.

Director: Pr. F. Quintin-Colonna

Assessor: Pr. H. Combrisson

Author's address:

Mlle CAPLIER Laura, 12 rue Mauconseil, 94120 Fontenay-sous-bois